L 2. 12

R.C.P. EDINBURGH LIBRARY

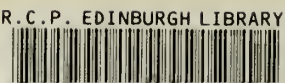

Digitized by the Internet Archive
in 2016

https://archive.org/details/b21925847

LEHRBUCH

DER

RÖNTGEN-UNTERSUCHUNG

ZUM GEBRAUCHE FÜR MEDICINER

VON

Dr. HERMANN GOCHT,

SEKUNDÄRARZT DER CHIRURGISCH-ORTHOPÄDISCHEN KLINIK VON PROF. DR. HOFFA ZU WÜRZBURG.

Mit 58 in den Text gedruckten Abbildungen.



STUTTGART.
VERLAG VON FERDINAND ENKE.
1898.

Druck der Union Deutsche Verlagsgesellschaft in Stuttgart.

HERRN

PROF. DR. WILHELM CONRAD RÖNTGEN

IN VEREHRUNG

GEWIDMET.

Vorwort.

Bei der Bearbeitung des vorliegenden Buches habe ich stets das praktische Bedürfnis des Arztes vor Augen gehabt. Theoretische Betrachtungen sind deshalb nur insoweit gebracht, als sie unbedingt notwendig sind, um ein Verständnis der Röntgenschen Entdeckung zu ermöglichen. Das Studium der gegebenen theoretischen Verhältnisse möchte ich aber dringend empfehlen, denn nur durch die Kenntnis derselben ist man in den Stand gesetzt, das Verfahren richtig auszuüben und sich bei der eventuellen Anschaffung eigener Apparate selbst zu helfen.

Das Buch stellt die Summe derjenigen Kenntnisse dar, welche wir heute über das Röntgenverfahren besitzen. Ich bin dabei bestrebt gewesen, das vorhandene schon ausserordentlich umfangreiche Material kritisch zu sichten, und hoffe, damit eine Grundlage gebildet zu haben, auf der in Zukunft weiter gebaut werden kann.

Der sachkundige Leser wird erkennen, dass grösstenteils eigene Erfahrungen und Beobachtungen zum Ausdruck gebracht sind. Dieselben entstammen meiner Thätigkeit am Neuen allgemeinen Krankenhaus zu Hamburg-Eppendorf und an der hiesigen chirurgisch-orthopädischen Klinik, deren ausserordentlich grosses Material unter Herrn

Oberarzt Dr. Kümmell und Herrn Prof. Dr. Hoffa zu benutzen ich das Glück hatte.

Möchte die Arbeit dazu beitragen, die grosse Entdeckung Röntgens und ihre Verwertung für die medizinische Wissenschaft in den weitesten ärztlichen Kreisen zu verbreiten.

Würzburg, im Juni 1898.

Dr. **Hermann Gocht.**

Inhaltsverzeichnis.

Seite

Einleitung 1

I. Die Technik der Röntgenstrahlen.

A. Spezieller Teil.

1. Induktionsapparat 5
   Unterbrecher 9
2. Elektrizitätsquellen 18
   Rheostat 23
   Teslaanordnung 26
   Influenzelektrisiermaschine 27
3. Röntgenröhre 27

B. Allgemeiner Teil.

1. Anleitung für Röntgenaufnahmen 46
2. Sonstige Bedingungen für gute Aufnahmen 58
3. Schirm 61
   Durchleuchtung 63
4. Röntgenzimmer 69
5. Photographische Notizen 77
6. Name und Normen 79

II. Die praktische Verwendung der Röntgenstrahlen in der Medizin.

1. Normale Verhältnisse 82
2. Anatomie und Physiologie 94
3. Fremdkörper 104
4. Erkrankungen und Verletzungen des Knochensystems 123
   a) Knochen- und Gelenkerkrankungen 123
   b) Frakturen und Luxationen 140
   c) Hüftgelenkserkrankungen 157
   d) Angeborene und erworbene Deformitäten 170

Seite
5. Unfallheilkunde 174
6. Geburtshilfe und Gynäkologie 177
7. Physiologische, bakteriologische und therapeutische Wirkung der Röntgenstrahlen 180
8. Herz, Aorta und Blutgefässe 194
9. Lungenerkrankungen 201
10. Oesophagus, Magen und Darm 205
Schluss 208

Einleitung.

Als Ende des Jahres 1895 die epochemachende Mitteilung von Professor Röntgen: „Ueber eine neue Art von Strahlen“ erschienen war, da erwartete man in der physikalisch-medizinischen Gesellschaft zu Würzburg voll Spannung den Abend des 23. Januars 1896, für welchen der Entdecker einen Vortrag über das gleiche Thema angekündigt hatte. Er wurde von einem ausserordentlich zahlreichen Auditorium begrüsst, und am Ende seiner Ausführungen machte sich die Begeisterung für die hervorragende Entdeckung und ihren Meister Luft in stürmischen Ovationen. Geheimrat v. Kölliker, dessen Hand in dieser Sitzung auf die photographische Platte gezaubert wurde, führte danach aus, dass er in den 48 Jahren seiner Zugehörigkeit zur physikalischen Gesellschaft noch keiner Sitzung beigewohnt habe, in der so Grosses und so Bedeutendes vorgetragen worden sei wie in dieser. Er schloss seine Ansprache mit einem dreifachen Hoch auf den Entdecker, in das die Anwesenden jubelnd einstimmten. Mit nichts Trefflicherem konnte Kölliker seine Worte zum Schlusse krönen, als dem Vorschlage, die von Röntgen sogenannten X-Strahlen Röntgensche Strahlen zu nennen, und so den Namen des Entdeckers von Anfang an unauslöschlich für alle Zeiten mit diesen Strahlen zu verknüpfen.

Wenn Röntgen damals auf die Fragen von Kölliker bezüglich der eventuellen Verwertbarkeit für die Medizin antwortete, dass ihm zu einer Fortsetzung der Versuche nach dieser Richtung hin die Zeit mangle, er müsse dies in die Hände der Kliniker legen, so hat er wohl voraussehend gewusst, mit welcher Lust und welchem Eifer die Aerzte seine Entdeckung nutzbar machen und in den Dienst der leidenden Menschheit stellen würden. Die Aufschlüsse und Erfolge, die die Medizin mit Hilfe der Röntgenschen Strahlen bisher

errungen hat, reihen sich Glied um Glied zu einer trefflichen Kette zusammen, die einen hohen Schmuck darstellt für deutschen Geist und deutsche Wissenschaft.

Wie eine Wundermär verbreitete sich die Kunde der neuen Strahlen über Deutschland, über die ganze Welt. Es gab in jenen Wochen wohl keine Gelegenheit, bei der nicht unter ernsthaften und scherzhaften Betrachtungen von den Röntgenschen Strahlen und ihrer eigenartigen Kraft gesprochen wurde. Wünsche und Hoffnungen wurden an sie geknüpft, die Phantasie erging sich allüberall in den kühnsten Träumen, und wenn man auch damals Wahrheit und Dichtung nicht ganz auseinander hielt, so zeigte sich bald, ein wie grosses Gebiet sich die neuen Strahlen erobern sollten.

Gehen wir mit einigen Worten zu der Entdeckung selbst über. Röntgen experimentierte seit geraumer Zeit mit Kathodenstrahlen. Er gebrauchte dazu die Hittorfschen Vacuumröhren, d. h. Röhren, welche durch die Luftpumpe bis zu einem gewissen Grade luftleer gemacht waren, und durch welche die Entladungen eines grossen Ruhmkorffschen Induktionsapparates geschickt wurden. Trotzdem nun diese Röhren mit einem ziemlich eng anliegenden Mantel von schwarzem Karton umgeben waren, leuchtete in dem vollständig verdunkelten Zimmer ein in der Nähe liegendes, mit Bariumplatincyanür bestrichenes Papierblättchen bei jeder Entladung hell auf, und er überzeugte sich, dass die Ursache der Fluorescenz vom Entladungsapparat, d. h. der Röhre, und von keiner anderen Stelle der Leitung ausging. Die Fluorescenz fand auch statt, wenn die angestrichene Seite des Schirmes der Röhre abgewandt war. Es traten also Strahlen sowohl durch die schwarze Kartonhülse, als auch durch das Papier bis zu der Schicht der Bariumplatincyanürkrystalle.

Er fand nun weiter, dass alle Körper für die neuen Strahlen in verschiedenem Grade durchgängig waren, selbst Metallplatten von nicht zu grosser Dicke. Auch andere Körper, wie die als Phosphore bekannten Calciumverbindungen, Uranglas, Kalkspat etc. zeigten Fluorescenzerscheinungen. Von äusserster Wichtigkeit war es, dass Röntgen den Weg fand von der Fluorescenz der genannten Körper zu der Empfindlichkeit der photographischen Trockenplatte. Auch müssen wir uns immer gegenwärtig halten, dass Röntgen selbst der erste war, der auf dem Schirm die tiefen Schatten der Handknochen in dem nur wenig dunklen Schattenbild der Hand sah, wie wir auf Seite 2 seiner ersten Mitteilung aufgezeichnet finden.

Er stellte ferner fest, dass eine regelmässige Reflexion nicht stattfindet, doch immerhin eine Reflexion in gewissem Sinne; wir kommen darauf bei anderer Gelegenheit noch zurück. Auch eine Brechung der Strahlen beim Uebergang von einem Medium ins andere

konnte er nicht nachweisen. Die Intensitäten des Fluorescenzlichtes an seinem Schirm bei verschiedenen Abständen verhielten sich nach seinen diesbezüglichen Versuchen wie die Quadrate der Entfernungen des Schirmes von der Röhre. Durch den Magneten waren die Strahlen nicht ablenkbar. Durch besondere Versuche stellte er weiter fest, dass die Stelle der Glaswand der Röhre, welche am stärksten fluorescierte, der Hauptausgangspunkt der nach allen Richtungen sich geradlinig ausbreitenden X-Strahlen sei.

Alle diese wichtigen Eigenschaften, die geeignet waren, den Röntgenschen Strahlen den Stempel der Eigenartigkeit aufzudrücken, interessierten uns, die Laien, damals nicht so sehr, als gerade ihre Fähigkeit, alle Körper je nach deren Dicke und Dichte mehr oder weniger stark zu durchdringen, und ihre Wirkung auf die photographische Platte; die direkte Betrachtung auf dem Schirm trat zunächst vollkommen zurück.

Die Berichte über wohlgelungene Röntgenaufnahmen mehrten sich von Tag zu Tage, so war es denn nicht zu verwundern, dass im Neuen allgemeinen Krankenhaus zu Hamburg-Eppendorf auf der chirurgischen Abteilung durch die Initiative von Herrn Oberarzt Dr. Kümmell ein Röntgeninstrumentarium angeschafft wurde.

Die Verhältnisse, sich eine Einrichtung zu beschaffen, waren damals noch recht ungünstig. Es war nicht allein äusserst schwer, schnell einen grossen Ruhmkorffschen Apparat zu bekommen, sondern vor allem mangelte es an Röhren, die einigermassen brauchbar waren, selbst für die anfangs sehr bescheidenen Ansprüche.

Unser erstes Instrumentarium bestand aus einem von Keiser und Schmidt-Berlin gelieferten Ruhmkorffschen Apparat; als Stromquelle benutzten wir zunächst zwei im Krankenhaus vorhandene Akkumulatorenbatterien von Reiniger, Gebbert und Schall-Erlangen, die sonst für Licht und Kaustik bei chirurgischen Manipulationen gebraucht wurden. Einige Röhren hatte uns der Hamburger Elektrotechniker C. H. F. Müller, Bremerstrasse 14, in allen möglichen und unmöglichen Formen geliefert. Zu diesem Instrumentarium gehörte noch ein kleines Instrument, das ich seiner historischen Bedeutung wegen beschreibe, ein sogenannter Sucher. Es war das ein kleiner schwarzer Pappcylinder, der an dem einen Ende geschlossen war; auf der inneren Bodenseite hatten wir einige Bariumplatincyanürkrystalle festgeklebt. War dann schliesslich der ganze Apparat im Gange, und erschien in der Röhre das gewünschte grünlichgelbe Licht, ohne oder mit möglichst geringer Beimischung eines violetten Schimmers, so wurde die Papphülse an ein Auge gedrückt und nun die Glaswand der Röhre an der von den Kathodenstrahlen getroffenen Stelle abgesucht. Man schätzte sich glücklich, wenn man das Fluorescieren der Bariumplatincyanür-

krystalle zu Gesicht bekam; oft genug sah man nichts, und man war trostlos.

Vielleicht haben manche Forscher in den damaligen Tagen ihre ersten Versuche unter glücklicheren Auspizien begonnen als wir, vielleicht wundert sich auch der Leser, warum ich das so lang und breit erzähle. Ich nehme diese vorwurfsvolle Frage gern entgegen und antworte: Einmal haben uns gerade diese anfänglichen Mühen, dieses Kämpfen mit technischen Schwierigkeiten, dieses Durchkosten der einfachsten Fehler recht vertraut gemacht mit unseren Apparaten, resp. mit ihrer zweckmässigen Verwendung. Ferner sind uns diese Erinnerungen an die ersten Tage unseres selbständigen Arbeitens mit dem uns fremden Instrumentarium so lieb und teuer geworden, sie rufen jedenfalls auch bei manchem anderen Experimentator Erinnerungen an diese schwere Zeit zurück, dass es gerechtfertigt erscheint, ihrer zu gedenken. Schwer war die Zeit, aber doch schön. Wie unsäglich belohnt fühlte man seine Arbeit, als das erste Bild gelungen war, wie viel mehr noch, als die zweiten und dritten Bilder besser wurden.

Wie ganz anders liegen nun die Verhältnisse heute. Man kann jetzt schnell und gut Induktionsapparate bis zu sehr grossen Dimensionen von den verschiedensten ausgezeichneten Firmen beziehen. Die einzelnen Geschäfte liefern dem Arzte vollständige Einrichtungen. In 3—4 Wochen sieht der Wünschende eins seiner Zimmer zu einem Röntgenkabinett umgewandelt; der Ingenieur für Elektrotechnik bringt die Sache schön in Gang, und das Durchleuchten und Photographieren kann beginnen. Trotzdem das nun heutzutage so äusserst bequem gemacht ist, halten wir es doch für angebracht, unsere Erfahrungen vom Standpunkte des experimentierenden Arztes aus mitzuteilen, da man immer wieder sieht und hört, wie viel Fehler noch hie und da gemacht werden. Wir wollen daher versuchen, dem Anfänger das Röntgenlaboratorium einrichten zu helfen und dem Praktiker manches noch praktischer zu machen, wie wir selbst für Erfahrungen anderer dankbar sind. Dann sollen auch die einzelnen Gebiete der Medizin, für die die Röntgenstrahlen bisher in Anwendung gebracht sind, ausführlichst an der Hand der eigenen Versuche und der durch die Litteratur und der persönlich gemachten Mitteilungen besprochen und kritisch beleuchtet werden. Nur so wird es möglich sein, etwas Praktisches mit den folgenden Zeilen zu erreichen. Aus dem Litteraturverzeichnis, das sich am Schlusse befindet, ersieht der Leser zur Genüge, wie gewaltig in dieser kurzen Zeit von etwas mehr als zwei Jahren dieselbe angewachsen ist; zumal aus der fremdländischen Litteratur vielleicht eine grosse Anzahl der diesbezüglichen Mitteilungen unerwähnt geblieben sein wird.

I. Teil.

Die Technik der Röntgenstrahlen.

Nach diesen mehr einleitenden Worten wollen wir zur Besprechung des Instrumentariums, welches für die Erzeugung der Röntgenstrahlen notwendig ist, übergehen und dabei ganz kurz einige absolut notwendige Erklärungen miteinfügen, ohne uns zu weit in physikalische Einzelheiten zu verlieren.

Wir haben oben gesehen, dass Röntgen seine Entdeckung beim Experimentieren mit Kathodenstrahlen machte. Wir müssen uns also klar machen, was man unter Kathodenstrahlen versteht und welche Apparate notwendig sind, diese Strahlen entstehen zu lassen. Das Instrumentarium zerfällt in zwei Hauptteile: erstens den Apparat oder den Apparatenkomplex, der imstande ist, uns einen ausserordentlich hoch gespannten Strom zu liefern und zweitens den Entladungsapparat, die Röhre, durch die wir diesen Strom hindurchschicken.

Induktionsapparat und Unterbrecher.

Einen für unsere Zwecke notwendigen hochgespannten elektrischen Strom können wir auf verschiedene Weise erhalten. In der grössten Mehrzahl der Fälle verwendet man dazu den Ruhmkorffschen Induktionsapparat.

Bekanntlich verstehen wir unter Induktionsapparaten solche Apparate, in denen aus einem primären Strom von geringer Spannung aber verhältnismässig grosser Stärke durch Induktion Ströme von sehr hoher Spannung, aber geringer Intensität erzeugt werden, oder umgekehrt. Da derartige Apparate in vollkommener Weise zuerst von Ruhmkorff in Paris hergestellt worden sind, werden dieselben noch heute nach ihm benannt. Je stärker nun in einem Funkeninduktor die Spannung ist, um so grössere und längere Funken ist

er zu liefern imstande. Wir haben uns gewöhnt, die Induktionsapparate direkt nach der zu erzielenden Funkenlänge zu klassifizieren und sprechen demgemäss von einem Induktor von 20, 30, 40, 50 cm Funkenlänge. Die Induktionsrolle findet ihre beiden Enden in zwei Polklemmen, die beiderseitig oben aus der Rolle hervorragen. Hier werden die Drähte befestigt, die die Verbindung mit der Röhre herstellen, ferner werden die Ableitungsklemmen der sekundären Wickelung an den meisten Apparaten direkt benutzt zur Anbringung einer Vorrichtung für die Prüfung des Induktors auf seine maximale Funkenlänge. Auf der einen Seite befindet sich eine mehr oder weniger grosse runde Metallscheibe, auf der anderen eine horizontal verschiebbare Stange, welche in einer Spitze endigt und in Abständen von 1 cm mit einer ringförmigen Einteilung versehen ist. Man kann sich so jeden Augenblick von der Leistungsfähigkeit des Induktoriums bequem überzeugen und die Funkenlänge direkt in Centimetern ablesen, indem man die Stabspitze so weit entfernt, dass die Funken noch in einem geschlossenen Bande überspringen. Wir kommen hierauf später noch einmal zurück, wollen nur von vornherein schon bemerken, dass wir den an jedem Induktor befindlichen Stromwender stets nach der Seite durch abwechselndes Probieren einschalten, dass wir die regelmässigsten und längsten Entladungen zwischen den beiden Elektroden hervorrufen. Wir wissen dann zugleich, dass wir die runde Metallplatte zu der dazu bestimmten Kathode gemacht haben; die Spitzenelektrode ist dann die Anode.

Oft wird man gefragt von Herren, die sich eine neue Einrichtung anschaffen, wie gross man den Apparat wählen soll. Wir können nur immer und immer wieder raten, bei der heutigen Vollkommenheit derselben den Induktor von vornherein recht gross zu nehmen. An mehr als 50 cm Funkenlänge ist dabei allerdings nicht gedacht. Wir haben es an so vielen Einrichtungen miterlebt, dass anfangs aus irgend welchen, z. B. Sparsamkeitsgründen kleinere Induktoren gekauft worden sind, um dann bald aus guten und gewichtigen Gründen grösseren Apparaten Platz zu machen. Ein Wechsel der Apparate ist nie gut, je vollkommener man die kleinen Vorteile eines Induktoriums, das man aus langer Gebrauchszeit gut kennt, wahrzunehmen versteht, desto besser ist es jedenfalls. Wenn es auch absolut feststeht, dass ein guter Induktionsapparat von 30 cm Funkenlänge für alle Aufnahmen bei kürzester Expositionszeit genügt, so giebt es doch noch andere Gründe, die einen grösseren Apparat dringend empfehlen. Erstlich ist es sehr angenehm, wenn man den Induktor nicht andauernd, zumal wenn man viele Aufnahmen und Durchleuchtungen anzustellen hat, bis zu seinem Maximum anzustrengen braucht. Dann ist es von hervorragender Bedeutung, dass man für die bei der Be-

nutzung der Röhre noch später zu besprechende, allmählich sich entwickelnde höhere Luftleere eine Steigerung der Stromspannung in der Hand hat.

Wie schon einmal bemerkt, haben die heutigen Apparate in ihrem Bau eine grosse Vollkommenheit erlangt. Die elektrotechnischen Fabriken, welche früher nur verhältnismässig wenige grosse Induktoren für physikalische Institute und sonstige grössere Versuchsanstalten zu liefern hatten, haben sich überall mit dem regsten Eifer die Verbesserung derselben angelegen sein lassen; es ist gelungen die Isolationsverhältnisse sowohl im Innern der primären und sekundären Rolle, als auch zwischen diesen beiden so sicher und tadellos zu gestalten, dass die Wirkung der Apparate eine überaus kräftige und dauernde ist, und dass es vor allen Dingen zu einem Durchschlagen, wie der technische Ausdruck lautet, nicht kommt. Der Grund, warum ein Funkeninduktor durchschlägt, ist ja der, dass die Windungen der sekundären Spirale nicht ausreichend von denen der primären Spirale isoliert sind; die hohe Spannung am Ende der ersteren durchschlägt die Isolierung und gelangt so auf einem kurzen Wege zu der primären Leitung. Ferner hat man gelernt, die Wickelung der sekundären Spirale in vollkommenerer und vorteilhafterer Weise als früher auszuführen, so dass die einzelnen Teile der mit Seide besponnenen Drahtlagen untereinander keine Verluste vorkommen lassen. Alles das sind indessen Dinge, die den Experimentator nur in gröberen Zügen interessieren, ich will nur noch eins erwähnen. Um recht vorteilhaft arbeiten und seine Röhre ausnutzen zu können, darf der Induktionsapparat nur eine möglichst geringe Stromstärke verbrauchen. Einmal sind die Stromkosten auf diese Weise mässiger, vor allem aber funktionieren so die Röhren besser und geben, wie wir später noch sehen werden, nötigenfalls ein Licht von höherem Durchdringungsvermögen. Ein Apparat, der bei Anschluss an eine Beleuchtungsanlage für 110 Volt 15 Ampère Strom verbraucht und bei geringster Beanspruchung 10 Ampère, ist jedenfalls nicht zu verwerten. Normalerweise soll ein Induktor von 40—50 cm Funkenlänge im direkten Anschluss bei 110 Volt mit nur 1—2 Ampère arbeiten, selbst bei höchster Beanspruchung. Es ist das Sache der Technik; kleinere Modifikationen kann jeder selbst durch die entsprechenden Manipulationen am Unterbrecher ausführen.

Eine weitere wichtige Frage, deren Beantwortung man so oft gegenübergestellt wird, ist nun die, von welcher Firma soll ich meinen Apparat beziehen. Jeder kann natürlich nur über die Apparate urteilen, die er aus praktischem Gebrauche kennt. Wir haben mit verschiedenen Apparaten längere oder kürzere Zeit gearbeitet und können deshalb gerade diese zur Anschaffung bestens empfehlen. Zwei Jahre

lang haben wir in Hamburg einen 30 und später einen 50 cm-Apparat von W. A. Hirschmann-Berlin benutzt. Gleichzeitig hatten wir Gelegenheit mit Induktoren von M. Kohl-Chemitz zu arbeiten. Seit einem halben Jahre benutzen wir in der Klinik von Professor Hoffa eine neue komplette Röntgeneinrichtung von Reiniger, Gebbert und Schall-Erlangen. Die Apparate dieser drei Firmen funktionieren in jeder Beziehung ausgezeichnet; auch sind die Besitzer von äusserstem Entgegenkommen, so dass man jederzeit mit seinem Instrumentarium auf der Höhe der Zeit bleibt.

Um den Wert und die Bedeutung eines Unterbrechers beurteilen zu können, wollen wir uns zunächst mit einigen Worten den Bau und die Vorgänge im Induktionsapparat ins Gedächtnis zurückrufen, ohne uns auf die intimeren Verhältnisse einzulassen.

Das Induktorium besteht in der Hauptsache aus zwei Drahtwickelungen. Die innere primäre Drahtspule ist um einen Bündel Eisendrähte in 200—300 Windungen herumgewickelt; die Stärke dieses mit Seide umsponnenen Kupferdrahtes beträgt etwa 2 mm. Die äussere sekundäre Spirale besteht aus einer sehr grossen Anzahl von Windungen — bis 200000 — eines etwa 0,175 mm starken, mit einer feinen Seidenlage umsponnenen Kupferdrahtes.

Wird nun ein in die primäre Rolle geleiteter kräftiger Strom abwechselnd geöffnet und geschlossen, so entsteht in der sekundären Rolle ein Induktionsstrom, der beim Schliessen die entgegengesetzte und beim Oeffnen die gleiche Richtung wie der primäre Strom hat.

Da nun aus bestimmten Gründen die Schliessung des primären Stromes allmählich vor sich geht, während die Oeffnung sehr schnell erfolgt; und da die elektromotorische Kraft eines induzierten Stromes um so grösser ist, je plötzlicher die Unterbrechungen des primären Stromes vor sich gehen, so ergiebt sich daraus, dass die Oeffnungsströme in der Induktionsrolle viel grössere elektromotorische Kraft, viel höhere Spannung haben als die Schliessungsströme. Dieser Unterschied in der Spannung ist so erheblich, dass der bei der langsamen Schliessung entstehende sekundäre Strom ausser acht gelassen wird, nur die viel höher gespannten Oeffnungsströme, die ihren Ausgleich in langen Funken zwischen den Polklemmen nehmen, kommen in Betracht, so dass wir berechtigt sind, den Induktionsapparat nicht als einen Wechselstromapparat anzusehen, sondern als einen Apparat, der uns einen bei jeder Oeffnung des primären Stromes entstehenden gleichgerichteten Strom liefert.

Die Güte der Funktion eines Induktors hängt also neben vielem anderen (richtiges Verhältnis der Drahtstärken, Windungszahl um die sekundäre Spule, innere und äussere Verhältnisse der Isolation,

Grösse des Kondensators, Intensität des primären Stromes) von der Art und Weise ab, wie die Unterbrechungen des primären Stromes vor sich gehen, ob langsam oder schnell, ob allmählich oder plötzlich, ob vollkommen oder unvollkommen, ob gleichmässig oder ungleichmässig. Hieraus ergiebt sich von selbst, wie viel ankommt auf den Unterbrecher des primären Stromes, zu dessen Besprechung wir nunmehr, unter Würdigung der Vorzüge seiner verschiedenen Bauarten übergehen.

Fig. 1.

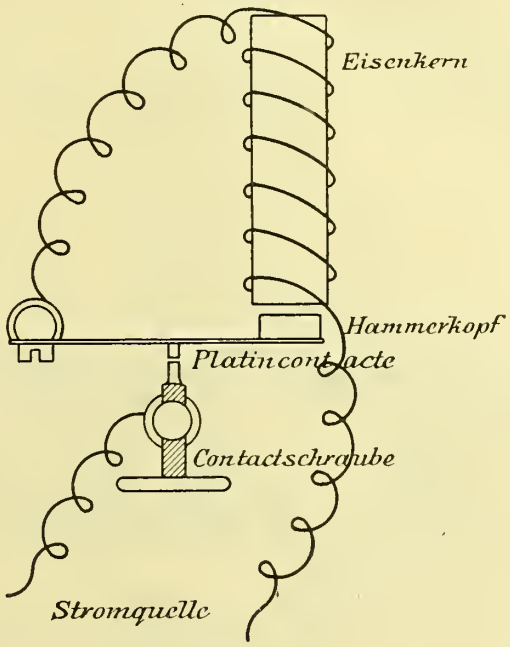

Wir unterscheiden sogenannte Platinunterbrecher und Quecksilberunterbrecher; bei ersteren findet der Schluss und die Oeffnung des Stromes durch Platinkontakt, bei letzteren durch Quecksilberkontakt statt.

Der einfachste Apparat dieser Art ist der Neefsche Hammer (Fig. 1). Der aus Eisen bestehende Hammerkopf liegt dem Eisenkern des Induktionsapparates gegenüber und ist am Ende einer Stahlfeder angebracht. Mittelst eines Platinansatzes wird der Kontakt mit dem Platin einer Schraube hergestellt. Der primäre Strom endigt nun einmal in der Kontaktschraube, zum anderen läuft er in die primäre Rolle, die den Eisenkern direkt umgiebt, bis zum Hammer. Durch die Kontaktschraube kann man die Platinkontakte mehr oder weniger aneinander drängen.

Schaltet man jetzt den Strom ein, so wird der Eisenkern magnetisch, zieht den Hammerkopf an und entfernt damit gleichzeitig die Platinkontakte voneinander. Sofort ist der Strom unterbrochen, der Hammerkopf wird vom Eisenkern losgelassen und die Platinkontakte federn wieder aneinander; damit erneuter Stromschluss, Magnetismus des Eisenkerns und Heranziehen des Hammerkopfes und so fort.

Ein anderer, auf denselben Prinzipien beruhender Unterbrecher ist der Deprez-Unterbrecher (Fig. 2). Bei diesem entspricht der beim Neefschen Hammer an der einen Seite feststehenden Hammerfeder ein Eisenhebel, der aus zwei sich im Gleichgewicht befindlichen Teilen

besteht, um die Bewegung möglichst zu erleichtern und mit sehr geringen Kräften zu rechnen beim Zurückziehen des Hebels vom magnetisch gewesenen Eisenkern vermittelst einer kleinen Eisenfeder. An der einen Seite des Hebels ist die Feder angebracht, die das Bestreben hat durch die andrückende Federschraube die Platinkontakte aneinander zu legen, welche sich an der anderen Seite des zweiarmigen Hebels befinden. Durch Anziehen der Kontaktschraube kann man gleichfalls die Spannung der Feder auf der anderen Seite erhöhen. Auch hier finden die Unterbrechungen auf dieselbe Weise statt, wie schon beschrieben.

Fig. 2.

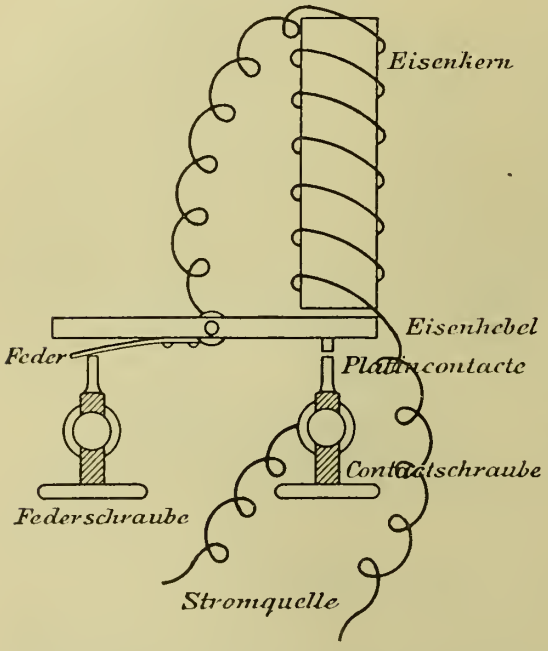

Eine Verbesserung des Platinunterbrechers ist neuerdings im Präzisionsplatinunterbrecher von Dr. M. Levy-Berlin hergestellt worden, der durch einen separaten in den Stromkreis der Primärspule mit eingeschalteten Elektromagneten betrieben wird. Ausser der Hammerfeder ist hier eine besondere Kontaktfeder derart angebracht, dass die Hammerfeder sich bereits in lebhafter Schwingung befindet, bevor sie durch Anstoss gegen die Kontaktfeder eine Unterbrechung des Stromes bewirkt. Ferner kann man durch eine Reguliervorrichtung die Schwingungen der Hammerfeder mehr oder weniger begrenzen und damit in entsprechend kürzerer Zeit sich vollenden lassen.

Bei den nunmehr zu besprechenden Quecksilberunterbrechern kommt die Oeffnung und der Schluss des primären Stromes dadurch zustande, dass ein Stift, der unten mit einem Platinansatz endigt, abwechselnd in Quecksilber eintaucht und sich aus demselben heraushebt. Entweder wird dieses Heben und Senken des Kontaktstiftes, der zwecks Regulierens der Unterbrecherzahl an seinem oberen freien Ende eine verschiebbare Metallkugel trägt, auch durch die Anziehung eines Federhammers an den Eisenkern der primären Spule besorgt, oder aber ein besonderer Elektromotor übernimmt die Bewegungen des Stiftes. Eine kurze schematische Beschreibung des sogenannten Motor-

unterbrechers muss bei seiner so vielfachen Verwendung noch angeschlossen werden (Fig. 3). Ein kleiner Elektromotor ist auf ein Brett aufmontiert. Auf die Achse desselben ist eine Scheibe aufgesetzt, an welcher excentrisch vermittelst eines Verbindungsstückes eine senkrecht stehende Stange befestigt ist, welche bei Drehungen der Scheibe ihre Heb- und Senkbewegungen durch einen wagrechten Arm auf den Kontaktstift überträgt, so dass dessen Spitze bei Tiefstand in das Quecksilber des Glasgefässes eintaucht, bei Hochstand dasselbe überragt. Der Kontaktstift kann vermittelst der Schraube am freien Ende des wagrechten Armes höher und tiefer gestellt werden. Das Quecksilbergefäss wird von einem Halter unten umfasst und kann

Fig. 3.

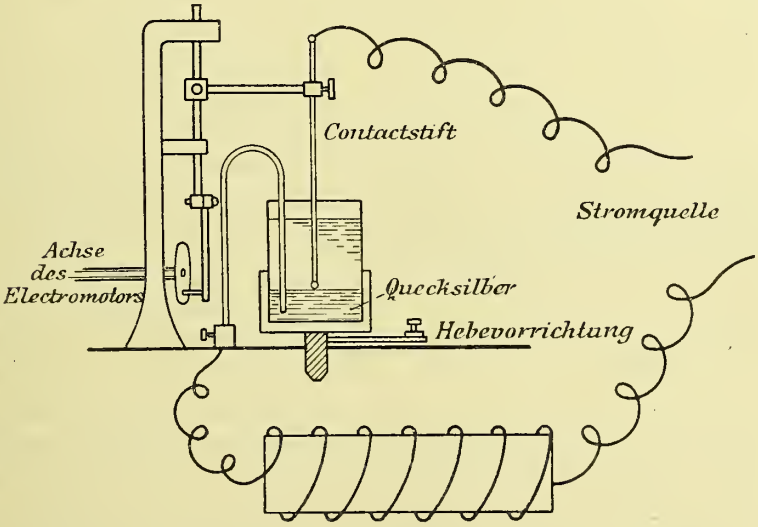

durch eine geeignete Vorrichtung gehoben und gesenkt werden. Der primäre Strom läuft einmal durch die primäre Spirale in einen U-förmig gebogenen Metallstift, der in das Quecksilber fortwährend eintaucht, andererseits durch irgend ein Mittelstück zum Kontaktstift. Bei Drehungen des Elektromotors findet dann abwechselnd der Schluss und die Oeffnung des Stromes zwischen der Spitze des Kontaktstiftes und der Quecksilbermasse statt. Die Schnelligkeit des Elektromotors und damit der Unterbrechungen ist regulierbar.

Nachdem wir uns so die Kenntnis der Unterbrecherarten ins Gedächtnis zurückgerufen haben, kommen wir zur Erörterung der sehr bedeutsamen Frage, welchen der Unterbrecher soll man, um zu guten Röntgenresultaten zu kommen und seinen Apparat richtig auszunutzen, wählen.

Um diese Frage zu beantworten, wollen wir sofort eins vor-

wegnehmen, nämlich eine Teilung der Induktoren in solche bis zu 30 cm Funkenlänge und zweitens solche von mehr als 30 cm Funkenlänge. Die Urteile aller Elektrotechniker und Praktiker sind darin einig, dass für die grösseren Induktoren die Quecksilberunterbrecher, und zwar in Form der Motorunterbrecher die einzig brauchbaren sind. Die Begründung dieser allgemein anerkannten Thatsache ergiebt sich bei der Besprechung der Eigenschaften der Unterbrecherarten von selbst.

Wir müssen indessen zunächst damit rechnen, dass eine bedeutendere Zahl der im Gebrauch befindlichen Induktionsapparate nicht mehr als 30 cm Funkenlänge hat. Da diese weniger grossen Apparate meist der Billigkeit wegen gekauft werden, so ist es auch erwünscht, einen nicht zu teuren, dabei aber leistungsfähigen Unterbrecher zu seinen Experimenten zur Verfügung zu haben. Nun ist im allgemeinen zu konstatieren, dass die Platinunterbrecher sich einer sehr geringen Beliebtheit erfreuen, besonders bei den Fabrikanten. Wenn diese die Anwendung desselben für Induktoren von höchstens 20 cm erlauben wollen und ihm höher hinauf eine gute Leistungsfähigkeit absprechen, so geschieht dies nach unseren Erfahrungen ganz besonders für Durchleuchtungszwecke zu Unrecht. Wir haben selbst, wie schon anfangs erwähnt, zwei Jahre lang mit einem 30 cm-Ruhmkorff von Keiser und Schmidt-Berlin röntgographiert, der einen einfachen Neefschen Hammer hatte. Gleichzeitig arbeiteten wir mit einem 30 cm-Induktor und einem Motorunterbrecher. Wir müssen immer und immer wieder betonen, dass wir bei den sonst ganz gleichen Verhältnissen mit dem Platinunterbrecher stets ein so vollkommen ruhiges ausgezeichnetes Licht erhalten haben, dass wir zur Durchleuchtung diesen vorzogen. Wir haben dies auch oft genug fremden sich interessierenden Aerzten demonstriert, die uns beim Vergleich zustimmen mussten. Auch von anderer Seite haben unsere Beobachtungen Bestätigung gefunden.

Zeichnet sich der Platinunterbrecher einmal durch Billigkeit aus und dadurch, dass er uns ein sehr brauchbares Durchleuchtungslicht giebt, so ist er ferner sehr reinlich, einfach, schnell und bequem zu behandeln. Wir haben weiter nichts zu thun, als gelegentlich mit einigen Feilenstrichen die Platinkontakte grade zu feilen, damit dieselben sich stets recht glatt und mit einer grossen Fläche aneinanderlegen. Ferner ziehen wir, je nachdem wir stärkeren oder schwächeren Strom benutzen, die Kontaktschraube etwas mehr oder weniger an. Wollen wir sehr schnelle Unterbrechungen haben, spannen wir durch Vorwärtsdrehen die Schraube an, so dass der Hammerkopf dem Eisenkern genähert und die beiden Platinkontakte fester aneinander gedrängt werden. Für langsamere Unterbrechungen verfahren wir um-

gekehrt, d. h. wir drehen die Kontaktschraube zurück. Gleichzeitig erreichen wir dadurch noch etwas anderes. Lassen wir den Unterbrecher durch Andrehen der Schraube schneller arbeiten, so erhöht sich dadurch die Spannung des Induktionsstromes, dagegen nimmt die Intensität etwas ab, beim Loslassen der Schraube steigt dagegen unter Abnahme der Spannung die Stromstärke. So können wir uns also auch unseren Röhren anpassen, von denen ja die meisten besser mit hoher Spannung in Gang gesetzt werden. Eine Reihe von Nachteilen haften nun allerdings dem Platinunterbrecher an. Erstens giebt derselbe nicht so gleichmässige Unterbrechungen wie der Motorunterbrecher, auch sind dieselben nicht so plötzlich und vollkommen, da bei dem Auseinanderfedern der Platinkontakte und damit dem Oeffnen des primären Stromes der Oeffnungsextrastrom in der primären Rolle entsteht, der so grosse Spannung hervorruft, dass der Oeffnungsfunke zwischen den Kontakten erscheint. Es geht also der primäre Strom erst auf Null zurück, wenn dieser Oeffnungsfunke abgelaufen ist. Aus alledem ergiebt sich thatsächlich, dass der Induktionsapparat mit dem Platinunterbrecher nicht volle Funkenlänge giebt, d. h. wenn man sich einen Ruhmkorff von 30 cm Funkenlänge mit Platinunterbrecher kauft, so würde man, wenn man einen Motorunterbrecher anwendet, noch 1 oder 2 cm Funkenlänge mehr bekommen.

Noch einen Fehler wollen wir erwähnen; es kann, besonders wenn die Kontaktstifte stark aneinander gedrängt werden, vorkommen, dass dieselben aneinander haften bleiben. Man muss dann rasch den primären Strom unterbrechen, die Kontaktschraube zurückdrehen und durch Geradefeilen die Platinenden wieder glätten. Ich sagte schon oben, dass man dies letztere überhaupt hin und wieder thun muss, da immer durch den Oeffnungsfunken eine beträchtliche Abnützung der Platinkontakte stattfindet. Uebrigens will ich noch anfügen, dass das Aneinanderklebenbleiben der Kontakte doch sehr selten vorkommt.

Haben wir auch selbst keine Erfahrungen über den neuen Präzisionsplatinunterbrecher von Levy, so glauben wir doch nach der genauen Beschreibung des Apparates behaupten zu können, dass derselbe gewisse Vorteile bietet, da einmal ein langer Stromschluss stattfindet, so dass also der Primärstrom Zeit hat, zu voller Stärke anzuwachsen, da ferner die Unterbrechung selbst rapide vor sich geht. Ferner kann, wie schon gesagt, auch die Unterbrechungszahl in geeigneter Weise reguliert werden, ohne dass die Funkenlänge bei gesteigerten Unterbrechungen wesentlich abnimmt. Auch soll derselbe ziemlich geräuschlos gehen. Dieser letzte Punkt ist noch der Erwähnung wert. Der Platinunterbrecher macht viel Geräusch, der Quecksilberunterbrecher bei richtigem Bau der Apparate nur wenig. Das Knacken und Klopfen des ersteren ist nicht angenehm, das gelegent-

liche Glucksen des letzteren stört nicht. Wir würden jedenfalls in dieser Hinsicht dem Motorunterbrecher den Vorzug geben.

Wir haben übrigens bisher ganz allgemein vom Platinunterbrecher gesprochen, da wir eben unsere Erfahrungen zum Ausdruck bringen wollten. Alle die geschilderten Vorteile hat der Deprezsche Hammer noch in höherem Masse, er liefert noch zahlreichere Unterbrechungen, die Unterbrechungen sollen vollkommener und regelmässiger vor sich gehen, dabei soll auch das Geräusch geringer sein. Aus unserer Beschreibung wird nach den vorhergehenden Ausführungen die Regulierung desselben von selbst klar; man kann sowohl an der Kontaktschraube, als auch an der Federschraube die Schnelligkeit, Spannung und die Intensität des Stromes regulieren.

Hat somit der Platinunterbrecher gewisse Annehmlichkeiten, so kommt er doch immerhin, wie schon oben festgestellt, nur für die Induktorien bis zu 30 cm nach unserer Ansicht zur Anwendung. Je grösser der Ruhmkorff, desto exakter in jeder Beziehung müssen die Unterbrechungen des primären Stromes stattfinden. Dies leistet nur der Quecksilberunterbrecher, und zwar nicht der gewöhnliche, sondern der oben als Motorunterbrecher beschriebene. Mit diesem letzteren und seiner genauen Handhabung müssen wir uns gleichfalls noch eingehend beschäftigen, da seine Bedienung von grosser Wichtigkeit ist, und manche Punkte oft nicht genügend gewürdigt werden.

Getrieben wird derselbe entweder durch eine Akkumulatorenbatterie, oder direkt von der Lichtleitung aus. In den Stromkreis ist ein regulierbarer Widerstand eingeschaltet, so dass der Strom jeden Augenblick verstärkt oder abgeschwächt werden kann; damit wächst und fällt dann die Tourenzahl. Man hat es so aufs beste in der Hand, je nach Wunsch und Bedürfnis seinen Unterbrecher schnell oder langsam arbeiten zu lassen; über die Indikationen hierfür sprechen wir noch. Erwähnenswert ist hierbei, dass neuerdings von Kohl-Chemnitz behufs Ablesens der Tourenzahl die Einrichtung derart getroffen ist, dass mit der Achse des Elektromotors ein Tachometer verbunden ist, dessen Zeiger sich sofort auf die augenblickliche Tourenzahl einstellt. Aus verschiedenen Gründen ist dies empfehlenswert. Es ist wertvoll zu wissen, mit wie zahlreichen Unterbrechungen die verschiedenen Aufnahmen gemacht sind. Man kann so sich selbst kontrollieren und einmal aus dem Gelingen der Bilder bei sonst gleichen Verhältnissen lernen, welche Unterbrechungszahl das günstigste Licht für Aufnahmen dicker Körperteile, für Aufnahmen von Kinderteilen oder für Durchleuchtungen liefert. Auch kann man diese genauen Angaben anderen empfehlen und nachprüfen lassen. Hierzu kommt noch folgendes. Es ist bekannt, dass die Tourenzahl und die elektromotorische Kraft in einem gewissen Verhältnis steht. Je geringer die primäre Spannung

ist, desto langsamer müssen die Unterbrechungen stattfinden, damit der Schliessungsstrom Zeit hat, bis zur genügenden Stärke anzusteigen. Nur dann kann man die dem Apparat entsprechende Funkenlänge erzielen. Braucht man demnach zahlreichere Unterbrechungen, so muss man mit Strom von höherer Spannung arbeiten und umgekehrt. Sehr wichtig ist das bei Verwendung einer hohen Betriebsspannung; der Unterbrecher muss dann schnell genug eingestellt sein, damit der Schliessungsstrom nicht so hoch ansteigt, dass die Isolationsverhältnisse leiden. Also auch hierfür ist es wichtig, gleich beim Ankauf von Apparaten Angaben vom Fabrikanten zu erhalten, welche Mindesttourenzahl der Unterbrecher machen muss, um bei einer gegebenen Betriebsspannung den Induktor nicht unnötiger Gefahr auszusetzen.

Die Motorunterbrecher geben bis zu 2000 Unterbrechungen in der Minute, man arbeitet gewöhnlich mit 800—1000 Unterbrechungen. Es ergiebt sich aus der Natur der Sache, dass man bei Durchleuchtungen den Unterbrecher recht schnell arbeiten lässt, um ein möglichst ruhiges, gleichmässiges Licht zu erhalten. Dass man die Unterbrechungszahl auch zu gross nehmen kann, indem dann die Röhre nicht bei jeder Unterbrechung aufleuchtet und dadurch ein flackerndes Licht entsteht, haben wir selbst nicht beobachtet. Dagegen müssen auch wir bestätigen, dass ein langsameres Tempo für photographische Aufnahmen nicht allein genügt, sondern sogar vorteilhafter ist. Es ist dies leicht dadurch zu erklären, dass dann der Schliessungsstrom mehr Zeit hat anzuwachsen und damit die sekundäre Spannung steigt. Die einzelnen Lichtstösse werden dann jedenfalls effektvoller, mehr durchdringend, und wirken so intensiver auf die photographische Platte, als eine grössere Anzahl ohne die nötige Kraft.

Denken wir uns nunmehr den Motorunterbrecher soweit zerlegt, dass das Glasgefäss und die zuführenden Stifte entfernt sind. Wir verfahren dann folgendermassen: zunächst füllen wir in das Glasgefäss etwa eine 2 cm hohe Schicht von Quecksilber, dieses überschichten wir mit einer isolierenden Flüssigkeit. Als solche kann man reines Wasser nehmen, Petroleum, 80 % oder absoluten Alkohol, Terpentinöl, Glycerin. Ich komme gleich hierauf zurück. Nunmehr stellen wir das gefüllte Gefäss in den dazu bestimmten Halter. Gleichzeitig schliessen wir, um ein Verdunsten zu vermeiden, dasselbe mit einem Deckel aus Hartgummi, der zwei Löcher enthält. Hierauf steckt man den U-förmig gebogenen Kupferbügel mit seinem kürzeren Ende durch das eine Deckelloch, so dass er in das Quecksilber eintaucht und befestigt das andere in der neben dem Gefäss befindlichen Klemme. Will man den Kontaktstift einsetzen, dreht man stets erst die an der Achse des Elektromotors befindliche Scheibe so weit, bis das kleine Verbindungsstück derselben seine tiefste Stellung einge-

nommen hat. Ferner dreht man durch die Hebvorrichtung das Quecksilbergefäss in seine niedrigste Lage und schraubt nun erst den Kontaktstift so tief ein, dass seine Spitze gerade eben in das Quecksilber taucht. Jetzt sind wir so weit, den Unterbrecher einzuschalten und danach den Strom für den Induktor. Die Stromregulierung findet, wie wir noch sehen werden, durch einen passenden Rheostaten statt, ausserdem kommt nunmehr die äusserst wichtige und bequeme Hebvorrichtung des Glasgefässes und damit ein Tiefertreten des Kontaktstiftes in das Quecksilber in Anwendung. Nehmen wir eine bestimmte Tourenzahl des Unterbrechers, so wird jedesmal der Kontaktstift eine gewisse Zeit im Quecksilber verweilen, ehe die Stromöffnung stattfindet. Hebt man das Glasgefäss, so verlängert man bei gleicher Tourenzahl die Zeit des Eintauchens; der Schliessungsstrom kann mehr ansteigen, infolge davon wächst die sekundäre Spannung. Senkt man das Gefäss, vermindert man umgekehrt die Kontaktzeit.

Verändern wir dagegen die Tourenzahl, so wird bei schnellerem Gang die Kontaktzeit und damit die sekundäre Spannung sinken, bei langsamerem Gang die Spannung steigen. Wir werden noch sehen, wie man diesem Abfall der sekundären Spannung bei den sehr raschen Unterbrechungen dadurch am vorteilhaftesten abhelfen kann, dass man einen möglichst hochgespannten primären Strom verwendet. Da wir nun dies Heben und Senken ausführen während der Unterbrecher im Gange ist, so können wir am Licht der Röhre den Effekt unserer Hantierungen stets gleichzeitig kontrollieren und uns daraus praktisch eine Methode konstruieren. Ferner sind wir auch in der Lage, wenn wir die Tourenzahl ändern, sofort das Gefäss höher oder tiefer zu stellen, falls wir bei langsameren Unterbrechungen den Primärstrom nicht zu stark ansteigen lassen wollen und umgekehrt.

Ist der Unterbrecher eine gewisse Zeit in Thätigkeit gewesen, so wird die Flüssigkeit oberhalb des Quecksilbers trübe, da sich infolge des Oeffnungsfunkens Oxydationsprodukte bilden, die zu Verschmutzung führen; ferner wird, wie man sich durch den Augenschein überzeugen kann, jedesmal durch den austretenden Kontaktstift etwas Quecksilber mit hochgerissen, so dass sich in dem allmählich entstehenden Schlamme auch kleine und kleinste Quecksilberkugeln befinden.

Die Oxydationsprodukte sind reichlicher, wenn man Wasser verwendet, vor allem wenn es kein destilliertes, sondern recht kalkhaltiges Wasser ist; in solchen Fällen sollte man lieber nach dem Vorschlage von Biesalski unter hohem Druck fliessendes Wasser verwenden, welches dann stets den Schlamm sofort im Entstehen fortträgt. Gut hat sich uns bewährt als Deckflüssigkeit 80 % Alkohol zu benutzen, ohne dass wir dann eine Abnahme der Funkenlänge (um 20 % wie Walter) hätten nachweisen können. Der Kontaktstift besteht

ganz aus Kupfer, nur unten trägt er einen kleinen Ansatz von Platin. Noch besser hat sich bewährt einen Kontaktstift zu benutzen, dessen untere Hälfte wasserdicht mit Hartgummi [1]) umkleidet ist, so dass beim Eintauchen nur der kleine Platinansatz den Kontakt mit dem Quecksilber herstellt. Eventuelle Oxydationsprozesse zwischen dem Stift und der Deckflüssigkeit sind dann auch ausgeschlossen. Petroleum oder Terpentinöl zu verwenden, raten wir nicht wegen des Geruches.

Es muss hier noch eins bemerkt werden. Sollte die Verschmutzung so arg sein, dass man sich womöglich schon nach einer Aufnahme gezwungen sieht, eine gründliche Reinigung vorzunehmen, da man sogar durch die veränderten, in dem schmutzigen Medium stattfindenden weniger exakten Unterbrechungen eine Abnahme des Röhrenlichtes konstatieren kann, so ist unbedingt eine übermässige Funkenbildung bei der Oeffnung des Stromes daran schuld, und infolgedessen findet die zu starke Oxydation statt. Der Grund dafür liegt nach Beobachtungen guter Kenner in einer fehlerhaften Grösse des Kondensators oder in der unrichtigen Konstruktion der primären Spule. Ein Oeffnungsfunke darf bei einer fertigen Einrichtung so gut wie nicht bemerkt werden, jedenfalls darf er nicht störend wirken. Bei unserer Einrichtung haben wir uns gewöhnt, trotz sehr angestrengter Benutzung etwa alle 8 Tage eine Reinigung des Quecksilbergefässes vorzunehmen. In dieser Zeit ist eine Störung der Lichtintensität keinesfalls zu konstatieren.

Hirschmann hat darauf hingewiesen, dass die Oberfläche der Quecksilbermasse eine recht kleine sein soll, damit dieselbe beim Austauchen des Kontaktstiftes in nicht zu grosse Schwankungen gerät. Es kann sonst vorkommen, dass der Kontaktstift, der das Quecksilber berühren soll, bei seiner schnellen Bewegung die obere Fläche infolge ihrer Schwankungen gar nicht trifft. Er hat deshalb das Quecksilbergefäss zu einem Doppelgefäss gestaltet. In einem 16 cm hohen und 7 cm breiten Glas steht ein Gefäss von 2 cm Durchmesser, das ungefähr 3 cm hoch mit Quecksilber gefüllt wird. Das grosse Gefäss wird mit Spiritus gefüllt, so dass das ganze Quecksilbergefäss mit demselben bedeckt ist. Diese Anwendung hat noch den Vorteil, dass die sehr grosse Spiritusmenge sich nur langsam verunreinigt, und die Oxydationsprodukte nur zu einem geringen Teile auf die Quecksilberoberfläche zurückfallen.

Zwecks Reinigung lassen wir unter Umrühren des Quecksilbers frisches Wasser in das Gefäss laufen, bis das Wasser ganz klar abläuft und das Quecksilber wieder rein und glänzend aussieht. Even-

---

[1]) Kontaktstifte dieser Art stellt Reiniger, Gebbert & Schall-Erlangen nach meinen Angaben her.

tuell kann man das Quecksilber, wenn man es noch sauberer haben will, durch eine drei bis vierfache Mulllage filtrieren.

Im übrigen ist nur noch anzuraten, bei der eminenten Drehschnelligkeit stets für eine gut ausreichende Oelung an allen sich reibenden Stellen zu sorgen.

Aus alledem ersieht man zur Genüge, dass zur Instandhaltung des Motorunterbrechers eine gewisse Accuratesse und zu seiner richtigen Benutzung eine genaue Beachtung aller kleinen Vorteile gehört. Hat man erst längere Zeit mit einem solchen gearbeitet, möchte man jedenfalls mit keiner anderen Unterbrecherform tauschen trotz der Sauberkeit und Einfachheit des Platinunterbrechers. Man muss seinen Motorunterbrecher studieren und wird immer besser und sicherer mit ihm arbeiten.

Elektrizitätsquellen und Rheostat.

Nachdem wir uns bisher mit dem Induktionsapparat und ausführlichst mit den Unterbrecherarten beschäftigt haben, wollen wir dazu übergehen, die Elektrizitätsquellen zu besprechen, die geeignet sind, uns den nötigen primären Strom zu liefern.

Soweit uns bekannt, werden in der Mehrzahl der Fälle Akkumulatorenbatterien verwandt, und thatsächlich hat man an diesen eine sehr gute, gleichmässige und zuverlässige Stromquelle.

Mit wenigen Worten sei an das Wesen der Akkumulatorenzellen, der Sekundärelemente erinnert. Wir wissen, dass leitende Flüssigkeiten, in welche man durch zwei Drähte oder Platten aus gleichem Metall, d. h. durch zwei Elektroden einen elektrischen Strom schickt, in ihre Bestandteile zerlegt werden. Solche leitenden Flüssigkeiten sind im allgemeinen Lösungen von Säuren und Salzen in Wasser. Den Vorgang dieser Zersetzung nennt man Elektrolyse. Bei jeder derartigen elektrolytischen Zersetzung werden aber gleichzeitig an den Elektroden gewisse Veränderungen hervorgerufen, und zwar werden die beiden Metalle verschieden beeinflusst, so dass, nachdem der Strom eine Weile die Flüssigkeit passiert hat, sich in derselben gewissermassen zwei Metalle von verschiedener Art befinden, die nun ihrerseits gegeneinander elektromotorisch wirksam sind, d. h. es ist aus dieser Zelle selbst ein galvanisches Element geworden, das einen elektrischen Strom zu liefern imstande ist; diesen Vorgang nennt man Polarisation der Elektroden, den Strom, der von diesen polarisierten Elektroden ausgeht, den Polarisationsstrom. Ein polarisiertes Element hat den Namen sekundäres Element, sekundäre Zelle, oder weil man eben den Strom in einer solchen gewissermassen ansammeln kann, Akkumulatorzelle. Verbindet man eine Reihe dieser

Zellen untereinander, hat man eine Sekundär- oder Akkumulatorenbatterie.

Solche Akkumulatoren werden heute in ganz vorzüglicher Weise geliefert; sie bestehen im wesentlichen aus einem Gefäss, das mit verdünnter Schwefelsäure gefüllt und mit positiven und negativen in besonderer Weise formierten Bleiplatten armiert ist. Jede Zelle hat eine elektromotorische Kraft von 2 Volt; die Elektrizitätsmenge, die in einer Zelle angesammelt werden und vor allem bei der Entladung wieder nutzbar abgegeben werden kann, hängt von ihrem Gewicht und ihrem zweckmässigen Bau ab. Wie bekannt, können wir ja bei einer Batterie alle positiven Platten für sich und alle negativen Platten für sich untereinander verbinden, dann erhalten wir gewissermassen eine grosse Zelle, deren Intensität gleich der Summe der einzelnen Intensitäten ist, während die Spannung nur 2 Volt beträgt. Man sagt dann, die Zellen sind parallel oder nebeneinander geschaltet. Oder man verbindet den negativen Pol der ersten mit dem positiven des zweiten, d. h. alle ungleichnamigen Pole sind untereinander verbunden, dann ist die elektromotorische Kraft gleich zweimal der Anzahl der Zellen, die gesamte Stromstärke gleich der einer Zelle. Die Zellen sind hintereinander oder auf Spannung geschaltet.

Bei der Anschaffung eines Induktors bekommt man stets gleichzeitig die Angabe von der Fabrik, wie viel Zellen man nötig hat und von welcher Grösse. Wir müssen jedenfalls nach unseren Erfahrungen und nach den Angaben der Fabrikanten sehr dazu raten, die Zellenbatterie recht gross zu nehmen. Es ist in jeder Beziehung vorteilhaft, etwas höhere Spannung zur Verfügung zu haben, vor allem weil wir bei sehr schnellen Unterbrechungen den Funkeninduktor dann besser ausnützen können und dabei eine geringere Stromstärke brauchen. Wir ersetzen dann eben die geringere primäre Stromstärke durch eine grössere primäre Spannung. Die Angabe von Kohl, dass man für einen Ruhmkorff von 50 cm Funkenlänge ca. 20 Zellen haben soll, um so mit einer Spannung von 40 Volt arbeiten zu können, können wir wohl unterschreiben; Hirschmann verlangt sogar bis 48 Volt, wir finden das ganz gerechtfertigt, arbeiten wir doch selbst, allerdings bei Anschluss an eine Centrale mit 60—100 Volt Spannung. Bei einem Induktor von 30 cm Funkenlänge haben wir früher auch 30 bis 50 Volt Spannung verwandt, man kommt aber mit 10—15 Zellen auch gut aus. Je grösser man die Zellenzahl nimmt, natürlich in gewissen Grenzen, desto weniger Strom gebraucht man. Man kann also dann nach geschehener Ladung seine Akkumulatorenbatterie viel länger gebrauchen. Auch werden die Unterbrechungen bei Gebrauch von weniger Stromstärke sicherer, einen Oeffnungsfunken giebt es dann bei den schnellen Unterbrechungen gar nicht, der Unterbrecher arbeitet ohne jedes

Glucksen, ganz ruhig, gewiss auch eine nicht zu unterschätzende Annehmlichkeit.

Beim Ankauf einer Akkumulatorenbatterie bekommt man stets auch genaueste Vorschriften bezüglich ihrer Füllung und Behandlung. Wir wollen deshalb hierauf nicht näher eingehen, doch müssen wir noch einige Worte den Arten der Ladung widmen. Wir haben ja hierbei die grosse Unannehmlichkeit, dass der Strom nach einer gewissen Zeit abnimmt und die Batterie von neuem geladen werden muss. Es ist also eigentlich notwendig, um nie in Verlegenheit zu sein, sich zwei Batterien anzuschaffen und dann abwechselnd mit denselben zu arbeiten. Doch widerspricht dem der sehr hohe Preis. Man muss also zunächst kontrollieren, wann die Entladung weit genug fortgeschritten ist. Dies thut man mit Hilfe eines Voltmeters. Es ist hier im Interesse der Zellen grösste Vorsicht geboten, da ein Ueberschreiten der unteren Entladungsgrenze denselben sehr schädlich ist und eventuell die Platten der Akkumulatoren zerstört. Im allgemeinen soll die Spannung der einzelnen Zelle nicht unter 1,80 Volt herabgehen.

Am besten und schnellsten erfolgt die Ladung der Batterie durch Anschluss an eine Lichtleitung unter Benutzung eines geeigneten Lampenwiderstandes, welchen man sich selbst herstellen oder von den elektrischen Fabriken in entsprechender Grösse mitbeziehen kann. Da die Lichtleitung eine hohe Spannung von etwa 110 Volt hat, haben wir nicht nötig, in der Schaltung der Zellen eine Aenderung eintreten zu lassen. Mit dem Voltmeter stellt man dann wieder fest, wann die Ladung vollendet ist und unterbrochen werden kann, gröbere Angaben über Ladezeit erhält man gleichfalls immer beim Bezug einer Akkumulatorenbatterie.

Ist eine Gleichstromanlage nicht gegeben, dagegen Gasleitung vorhanden, kann man die Ladung seiner Batterie mit Hilfe einer Thermosäule vornehmen. Das Wesen der Thermoelemente besteht darin, dass die Erwärmung der Lötstelle von zwei zu einem geschlossenen Kreis verbundenen, verschiedenen Metallen einen elektrischen Strom hervorruft. Da die elektromotorische Kraft von Thermoelementen sehr klein ist, hat man, um einigermassen starke Ströme zu bekommen, eine grosse Anzahl von Thermoelementen zu der sogenannten Thermosäule hintereinander verbunden. Eine praktische und wirklich verwendbare ist von Gülcher konstruiert worden und von jeder elektrischen Fabrik mit genauer Gebrauchsanweisung zu beziehen. Wir haben selbst mit einer solchen lange Zeit unsere Akkumulatoren geladen und sind stets zufrieden gewesen, nur dauert das Laden sehr lange. Indessen bedarf die Säule keiner Aufsicht, so dass man regelmässig nach eventuellem Gebrauch abends oder tagsüber die Batterie anschliesst,

um sie so stets gut geladen in Bereitschaft zu halten. Eins ist dabei noch zu erwähnen; da die Säule nur eine nutzbare Spannung von 2 Volt hat, müssen wir jedesmal die Akkumulatorenzellen, die ja gewöhnlich hintereinander auf Spannung geschaltet sind, nebeneinander parallel schalten. Eine Vorrichtung, die dies leicht gestattet, muss sich an der Batterie befinden.

Steht auch Gasleitung nicht zur Verfügung, kann man nach den Angaben von Reiniger, Gebbert und Schall die Meidinger-Callaud-Elemente benutzen. Die Zahl der zu verwendenden Elemente ist, da die Spannung des einzelnen Elementes nur 0,9 Volt beträgt, $3\frac{1}{2}$ mal so gross zu wählen als die Zahl der Akkumulatorenzellen. Hierbei können die Zellen ruhig hintereinander geschaltet bleiben; die Behandlung soll gleichfalls eine einfache sein, so dass keine Mühe für die Beaufsichtigung der Ladung erwächst.

Wir sehen aus alledem, dass, trotzdem wir in den Akkumulatoren eine gute und gleichmässige Stromquelle haben, auch manche Unannehmlichkeit mit denselben verbunden ist. Sie müssen eben kontrolliert, geladen und dazu eventuell sogar transportiert werden, was für dieselben weder gut, noch bei ihrer grossen Schwere bequem ist. Ferner kann es vorkommen, dass sie versagen, oder aber man will und muss eine Aufnahme machen, und sie sind zum Laden geschickt.

Alle diese wirklich grossen Nachteile können nur von dem unterschätzt werden, dem eine bessere und sicherere Elektrizitätsquelle für seine Röntgeneinrichtung nicht zur Verfügung steht. Dass es vorkommt, dass an Orten, wo das elektrische Licht im Zimmer liegt, trotzdem Akkumulatoren benutzt werden, klingt unglaublich. Es ist ja von verschiedenen Seiten vor dem Anschluss an eine Beleuchtungsanlage aus mehreren Gründen gewarnt worden. Einerseits wurde gesagt, dass der Betrieb verteuert werde, da eine grosse Menge von Strom durch die Vorschaltwiderstände unbenutzt verloren gehe. Andererseits ist darauf hingewiesen worden, dass in den Lichtleitungen mitunter so starke Schwankungen vorkommen, dass wir denselben unvorbereitet gegenüberstehen und ihnen mit dem Rheostaten nicht zu begegnen vermögen. Besonders das Aus- und Einschalten benachbarter Lampen soll diese störenden Stromschwankungen hervorrufen, auf Grund deren nicht allein die Lichtintensität unserer Röhren merklichen Schwankungen unterworfen wäre, selbst das Zerspringen von Röhren wird darauf zurückgeführt. Auf alle diese Einwände erwidern wir folgendes: Was zunächst die Bequemlichkeit und Einfachheit des ganzen Betriebes anlangt, so kann man gar nicht besser thun, als unter Vorschalt eines geeigneten Widerstandes an eine Gleichstromlichtanlage anzuschliessen. Keine Bedienung, keine Kontrolle, niemals ein Mangel des Stroms! In der

Wand des Röntgenzimmers, vielleicht auch noch im Operationszimmer, wo man eventuell mal Röntgenlicht zur Verfügung haben will, befindet sich mit der Centrale in Verbindung stehend eine Ansteckdose, in die man einen dazu bestimmten Stöpselkontakt mit Kabel einsteckt, dies ist die ganze Mühe zur Beschaffung des primären Stroms. Entgegen der oben angeführten Befürchtung betreffend Stromschwankungen mit ihren üblen Folgen, müssen wir betonen, dass wir auch nicht ein einziges Mal in der langen Zeit von 2¼ Jahren eine derartige Beobachtung gemacht haben, trotzdem Motore, Lampen und andere Apparate nachbarlich angeschlossen waren, die ganz unvorhergesehen in Betrieb gesetzt wurden. Gerade im Gegenteil haben wir es immer sehr angenehm empfunden, bei der so äusserst konstanten Wirkung einer Centrale stets mit ganz gleichmässiger Intensität zu arbeiten. Wir können das um so mehr behaupten, da wir immer unter Zwischenschaltung eines empfindlichen Ampère- und Voltmeters experimentiert haben, ohne jemals etwas derart Auffälliges bemerkt zu haben. Was dann den Kostenpunkt anlangt, so sind da auch die Ansichten sehr verschieden. Soweit wir von Fachleuten unterrichtet, stellt sich nämlich der Betrieb von einer Centrale aus ganz erheblich billiger, allerdings ist dabei Voraussetzung, dass der Ruhmkorff von der betreffenden Fabrik auch für Anschluss an eine Lichtleitung gearbeitet ist. Es ist deshalb notwendig, dass man bei Bestellung eines Induktors gleichzeitig angiebt, wenn man denselben an eine Lichtcentrale anschliessen will; auch soll dabei bemerkt werden, welche Voltzahl von der Anlage geliefert wird. Ein Punkt wird dann immer noch gegen den Anschluss an eine Centrale ins Feld geführt, nämlich die Unannehmlichkeit mit seinem Instrumentarium an den Fleck gebunden zu sein, während man bei Akkumulatorenverwendung unabhängig an jedem beliebigen Orte Aufnahmen machen kann. Es mag ja zugegeben werden, dass diese Freizügigkeit gelegentlich von Vorteil sein kann. Uns selbst ist in der ganzen Zeit erst einmal der Fall vorgekommen, dass der Patient nicht transportfähig und die Aufnahme in seinem Haus und Bett gemacht werden musste; dabei wussten wir von vornherein, dass die Aufnahme bei der Lage und Schwere der Erkrankung ohne jeden Einfluss auf unser therapeutisches Handeln sein würde, sie geschah nur solaminis causa. Sonst sind stets alle Patienten in das eigens eingerichtete Röntgenzimmer gekommen. Also gehört es wohl immerhin zu den seltensten Ausnahmen, dass wir an einen Transport unseres Apparates denken müssen, Ausnahmen, die in keiner Weise bei unsrer Einrichtung gegen einen direkten Anschluss in die Wagschale geworfen werden dürfen. Will man etwas Besonderes thun, kann man sich, wie schon oben erwähnt, eine zweite Ansteckdose im Operationszimmer anbringen lassen, um so auch hier das Röntgenlicht zur Verfügung zu haben.

Es kann nach dem Gesagten wohl keinem Zweifel unterliegen, dass der Anschluss an eine Gleichstromanlage viele und grosse Vorteile gegenüber dem Akkumulatorenbetrieb bietet, ohne auch nur einen nennenswerten Nachteil aufzuweisen. Es ist daher nach unseren Erfahrungen jedem zu raten, wenn es möglich ist, sich einen direkten Anschluss herstellen zu lassen, man spart dabei vor allem Zeit und Mühe.

Weniger angenehm ist es, wenn nicht eine Gleichstromlichtanlage zur Verfügung steht, sondern eine Wechselstromanlage. Man braucht dann noch einen ziemlich teuren Apparat, um den Wechselstrom in einen für uns verwendbaren Gleichstrom umzuformen. Dies erreicht man durch einen Wechselstrommotor mit Gleichstrommaschine, hat dann aber wenigstens die Annehmlichkeit, den umgeformten Strom direkt zum Betrieb des Induktors benutzen zu können. Sich in solchem Falle einen Transformer anzuschaffen zwecks Ladung von Akkumulatoren, halten wir, da einmal die Kosten sehr hoch sind, und dazu dann noch die geschilderten Unannehmlichkeiten des Akkumulatorenbetriebes kommen, nicht für angezeigt.

Schliesslich müssen wir noch bemerken, dass man auch Tauchbatterien für die Lieferung des primären Stromes verwenden kann, und sind von verschiedenen Seiten Mitteilungen über brauchbare Verwendung derselben gebracht worden, doch haften den Tauchbatterien so viele und grosse Nachteile an, dass sie wohl nur ausnahmsweise gewählt werden dürften, eigentlich nur, wenn eine sonstige Gelegenheit zur Erlangung von Elektrizität fehlt. In solchem Falle kommen Chromsäureelemente zur Anwendung. Um dabei einigermassen Garantie für Leistungsfähigkeit zu haben, müssen die Platten der Elemente resp. die Elemente selbst recht gross genommen werden, und ferner ist es noch viel mehr angebracht eine recht grosse Zahl von Elementen zur Verfügung zu haben. Trotzdem wird übereinstimmend angegeben, dass die Tauchbatterien nur für kleinere Induktorien passend sind. Sie sind von geringer Konstanz, d. h., ihre Stromstärke nimmt ziemlich schnell während des Gebrauches ab; ferner ist ein grosser Nachteil, dass der Materialverbrauch in ihnen ein recht bedeutender ist; schon nach kürzester Zeit muss bei dem im allgemeinen grossen Gebrauch einer Röntgeneinrichtung eine Nachfüllung der einzelnen Elemente stattfinden.

Sei es, dass man mit Akkumulatoren, oder dass man mit Anschluss an eine Centrale arbeitet, immer ist es ein unbedingtes Erfordernis, in den Kreis des primären Stroms einen Widerstand, und zwar einen regulierbaren eingeschaltet zu haben, um einerseits nur einen Teil des primären Stroms dem Induktor zuzuführen, andrerseits bequem je nach Bedürfnis die verwendete primäre Spannung ver-

grössern und verkleinern und so jeweilig mit mehr oder weniger Funkenlänge arbeiten zu können. Die Apparate, welche dem gewünschten Zwecke dienen, heissen Rheostaten oder Voltabschalter. Besprechen wir zunächst den Widerstand bei Akkumulatorenbetrieb. Naturgemäss wählen wir, wie wir im vorigen Kapitel gesehen haben, die Zellenzahl entsprechend dem Funkeninduktor, so dass wir also in diesem Fall den Rheostaten nur zur feineren Regulierung gebrauchen. Hierzu eignen sich demgemäss auch kleinere Rheostaten, die vor allem den Vorzug der Billigkeit neben Handlichkeit haben. Sehr bewährt haben sich uns die Schieberrheostaten von Reiniger, Gebbert und Schall. Auf einen Schieferkern ist der Widerstandsdraht von gleichmässig dickem Querschnitt und einer Stärke, welche der zur Verwendung kommenden Stromstärke entspricht, spiralförmig aufgewunden. Das eine Ende des Drahtes endet in einer Klemmschraube, das andere am nichtleitenden Schieferkern. Eine zweite Klemmschraube steht mit einem Schieber in Verbindung, der an einer Metallstange über die Drahtwickelungen hingleitet. So kann man eine Drahtrundung nach der anderen aus- oder wieder einschalten und demgemäss die kleinsten Abstufungen in der Stromregulierung ermöglichen. Diese Rheostaten sind auch sehr passend, in den Stromkreis des Motorunterbrechers eingeschaltet zu werden, um so je nach Bedürfnis die Unterbrechungen langsam oder schnell stattfinden zu lassen.

Da wir unsern Apparat direkt an die Lichtcentrale angeschlossen haben, ist der Rheostat so eingerichtet, dass er eine Regulierung des Stromes nur in etwas gröberen Abstufungen als der Schieberrheostat gestattet. Wir haben uns unseren Voltabschalter in Tischform herstellen lassen und können denselben sehr empfehlen.

Unterhalb der Tischplatte, die aus Marmor besteht, — da sich Holzplatten leicht verziehen und dann Störungen in den Schleifkontakten auftreten, — befindet sich in einem Rahmen eine Reihe von Widerstandsdrahtspiralen befestigt, siehe das Schema Fig. 4. Diese Drähte sind durch geeignete Leitungen mit Metalllamellen verbunden, auf welcher eine Regulierkurbel schleift. Der Strom tritt durch den letzten Metallknopf ein und geht durch die Kurbel zum Induktor weiter. Wenn ich nun die Kurbel dem letzten Kontaktknopf schleifend nähere, schalte ich immer mehr Widerstandsdrahtspiralen aus und erhalte daher einen stärkeren Strom. An unserm Rheostaten ist die Einrichtung getroffen, dass ich nach Ausschaltung der Schleiflamellen noch einen Widerstand von 10 Ohm behalte; wir können dann einen primären Strom von etwa 100 Volt verwenden.

Ausserdem befindet sich auf dem Tisch ein Ampèremeter im Haupt- und ein Voltmeter im Nebenschluss, so dass man imstande ist,

jeden Augenblick die für den Induktor zur Verwendung gelangende Stromstärke und Spannung abzulesen. Das Ampèremeter zeigt 1 bis 15 Ampère, das Voltmeter 1—100 Volt. Wir halten es für äusserst wichtig, dass man gute Messinstrumente in den primären Stromkreis eingeschlossen hat, um einmal jeden Augenblick orientiert zu sein über den verwandten Strom, und ferner um sich stets mit dem Unterbrecher der jeweiligen Ampère- und Voltmenge richtig und planvoll anzupassen. Wir kommen hierauf bei der Besprechung der Röhren und ihrer Behandlung noch einmal zurück. Auch wegen eventueller

Fig. 4.

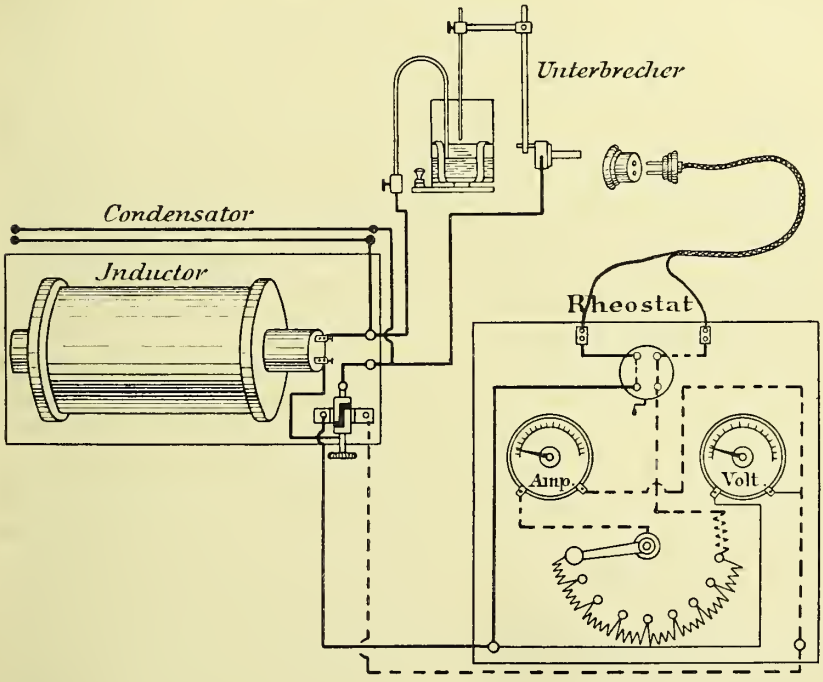

Anfragen oder Mitteilungen an andere ist es wichtig, über seinen Stromverbrauch Bescheid zu wissen und genaue Angaben machen zu können.

Dass man solchen Kurbelrheostaten auch für Akkumulatorenbetrieb verwenden kann, braucht eigentlich nicht besonders erwähnt zu werden; nur müssen dann die Drahtwiderstände von Knopf zu Knopf geringer sein, so dass man feinere Nuancierungen des Stromes damit ausführen kann.

Wir haben es ferner so einrichten lassen, dass sich auf dem Tisch ein kleiner Griff befindet, der nach rechts gedreht ein Einschalten, nach links zurückgedreht ein Ausschalten des Stromes zur

Folge hat. Auch das Voltmeter kann man durch Verschieben einer kleinen Kurbel in oder ausser Thätigkeit setzen.

Der Tisch läuft auf Rollen, so dass er an jeden Platz des Röntgenzimmers bequem geschoben werden kann. Die Handhabung solcher Kurbelrheostaten ist jedenfalls sehr einfach und bequem.

Tesla-Anordnung und Influenzelektrisiermaschine.

In den vorhergehenden Kapiteln haben wir angenommen, dass uns der nötige hochgespannte Strom durch einen grossen Ruhmkorffschen Apparat geliefert wird. Indessen können wir auch einen kleineren Induktor benutzen, wenn wir die von Tesla angegebene Versuchsanordnung anwenden. Das Prinzip der Tesla-Anordnung ist folgendes, siehe nebenstehendes Schema, Fig. 5. Die sekundäre Spirale eines verhältnismässig kleinen Induktors ist leitend verbunden mit den inneren Belegungen zweier Leydener Flaschen. Ausserdem sind die beiden inneren Belegungen durch eine Funkenstrecke, am besten durch ein verstellbares Funkenmikrometer mit einander verbunden. Die äusseren Belege der beiden Leydener Flaschen führen zu den Enden einer anderen primären und dickdrahtigen Spirale, um welche herum eine sekundäre Spule mit sehr vielen Windungen eines dünnen, gut isolierten Drahtes liegt. Die beiden letztgenannten Spulen nennt man den Tesla'schen Transformator. Der Vorgang ist nun folgender: Der sekundäre Strom des Induktors tritt in die inneren Belegungen der Leydener Flaschen; bei jeder Funkenentladung derselben vermittelst des Funkenmikrometers entstehen in den äusseren Belegungen und in der mit ihnen in Verbindung stehenden primären Spirale des Tesla'schen Transformators sehr rasch wechselnde Ströme von verhältnismässig grosser Stromstärke, die nun ihrerseits in der sekundären Spirale Ströme von hoher Spannung und grosser Frequenz, sogenannte Tesla'sche Ströme oder Schwingungen hervor-

Fig. 5.

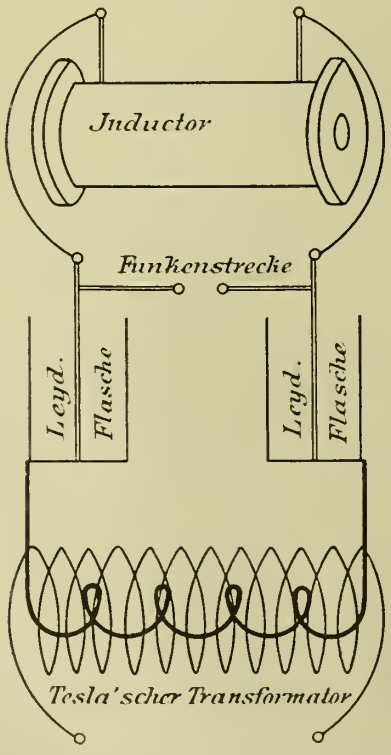

rufen. Diese werden dann zur Vakuumröhre geleitet zwecks Erzeugung der Röntgenstrahlen.

Irgend welche praktischen Vorzüge hat die Teslaanordnung wohl nicht; sie dürfte eben nur da zur Verwendung kommen, wo ein billigeres Instrumentarium [1]) erwünscht ist.

Auch Influenzelektrisiermaschinen sind von verschiedenen Seiten mit Erfolg benutzt worden. Es unterliegt gar keinem Zweifel, dass man mit denselben, wenigstens soweit es sich um dünne Körperteile handelt, gleichfalls brauchbare Resultate erzielen kann, doch haften den Maschinen und ihrer Verwendung so viele Nachteile an, dass sie niemals, trotz ihrer relativen Billigkeit, besonders empfohlen werden können. Es handelt sich um die Wimshurstmaschinen, doch würde es zu weit führen, eine genaue Beschreibung derselben zu geben. Als Nachteile sind hervorzuheben: Die Influenzmaschinen sind einmal in ihrer Wirksamkeit abhängig von Temperatur und Feuchtigkeit der Luft; ferner erfordert das Instandhalten und die Reinigung viel Zeit und Mühe. Sehr wichtig ist dann weiter, dass man zum Betriebe der Influenzmaschinen eine Kraft gebraucht in Gestalt irgend eines Motors. Was jedoch die Hauptsache ist, die Leistungen derselben stehen weit unter denen eines Induktionsapparates; da die zu erzielende Spannung nicht annähernd an die Spannung eines Ruhmkorffschen Apparates heranreicht, so ist es selbstverständlich, dass man nicht so wirksame Röhren verwenden und zu solch guten und schnellen Resultaten kommen kann. Eine Beckenaufnahme eines Erwachsenen mit dem Strom einer Influenzmaschine hergestellt ist noch nicht aufgewiesen worden, Handaufnahmen, die 10 Minuten Expositionszeit erfordern, dürften trotz ihrer Güte nicht zu Nachahmungen auffordern. Ein Instrumentarium, welches allerdings etwas, aber nicht alles leistet, ist nur etwas halbes und kann ernsthaften Forschern, die ihren Röntgenapparat für jeglichen Körperteil und zu jeglicher Stunde in Bereitschaft haben müssen, nicht empfohlen werden.

Röntgenröhre.

Nachdem wir im bisherigen eingehend den Apparatenkomplex, der uns einen hochgespannten Strom liefert, besprochen haben, gehen wir dazu über, uns ein Bild von dem zur Entstehung der Kathoden- und Röntgenstrahlen nötigen Entladungsapparat, der Röntgenröhre,

---

[1]) Es kostet ein solches komplett nach dem Katalog von Reiniger, Gebbert & Schall nur etwa halb so viel als ein Induktor von 30 cm Funkenlänge ohne Hilfsapparate, nämlich 267 Mark.

zu machen. Wir wollen auch hier historisch vorgehen und an der Hand früherer wertvoller Versuche, soweit dieselben notwendig in Betracht kommen, die heutige Röntgenröhre entstehen lassen.

Denken wir uns eine 25 cm lange und 6 cm weite Glasröhre, in deren beide zugeschmolzene Seiten Drähte eingelassen sind, die aussen zu Oesen umgebogen sind und in der Röhre in zwei Spitzen endigen. Seitlich soll sich ein dünner Ansatz befinden, der zum Abschmelzen der Röhre dient. In solcher Röhre haben wir dann denselben Druck, wie in der uns umgebenden Luft, nämlich den Druck einer etwa 760 mm hohen Quecksilbersäule (einer Atmosphäre), mit den kleinen Abweichungen, die uns das Barometer an den Orten verschiedener Höhe zeigt. Die beiden eingelassenen Drähte haben auch den Namen Elektroden, und wir unterscheiden nach dem Eintritt der Elektrizität die positive, die Anode, und die negative, die Kathode. Befinden sich nun in der oben beschriebenen Röhre die Elektrodenspitzen 20 cm auseinander, und wir verbinden die beiden äusseren Elektrodenösen mit den Polklemmen der sekundären Rolle eines Induktionsapparates, der einen Strom von 15 cm Funkenlänge liefert, so können natürlicherweise keine Entladungen stattfinden. Ganz anders gestalten sich indessen die Verhältnisse, wenn wir den Luftdruck im Innern der Röhre stark verringern. Dies erreichen wir dadurch, dass wir die Röhre vermittelst des dünnen seitlichen Ansatzes mit einer hierzu geeigneten Quecksilberluftpumpe in Verbindung setzen. Pumpen wir nun so viel Luft aus der Röhre, dass sich nur noch der 760. Teil der ursprünglichen Menge darin befindet, so sagen wir: Der Druck der Röhre beträgt nur noch 1 mm ($^1/_{10}$ mm Druck ist also gleich dem 7600. Teil der ursprünglichen Luftmenge etc.). Nehmen wir an, die Evakuierung der Röhre sei bis auf 6 mm ausgeführt, so findet ein Ausgleich der Elektrizitäten in Gestalt eines hellen violetten Lichtbandes zwischen den beiden Elektroden statt; ist der Druck noch geringer gemacht, bis zu 1 mm, so verbreitert sich dieses Lichtband, so dass es die ganze Röhre ausfüllt. Das Licht erscheint eigenartig geschichtet, und wir können an der Kathode einen blauen Lichtschein beobachten, der von dem violetten Licht der Anode durch einen schmalen dunklen Zwischenraum getrennt ist. Man kann nun nicht allein Röhren mit Luftinhalt, sondern auch solche mit irgend welcher Gasfüllung auf den gewünschten Evakuationszustand bringen und so je nach dem Gasinhalt schöne und verschiedenartige Farbeneffekte erzielen. Röhren dieser Art hat zuerst der Glasbläser Geissler in Bonn fabriziert; nach ihm werden dieselben bekanntlich Geisslersche Röhren genannt.

Geht man nun in der Luftverdünnung der Röhre noch weiter, so vergrössert sich der dunkle Kathodenraum immer mehr, um schliess-

lich die ganze Röhre einzunehmen und das Anodenlicht vollkommen verschwinden zu lassen.

Hittorf, der sich Ende der 60er Jahre mit der Beobachtung dieser Erscheinungen eifrig beschäftigte, fand nun, dass bei hoher Evakuation der Röhren von der Kathode Strahlen ausgehen, die die gerade gegenüberliegende Röhrenwand zur Phosphorescenz bringen, während sie selbst nicht sichtbar sind. Dies sind also die anfangs erwähnten Kathodenstrahlen, von denen wir ausgegangen sind. Nächst Hittorf hat noch Crookes grosse Verdienste um die Erforschung der Kathodenstrahlen. Es wurde festgestellt, dass die Kathodenstrahlen immer senkrecht von der Oberfläche der Kathode ausgehen, ohne dass es irgendwie von Einfluss wäre, an welcher Stelle der betreffenden Röhre sich die Anode befindet. Giebt man der Kathode die Form eines Hohlspiegels, so kann man demgemäss die Kathodenstrahlen in einem Brennpunkt sammeln. Ferner haben die Kathodenstrahlen die Eigenschaft, Körper, die sie treffen, zur Phosphorescenz zu bringen und stark zu erhitzen, es leuchtet zum Beispiel das Glas der gewöhnlich verwandten Röntgenröhre grün. Photographische Platten, die im Inneren der Röhre von Kathodenstrahlen getroffen werden, sind damit belichtet. Weiter wurde gefunden, dass die Kathodenstrahlen durch den Magneten ablenkbar sind und eine mechanische Wirkung ausüben auf leicht bewegliche Flügelräder. Die Flügel drehen sich derart, als ob sie von der Kathode aus bombardiert würden. Nachdem Herz nachgewiesen hatte, dass die Kathodenstrahlen imstande sind, dünne Aluminiumplatten zu durchdringen, benützte das Lenard, indem er in der Glaswand der Röhre ein kleines Aluminiumfenster anbrachte, dieselben in die Luft übertreten zu lassen.

Das war etwa im grossen und ganzen bekannt über die Kathodenstrahlen, als Röntgen seine Entdeckung machte. Wie wir bereits in der Einleitung erwähnt haben, stellte Röntgen fest, dass von der Stelle, wo die Kathodenstrahlen die Glaswand der Röhre treffen, seine neuen Strahlen ausgehen. Demgemäss experimentierte man auch allgemein in der ersten Zeit mit Röhren, deren Form ganz beliebig gestaltet war, rund, langgestreckt, birnenförmig etc., und von denen die Kathode aus einem kleinen runden Aluminiumblech bestand. Von hier gingen dann die Kathodenstrahlen geradlinig aus, um an der gegenüberliegenden plan, kugelig, cylindrisch geformten Röhrenfläche die Röntgenstrahlen entstehen zu lassen.

Da nun sofort erkannt wurde, dass für gute Röntgenbilder und eine tadellose Durchleuchtung die Beschaffenheit und der Bau der Röhren die grösste Rolle spielen, ist bis zum heutigen Tage rastlos auf Grund von gesammelten Erfahrungen und wichtigen physikalischen

Experimenten an der Röhre gearbeitet und gebessert worden. Müssen wir auch zugeben, dass ganz im allgemeinen heute wirksamere und haltbarere Röhren geliefert werden als früher, so wollen wir doch ganz besonders hier betonen, dass die Röhren einzelner Firmen vor $1^1/_2$ Jahren bereits genau so vorzüglich waren, wie sie es noch heute sind. Ich muss mit diesem Satz neben dem Lob doch gleichzeitig konstatieren, dass in der Röhrenverbesserung bezüglich ihrer Wirksamkeit ein absoluter Stillstand eingetreten ist. Konnte Kümmell bereits auf der Frankfurter Naturforscherversammlung 1896 Momentaufnahmen der Hand und der Handwurzel vorlegen, so sind wir heute auch keinen Schritt weiter. Die Expositionszeiten andrer sehr dicker Körperteile haben auch nicht um eine Sekunde gegen die Zeit vor $1^1/_2$ Jahren verkürzt werden können. Als wir mit Hilfe eines Verstärkungsschirmes im März 1897 eine Beckenaufnahme eines Erwachsenen in $^3/_4$ Minuten machten, glaubten wir, in Bälde vermittelst noch besserer Röhren noch schnellere Resultate erreichen zu können, das ist aber, um es noch einmal zu betonen, nicht erfolgt. Und wir glauben auch nicht, dass sich da noch eine Verbesserung ergeben wird.

Gehen wir nunmehr dazu über, den Bau und die Handhabung der heute verwendeten Röhren zu besprechen. Jeder hat natürlich seine Lieblingsröhren und wird diejenigen am meisten empfehlen, die er durch jahrelangen Gebrauch als sehr gut befunden hat. Wir haben fast ausschliesslich mit Röhren von C. H. F. Müller-Hamburg gearbeitet und mit solchen von Reiniger, Gebbert und Schall-Erlangen. Auch viele andre Modelle haben wir geprüft und versucht, ohne mit denselben in annähernd der Weise zufrieden sein zu können.

Ein gemeinsames Prinzip ist heute allen Röhren eigen. Die anfangs gefertigten Röntgenbilder litten alle an einer gewissen Unschärfe und Verschwommenheit der Konturen, die neben andren Ursachen darin begründet war, dass die wirksamen Röntgenstrahlen nicht möglichst von einem Punkt kamen, sondern von einer mehr oder weniger grossen, meist noch gekrümmten Glasfläche. Diese Strahlenquelle konnte bei ihrer Grösse und Unebenheit natürlich keine scharfen Schatten werfen. Ferner war die Intensität der von der Glaswand ausgehenden Strahlen nicht sehr gross, so dass man sehr langer Expositionszeit bedurfte; es spricht dies dafür, dass Röntgenstrahlen, die durch Auftreffen der Kathodenstrahlen auf stark fluorescierende Körper, wie Glas, entstehen, weniger wirksam sind, als solche, die z. B. an Metallen gebildet werden. Von allen Metallen hat sich hinwiederum durch geeignete Versuche ergeben, dass das Platin sich am besten zur Erzeugung von recht intensiven X-Strahlen eignet.

Dann bestand noch die Unannehmlichkeit, dass die Glaswand, die

von den Kathodenstrahlen getroffen wurde, sich sehr stark erwärmte, ja so heiss wurde, dass man ohne Gefahr für die Röhre nicht weiter experimentieren konnte; überhaupt waren diese Art Röhren von sehr kurzer Lebensdauer.

Aus allen diesen Gründen ging man dazu über, die noch heute anerkannte Anordnung der Röhren allgemein zu acceptieren. Einmal gab man der als Kathode dienenden Elektrode die Form eines Hohlspiegels, um so die Kathodenstrahlen auf einen Punkt oder wenigstens eine möglichst kleine Kreisfläche zu konzentrieren. Ferner stellte man der Kathode gegenüber in einem Winkel von 45° ein Platinblech; die Entfernung desselben wurde so gewählt, dass sich die vordere ganz ebene Platinfläche möglichst gerade im Brennpunkt des Kathodenhohlspiegels befindet. Wir erreichen damit vor allem, dass die Röntgenstrahlen recht intensiv sind und annähernd einen punktförmigen Entstehungsort haben; dazu schliessen wir die übermässige Erwärmung eines Teils der Glasröhre mit seinen üblen Folgen aus. Eine besondere Anpassung der Entfernung der inneren Elektroden an die zur Verwendung kommende Funkenlänge des Induktors ist nicht geboten. Diese Konstruktion hat sich äusserst bewährt, wenigstens ist bis zum Augenblick noch nichts Praktischeres gefunden worden.

Alle Röhren haben ausserdem in ihrem Hauptteile Kugelform erhalten mit Ansätzen, durch die die Elektroden geleitet sind. Die eine Hälfte der Glaskugel, sagen wir die untere, wird dann von dem schräg zur Kathode gestellten Platinblech und seinen Strahlen beherrscht. Dieses Platinblech hat den Namen Antikathode erhalten, mag es nun gleichzeitig Anode sein oder nicht. Die Röhren werden wegen der Eigenschaft der hohlspiegelartigen Kathode, Fokusröhren genannt.

Die Antikathode, welche nicht gleichzeitig als Anode dient, ist in den betreffenden Röhren stets mit der Anode leitend verbunden. Es hat sich nämlich gezeigt, dass von einer isolierten Antikathode nicht so kräftige Röntgenstrahlen entstehen. Der Grund dafür mag der sein, dass eine isolierte Antikathode ähnlich wirksam wird, wie eine zweite Kathode und schwächend oder ablenkend auf die Kathodenstrahlen wirkt, so dass auch die Röntgenstrahlen entsprechend minderwertig werden.

Hiervon kann man sich leicht überzeugen, wenn man die Röhren von Reiniger, Gebbert und Schall in verschiedener Weise mit den Drähten des Induktionsapparates verbindet. Schicken wir eine kurze Beschreibung derselben an der Hand der nebenstehenden Fig. 6 voraus.

Die Figur giebt uns eine Seitenansicht der Vakuumröhre. Sie besteht aus einer Glaskugel mit einem grösseren und einem kleineren

cylindrischen Ansatze. Der lange Forsatz bei K dient zur Aufnahme und Führung der Kathode; der Aluminiumhohlspiegel ist so angebracht, dass er noch im Lumen des cylindrischen Fortsatzes liegt, um einmal den Röntgenstrahlen nicht in den Weg zu kommen, und um andrerseits die Möglichkeit zuzulassen, die Gegend der Kathode im Falle von schlechter Funktion der Röhre mit einer regulierenden Materie umgeben zu können. Von diesem Kathodenfortsatz geht ein kleiner Ansatz aus, durch den die Evakuation der Röhre erfolgt, und der dann abgeschmolzen ist. Die entstehende Spitze ist früher oft von kräftigen Funken durchschlagen worden, überhaupt neigte diese Stelle leicht zum Springen: deshalb ist dieselbe mit einem einfachen, aber gut schützenden Gummihütchen bedeckt. Der obere zweitgrösste cylindrische Ansatz (A') führt die Anode, die aus einem ebenen runden Aluminiumblech besteht. Gegenüber der Kathode, inmitten des kugel-

Fig. 6.

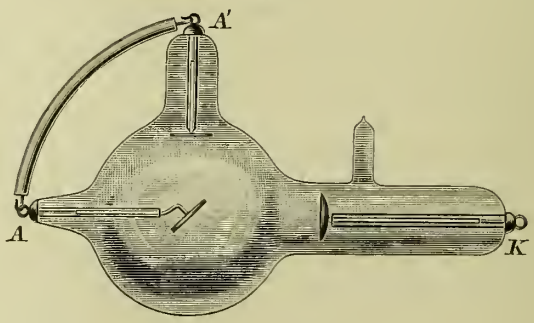

förmigen Röhrenteils ist die Antikathode A durch einen kleinen Fortsatz eintretend angebracht. Wie schon gesagt, besteht dieselbe aus einem ganz planen Platinblech, dasselbe steht in Seitenansicht in einem $\sphericalangle$ von 45 ° zur Kathodenachse und ist mit dem Gesicht nach unten gerichtet. Alle drei Elektroden sind in Glasstäbchen eingeschmolzen und dadurch nochmals im Röhreninnern isoliert; nach aussen endigen die Elektrodendrähte in kleinen Messingkappen, die mit Oesen zwecks Einhängens der stromzuleitenden Drähte armiert sind.

Normalerweise sollen nun A und A', d. h., die Antikathode und Anode durch einen Kupferdraht leitend miteinander verbunden sein, um das beste Licht zu erhalten.

Wir verfahren folgendermassen: Nachdem wir bei einer festliegenden Schaltung des primären Stroms nach der Art, wie es Seite 6 zu lesen ist, bestimmt haben, von welcher Polklemme der positive und von welcher der negative Strom kömmt, schicken wir den ersteren durch einen dünnen Draht zur Anode, den negativen zur Kathode. Es ist dabei an und für sich gleichgültig, ob der positive Draht bei

A oder A′ eingehängt ist; doch schliesst man gewöhnlich bei A an, damit die Drähte möglichst weit voneinander entfernt verlaufen und somit einem Ueberspringen der Funken zwischen den beiden Drähten vorgebeugt wird. Wir schalten nunmehr den Unterbrecher ein und dann mittelst des Rheostaten den Strom, indem wir immer ganz schwach beginnen, um allmählich zu der gewünschten Höhe durch Weiterführen der Kurbel anzusteigen. Denken wir uns nun die Röhre in zwei Hälften geteilt, in die Kathodenhälfte, welche vor dem Anodenplatinblech und einer durch dies gelegten Ebene liegt, und in die Anodenhälfte, welche hinter dieser Ebene sich befindet, so werden wir bemerken, wie bei dem langsam ansteigenden Strom die Kathodenhälfte sich immer mehr aufhellt, um allmählich in einem ganz gleichmässig schön grünen oder grünlichgelben Lichte zu erstrahlen. Die Anodenhälfte ist auch etwas erhellt, doch ist das Phosphorescenzlicht hier ganz schwach und nicht so gleichmässig als in der Kathodenhälfte. Eine Verwechselung bei etwa fehlerhaft geschehener Einschaltung ist für den, der die Röhre einmal richtig geschaltet gesehen hat, gar nicht möglich. Stellt man sich genau seitlich und blickt man etwas aus der Ferne, während die Anode nach unten schaut, so sieht man die Lichtverteilung im Innern der Röhre besonders schön. Die Intensität der Röntgenstrahlen prüfen wir dann mit dem Fluorescenzschirm oder einem geeigneten Photometer; Instrumente, die wir noch kennen lernen werden.

Lassen wir nun den Drahtbügel von A nach A′ weg und schliessen wir den positiven Draht der Induktionsrolle bei A an, so haben wir die Antikathode zur Anode gemacht. Bei fortgesetzten Versuchen an allen mir zur Verfügung stehenden Röhren habe ich bei dieser Anordnung eigentlich nie einen Unterschied in der Schirmhelligkeit gegenüber der geforderten Anordnung finden können und auch nicht in den Fluorescenzerscheinungen des Röhreninneren. Ganz anders liegen aber die Verhältnisse, wenn wir bei weggelassenem Drahtbügel A′ zur Anode machen. Schicken wir jetzt den Strom durch die Röhre, so sehen wir schon äusserlich ganz andere Phosphorescenzerscheinungen an der inneren Röhrenwandung; auch ist das Phosphorescenzlicht nicht von der Helligkeit wie sonst, vor allem aber giebt der Fluorescenzschirm ein ganz minderwertiges Licht. Wir können also zeigen, wie wenig sich eine isolierte Antikathode zur Emission der Röntgenstrahlen eignet.

Die Lichterscheinungen im Innern der Röhre bei richtiger Einschaltung kommen, wie sich aus den früheren Darlegungen ergiebt, folgendermassen zustande. Die Kathodenstrahlen vereinigen sich infolge ihres Austritts aus dem Aluminiumhohlspiegel in einem Punkte auf der gegenüberstehenden Platinantikathode, den man sich am besten

dadurch deutlich machen kann, dass man die Stromintensität und damit die Kathodenstrahlen so weit steigert, dass das Platinblech zu glühen beginnt. Bei gut gearbeiteten Röhren wird sich dieses Glühen ganz besonders auf einen kleinen Kreis von 1—2 mm Durchmesser erstrecken, die Umgebung dieser kleinen möglichst punktförmigen Brennfläche wird nur sekundär mitglühen. Schaltet man dann den Strom aus, so findet man in solchen besonders für photographische Zwecke ganz ausgezeichneten Röhren das Platinblech an der Stelle des Brennpunktes mehr oder weniger verändert, es hat hier seinen Glanz verloren und macht eben den Eindruck des Geschmolzenseins. Ich muss hier noch auf eine sonst, soweit ich habe finden können, noch nicht konstatierte Beobachtung aufmerksam machen. Das Platinblech einer ganzen Reihe unserer Röhren war nach einer gewissen Gebrauchszeit im Bereich des grössten Glühens weggebrannt. Trotzdem nun hier die ganz centralen Kathodenstrahlen durch das Blech durchfielen und sich nicht an der Erzeugung der Röntgenstrahlen beteiligen konnten, hatten diese Röhren nicht im geringsten Einbusse an ihrer vorzüglichen photographischen Wirksamkeit verloren. Man kann und muss hiernach sagen, dass sich am Platinblech die centrale Stelle der allerstärksten Erwärmung weniger am Aussenden der Röntgenstrahlen beteiligt, vielmehr kommen die intensivsten Strahlen von der direkten Umgebung dieses kleinen Bezirkes. Mit diesen unseren Beobachtungen stehen auch vollkommen mit der Lochkamera aufgenommene Röhrenbilder im Einklang. Man kann da stets sehen, dass der runde intensiv schwarze Fleck, der von dem auf dem Platinblech erzeugten Kathodenbrennpunkt herrührt, in seinem Centrum mehr oder weniger aufgehellt erscheint. Ganz von einem Punkt kommen also die intensivsten Röntgenstrahlen an den bisherigen Röhren, abgesehen von den sonst in der Röhre und der Luft entstehenden, nicht, sondern von einem mehr ringförmigen Bezirk. Je kleiner dann der Brennpunkt, desto kleiner auch dieser Bezirk. Röhren, die solchen Brennpunkt schon beim Ankauf auf dem Platinblech aufweisen, sind entschieden photographisch am besten zu verwerten, sie geben die Bilder von feinster, detailliertester Zeichnung und haben ein äusserst intensives Licht. Wenn, wie es sehr oft vorgekommen ist, Röhren mit einem eingebrannten kleinen Fleck auf dem Platinblech dem Händler zurückgesandt werden mit dem Bemerken, das Platinblech sei nicht intakt, die Röhre also minderwertig, so ist das ein Beweis, dass der betreffende Experimentator sich noch nicht von der Güte und dem Vorzug gerade solcher Röhren überzeugt hat.

Wir kommen nach diesen kleinen Abschweifungen zurück zu den Phosphorescenzerscheinungen der Röhre. Von dem Platinblech gehen also einmal die Röntgenstrahlen geradlinig nach allen Richtungen

in der Kathodenhälfte aus, ausserdem findet aber auch eine Reflexion von Kathodenstrahlen selbst statt. Nach einigen Forschern haben die letzteren den Hauptanteil an der schönen Phosphorescenz der Kathodenhälfte der Röhre, andere treten ganz entschieden dafür ein, dass die Röntgenstrahlen in der Hauptsache dieses Aufleuchten an der inneren Glaswand veranlassen, da sie auch Glas, welches man ausserhalb der Röhre in ihren Bereich bringt, zur Phosphorescenz bringen. Uebrigens wollen wir hier auch gleich anfügen, dass nachgewiesen ist, dass ausser den wirksamsten centrierten Kathodenstrahlen noch nach allen Richtungen von der Kathode Kathodenstrahlen ausgehen, die zur Fluorescenz innerhalb der Röhrenwandung und zur Entstehung von Röntgenstrahlen an allen möglichen Punkten der Röhre Veranlassung geben.

Wir wollen nunmehr zur Beantwortung der Frage schreiten, welche Anforderungen wir denn an eine wirklich gute Röhre stellen dürfen und müssen:

Eine gute Röhre muss ein gleichmässig intensives Röntgenlicht liefern, das gestattet, in der üblichen Schnelligkeit eine gute, das heisst scharfe und wohl differenzierte Aufnahme zu machen oder auf dem Fluorescenzschirm ein gutes Durchleuchtungsbild zu entwerfen.

Eine gute Röhre muss von grösster Haltbarkeit bei richtiger Handhabung sein und Ströme von sehr hoher Spannung vertragen, damit die ziemlich hohen Kosten durch die Möglichkeit eines sehr langen Gebrauches einigermassen aufgewogen werden.

Aus diesen Grunderfordernissen und ihrer genauen Besprechung ergiebt sich, wie wir im folgenden sehen werden, alles Wichtige.

Es kann nicht unsere Aufgabe sein, über die Evakuation der Röhren irgend welche technische Angaben machen zu wollen. Es ist Sache der tagtäglichen Beschäftigung und Ueberwachung und der damit einhergehenden Erfahrung, die sich nur der Röhrenfabrikant erwerben kann, zu wissen, wie lange die Evakuation einer Röntgenröhre fortzusetzen ist, bis das genügende Mass der Luftleere erreicht ist. Da kann nicht allein die hinter den Schirm gehaltene Hand entscheiden, die im Augenblick die vorhandene Strahlenintensität wohl zeigt, sondern da sprechen noch viele andere, scheinbar unbedeutende und doch so wichtige Dinge mit. Der Fabrikant hat mühsam ermittelt, welche Röhrenerwärmung während des Evakuationsprozesses die günstigste ist, er hat herausgefunden, welche Ströme er die an der Luftpumpe befindliche Röhre passieren lässt, er hat vor allem auch gelernt, die Abschmelzung der Röhre von der Luftpumpe in der richtigen Weise vorzunehmen, eine Manipulation, die so einfach

ausschaut und so schwer gethan ist. Kurz und gut, alle möglichen Kunstgriffe und Kenntnisse sind mühsam erlernt und gesammelt worden, um das Geheimnis der Fabrikation darzustellen.

Der Grad der Luftleere ist also von grösster Wichtigkeit für die Güte einer Röhre; auch hängt natürlich von der Grösse der Luftverdünnung die zu verwendende Funkenlänge des Induktionsapparates ab. Für wenig evakuierte Röhren braucht man nur eine kleinere Funkenlänge, für höher evakuierte einen Strom von entsprechend grösserer Spannung. Wir haben uns daran gewöhnt, die Qualität einer Röhre mit dem Ausdruck der Härte und Weichheit zu kennzeichnen. Eine Röhre, welche nur so weit evakuiert ist, dass ein Induktionsstrom von 1—2 cm dieselbe zur Phosphorescenz erregt, lässt Röntgenstrahlen entstehen von ganz geringem Durchdringungsvermögen, d. h. die Strahlen sind gerade imstande, z. B. im Schattenbilde der hinter einen Fluorescenzschirm gehaltenen Hand die Knochen der Finger von den umgebenden Weichteilen zu unterscheiden: eine solche Röhre nennt man „sehr weich".

Setzt man die Luftverdünnung einer solchen Röhre weiter fort, so kommt man nach und nach zu einem Zustand, wo man auch die Knochen der Handwurzel und des Vorderarms deutlich auf dem Lichtschirm von den Weichteilmassen differenzieren kann; auch lassen sich an den letzteren die spezifisch schwerere Muskelschicht von der Hautfettschicht unterscheiden. Der hierfür notwendige Induktionsstrom hat eine Funkenlänge von 10—15 cm, eine Handaufnahme mit solcher „weichen" Röhre wird sehr gut, falls die sonstigen Bedingungen die richtigen sind, die Knochen heben sich wunderbar von den Weichteilen ab. Durch Aufnahmen mit der Lochkamera kann man sich überzeugen, dass bei diesen Röhren die Antikathode fast allein die Emission der Röntgenstrahlen besorgt, während die Wandungen der Röhre keine Strahlen entstehen lassen.

Man kann natürlich die Evakuation der Röhre immer höher treiben, so dass schliesslich Ströme von 20, 30 oder 40 cm nötig sind, um die Röhre zu passieren und zu erregen. Die entstehenden Röntgenstrahlen werden immer intensiver, das Durchdringungsvermögen wird schliesslich so stark, dass auch die Knochen kaum noch einen Schatten werfen, von einer eindrucksvollen Differenzierung der Knochen und Weichteile ist dann keine Rede mehr. Es ist also klar, dass das Röntgenlicht auch zu hell sein kann, wenigstens so lange es sich nicht um Aufnahmen ganz dicker Körperpartien handelt; denn für das Becken eines recht korpulenten Erwachsenen muss man solch durchdringendes Licht einer sogenannten „harten Röhre" haben, wenn man überhaupt ein Bild fertig bringen will. Die Bilder werden dann allerdings nicht besonders kontrastreich. Wie von Physikern

nachgewiesen ist durch Aufnahmen mit der Lochkamera, beteiligen sich bei solch hoch evakuierten Röhren neben der dazu bestimmten Antikathode auch die Röhrenwandungen und die Aluminiumteile im Innern der Röhre mit an der Aussendung von X-Strahlen, und zwar hat Walter angegeben, „dass die Intensität aller dieser falschen Strahlungsherde gegenüber der des richtigen um so grösser wird, je grösser das Vakuum oder die Schlagweite der Röhre ist".

Aus diesen gewichtigen Beobachtungen folgt ohne weiteres, dass man je nach der Dicke und Durchlässigkeit des Objektes weiche, härtere oder ganz harte Röhren verwenden wird, zumal man ja bei seinen verschiedenartigen Aufnahmen und Durchleuchtungen eine Reihe von Röhren vorrätig haben muss, um immer gewappnet zu sein; es giebt da natürlich alle möglichen Abstufungen. Um die Intensität einer Röhre jederzeit messen zu können, ist man dazu übergegangen, Apparate zu konstruieren, die am Schlusse dieses Kapitels noch Erwähnung finden sollen.

Können wir nun einmal beim Ankauf vom Fabrikanten Röhren von geringerer und grösserer Härte, Röhren für 10, 15, 25 cm u. s. w. Funkenlänge beziehen, so wissen wir andrerseits, dass jede Röhre durch den Gebrauch allmählich verändert wird. Eine Röhre, die so hoch evakuiert ist, dass sie bei Verwendung eines Stromes von 15 cm Funkenlänge die schönen charakteristischen Phosphorescenzerscheinungen zeigt und brauchbare Röntgenstrahlen liefert, wird nach einiger Zeit der Benutzung härter, mit anderen Worten: die Evakuation steigt, und es muss eine entsprechend höhere Stromspannung aufgewandt werden, um mit der Röhre weiterarbeiten zu können. In welcher Weise nun diese Selbstevakuierung vor sich geht, darüber ist man sich noch nicht ganz einig. Dass an dem Hartwerden der Röhren auch Veränderungen der Elektroden mitwirken, ist vielfach behauptet worden. Eine gewisse Zeit kann man also, wenn man einen grösseren Induktor hat, dieser ansteigenden Selbstevakuierung der Röhre folgen, und hierin liegt ein Grund dafür, den Induktor gleich von vornherein recht gross zu nehmen. Denn wenn dadurch jede einzelne Röhre viel länger brauchbar bleibt, besonders in der Kombination mit den gleich zu besprechenden Verjüngungsmitteln der Röhren, so wird sich selbstredend der höhere Anschaffungspreis des grossen Ruhmkorffs bald bezahlt machen.

Allmählich wird nun aber die Röhre immer widerspenstiger. Das Phosphorescenzlicht wird unruhig und kommt schliesslich gar nicht mehr zustande, desgleichen bilden sich dann keine Kathoden- und keine Röntgenstrahlen mehr. Einige Mittel sind uns nun in die Hand gegeben, diesen unliebsamen Störungen für Zeiten abzuhelfen. Zunächst besitzen wir in der Erwärmung der Röhre etwas für unsere Zwecke

Dienliches. Die Erwärmung führen wir am besten aus mit einem aus Glas hergestellten Hahn, der mit der Gasleitung durch einen Schlauch verbunden ist. Eine Spirituslampe lässt sich natürlich auch verwenden, indessen ist dabei etwas Vorsicht geboten, da man die Anwärmung vornimmt, während der Strom die Röhre passiert. Dabei ist noch verschiedenes zu beobachten. Erstens soll der Strom, den man während der Anwärmung durch die Röntgenröhre schickt, ein schwacher sein, dann haben alle Experimentatoren übereinstimmend gefunden, dass die Erwärmung des Anodenfortsatzes und der Kugel selbst nicht einen annähernd so schnellen Einfluss auf die Röhrenthätigkeit ausübt, als wenn man die Flamme auf den cylindrischen Röhrenteil einwirken lässt, der den Kathodenhohlspiegel umgiebt. Diese Erwärmung scheint in zwei Hinsichten auf das Röhreninnere Einfluss zu haben. Die letztgenannte und eine gleich zu besprechende damit parallele Beobachtung weisen darauf hin, dass es sich dabei um Beseitigung der besonders in der Umgebung der Kathode befindlichen statischen Ladungen der Röhrenwandungen handelt; dadurch werden dann die hier festsitzenden geladenen Luftteilchen von den Glaswänden wieder losgelassen und verringern so das vorher zu hohe Vakuum. Dass aber ausserdem die Erwärmung aus der inneren Röhrenwandung direkt hier absorbierte Gasteilchen austreibt, daran zweifeln wir nicht. Denselben Zweck verfolgt ja doch die Erhitzung während des Evakuierens. Auch findet durch die Erwärmung eine Ausdehnung der im Röhreninnern noch vorhandenen Luftteilchen statt. Können wir sie doch bei einer solchen zu leeren Röhre sogar so hoch treiben, auch ohne dass wir mit der Flamme in die Nähe der Kathode kommen, dass dieselbe das sonst so gefürchtete bläuliche Licht mehr oder weniger stark leuchten lässt. Indessen müssen wir hervorheben, dass die Erwärmung als eine vorübergehende Aktion auch nur eine ziemlich schnell vorübergehende Hilfe darstellt. Recht schnell ist nämlich meist, selbst während der Röhrenthätigkeit, der alte Zustand der zu hohen Evakuation wieder da, so dass man von neuem anwärmen muss.

Da man mit dem zweiten, jetzt zu beschreibenden Mittel in viel nachhaltigerer Weise auf die Röhre einwirkt, so ist allerdings anzunehmen, dass allein die vorher erwähnte Beseitigung der Ladungen der Röhrenwände und ihrer Folgen die Röhre wieder brauchbar zu machen vermag. Legen wir nämlich um den Kathodenröhrenfortsatz derart, dass gerade der Aluminiumhohlspiegel in Seitenansicht dadurch umschlossen und verdeckt erscheint, einen mit Wasser angefeuchteten Gazestreifen, so erreichen wir gleichfalls in sehr einfacher und zweckentsprechender Weise, dass die vorher nicht mehr brauchbare Röhre wieder gut und wirksam wird. Wir bedienen uns zu

diesem Zwecke eines 2 cm breiten, dreifach liegenden Mullstreifens von etwa 30 cm Länge, den wir in Wasser tauchen, gut ausdrücken und dann fest und gleichmässig um die Röhre wickeln. Dieses wirklich wertvolle Mittel hat uns seinerzeit Hirschmann gelegentlich eines Besuches in Berlin gezeigt, als anderwärts von ähnlichen Prozeduren noch nichts bekannt gegeben war. Man hat nämlich das gleiche Ziel zu erreichen gesucht, indem man z. B. auf den Kathodenansatz ein Holzrohr schiebt, das durch Glyzerin und seine wasseranziehende Eigenschaft in einem andauernd feuchten Zustand erhalten wird; auch weiches Wachstuch ist schon zu demselben Zweck verwandt worden. Röhren, die den beiden angeführten Mitteln schliesslich absolut trotzen, lässt man am besten längere Zeit in Ruhe; sie erholen sich dann allmählich von selbst wieder.

Um die Brauchbarkeit und das Leben der Röhren zu verlängern und bei ein und derselben Röhre mit den Eigenschaften der Weichheit oder Härte operieren zu können, hat man ein schon von Crookes angegebenes Hilfsmittel wieder herangezogen; man bringt nämlich in einem Seitenröhrchen eine Substanz an, die irgend eine Gasart absorbiert enthält, und erwärmt von dieser mehr oder weniger freigiebt und ins Röhreninnere treten lässt, die abgekühlt indessen wieder absorbierend auf das Gas wirkt und so das Vakuum wieder erhöht. Röhren dieser Art sind neben den einfachen Formen besonders gut hergestellt worden von C. H. F. Müller-Hamburg. Fig. 7 zeigt eine solche, wie wir sie immer mit so trefflichen Erfolgen verwendet haben. Die Anode liegt im Kugelteile der Röhre in Gestalt eines Aluminiumringes, so dass die Kathodenstrahlen durch diesen Ring hindurch auf den als Antikathode dienenden Platinspiegel fallen; die Antikathode ist mit der Anode im Röhreninnern durch einen Draht leitend verbunden. Von dem rechts oben frei emporragenden Abschmelzansatz der Röhre geht ein zweiter kleiner Ansatz E aus, der als Vakuumregulator fungiert. In diesem befindet sich etwas Aetzkali, welches je nach seiner Erwärmung oder Abkühlung etwas Wasserdampf abgiebt oder aufnimmt. Die Regulatoreinrichtung ist eine recht gute, nur muss man sich erst an dieselbe gewöhnen und gelernt haben, die Regulierung in der richtigen Weise vorzunehmen. Man verfährt folgendermassen. Schickt man den Strom langsam ansteigend durch die Röhre, und erhält man bei einer gewissen Stromintensität kein Licht, so geht man mit dem Rheostaten zurück und streift mit einer etwa 3 cm grossen Flamme einigemal über den ganzen Ansatz E hinweg, ohne die Hitze auf einen einzelnen Punkt wirken zu lassen. Steigert man nun den Strom wieder, ohne dass der gewünschte Stromdurchgang durch die Röhre eintritt, so wird die Anwärmung in der gleichen Weise wiederholt, bis das Vakuum richtig reguliert ist. Dann erst schreitet man

zur Durchleuchtung oder Aufnahme. Im allgemeinen bleibt das Vakuum ziemlich lange auf dem gewünschten Punkte. Sollte man bemerken, dass die Lichtintensität wieder nachlässt, so braucht man nicht erst wieder den Strom zu verringern, sondern man gleitet sofort leicht über den Regulatoransatz mit der Flamme hin und her und wird so andauernd ein gutes Licht behalten. Für denjenigen, der nur mit einfachen Röhren gearbeitet hat, klingt das alles vielleicht ziemlich mühsam und zeitraubend, in Wirklichkeit ist es aber ganz einfach und binnen kurzem eignet man sich grosse Sicherheit in der Regulierung an.

Fig. 7.

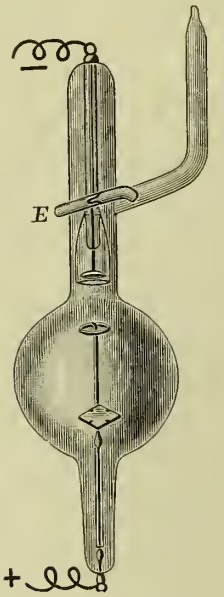

Fig. 8.

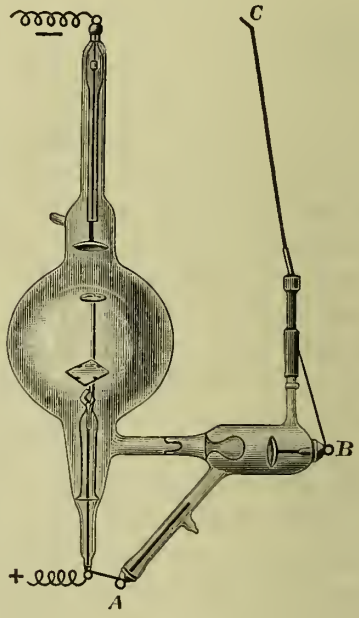

Um nun diese Regulierung selbstthätig sich vollziehen zu lassen, ist von Müller-Hamburg eine Röhre in den Handel gebracht worden, die wir seit November 1897 erprobt haben, und die gleichfalls sehr empfehlenswert ist. Fig. 8 zeigt uns diese Röhre mit automatischer Vakuumregulierung.

Dieser Entladungsapparat setzt sich zusammen aus zwei Vakuumröhren, der Hauptröhre, die in ihrem Bau vollkommen den sonstigen Röhren gleicht, und aus der Nebenröhre von A—C, die regulierend auf die Hauptröhre wirkt. Bei A haben wir die Anode der Nebenröhre, bei B die Kathode mit Aluminiumhohlspiegel, die mit dem beweglichen Arm C durch den eingezeichneten Draht in Verbindung steht. Die Antikathode der Nebenröhre besteht aus der Aussenfläche einer kleinen Glaskugel, deren Lumen zur Hauptröhre offen ist und ein Reagens enthält, das wie bei den vorigen Röhren erwärmt etwas

Gas freigiebt und umgekehrt. Der Gebrauch der Röhre gestaltet sich nun folgendermassen. Wir verbinden die +- und —-Elektrode mit dem Induktionsapparat in der bekannten Art. Wollen wir mit etwa 20 cm Funkenlänge arbeiten, nähern wir die Spitze C des beweglichen Armes der Nebenröhre an die Oese der Hauptröhre bis auf 10 cm und schicken allmählich ansteigend den Strom durch die Röhre. Sollte das Vakuum zuerst zu hoch sein, so nimmt der Strom seinen Weg durch die weniger evakuierte Nebenröhre und die Elektrizitäten gleichen sich zwischen C und Hauptkathode in Funken durch die Luftschicht aus. Von dem Kathodenspiegel B gehen dann Kathodenstrahlen aus, die sich auf der Aussenfläche der gegenüberliegenden Glaskugel in einem Brennpunkt vereinigen. Dadurch findet eine Erwärmung der kleinen Glaskugel und des darin enthaltenen Chemikals statt; dasselbe giebt der Erwärmung entsprechend so viel Gas in die Hauptröhre frei, bis das Vakuum der Hauptröhre so weit verringert ist, dass der Strom seinen Weg durch diese selbst nehmen kann; sofort hört dann die Erwärmung von der Kathode B her auf, und die Röhre hat sich so selbständig dem verwendeten Strom angepasst. Wird nun während der Röhrenthätigkeit das Vakuum der Hauptröhre wieder zu hoch, so geht der Strom von neuem durch die Nebenröhre, wirkt wieder auf das Reagens und reguliert so von frischem und so fort. Meist genügt indessen die erste Vakuumregulierung. Man kann diese Röhren auch für die geringsten Funkenlängen benutzen, indem man C der Hauptkathode beliebig nähert. Wir haben uns übrigens gewöhnt bei unseren Aufnahmen so zu verfahren, dass wir die Spitze C immer auf etwa 8 cm heranbiegen, und sobald sich die erste Spur von Phosphorescenzlicht in der Hauptröhre zeigt, unterbrechen wir den Strom, entfernen C nach Belieben und beginnen nun mit der Aufnahme. Wir können so bald mit mehr differenzierendem, kontrastreichem, bald mit hoch durchdringendem Licht, je nach Bedürfnis arbeiten. Bei den regulierbaren Röhren kommt es besonders anfänglich, wenn man noch nicht genügend eingeübt ist, vor, dass die Erwärmung zu intensiv gewesen ist. Die Folge davon ist, dass zu viel Gas ins Röhreninnere tritt, und das Vakuum ist so niedrig, dass sich etwas bläuliches Licht zeigt. Diesem kleinen Uebelstande ist schnell und leicht abzuhelfen; man reduziert einfach die Stromintensität etwas, schaltet mit dem Stromwender den Strom um, so dass die Anode zur Kathode wird, und lässt den Strom so einige Sekunden verkehrt durch die Röhre gehen. Diese Manipulation schadet der Röhre keineswegs; schnell stellt sich dann der normale Zustand im Röhreninnern wieder her und man kann zur Aufnahme schreiten. Ein anderes Mittel, das manchmal auch genügt, so dass man den Strom gar nicht umzukehren braucht, besteht darin,

der Röhre etwas Kühlung zuzufächeln. Auf diese Weise beschleunigt man ebenfalls das Verschwinden des blauen Lichtes.

Nun wird sicher der Einwand erhoben, dass dies Uebersprungen der Funken der Röhre mit automatischer Regulierung besonders von aufgeregten Patienten oder ängstlichen Kindern unangenehm empfunden wird. Dem muss nun nach unseren diesbezüglichen Beobachtungen entschieden widersprochen werden. Ganz unduldsame Kinder bekommt man auch bei einer anderen Röhre nicht zur nötigen Ruhe. Andere werden gerade durch das Ueberspringen der Funken gewissermassen im Bann gehalten und getrauen sich bei diesem sicht- und hörbaren Phänomen gar nicht zu schreien oder zu bewegen; kommt dann das schöne grüne Licht, sind sie noch ruhiger. Aehnlich ist es bei nervösen Erwachsenen. Gerade der Uebergang von den Funkenentladungen zur Ruhe der funktionierenden Röhre wirkt sehr beruhigend. Es mag das etwas vag klingen, es ist aber in der That so.

Wir müssen nun noch einer weiteren Reihe für die Röhrenkonstruktion und Röhrenbehandlung wichtiger Dinge gedenken. Fangen wir von aussen an.

Der Anschluss vom Induktor erfolgt, wie wir wissen, durch Drähte, deren Enden zu kleinen Häkchen umgebogen und durch die beiden Oesen mit der Kathode und Anode verbunden werden. Es muss nun dringend zur Vorsicht beim Einhängen in die Oesen gemahnt werden, da bei allen Röhren mehr oder weniger leicht ein Abbrechen derselben, respektive ein Loslösen vorkommt, wodurch die Röhre ja nicht gerade unbrauchbar wird, aber die Störung ist doch unangenehm.

Bei der Aufbewahrung der Röhren hat man darauf zu achten, nicht durch zu kräftiges Aufschlagen derselben die Glaswand irgendwie zu schädigen; desgleichen soll man beim Anschrauben derselben im Stativ mit nur mässiger Kraft verfahren, um dieselbe nicht zu zerdrücken. Dass die äussere Röhrenwandung sauber, frei von Staub oder Feuchtigkeit sein soll, braucht eigentlich nicht besonders betont zu werden. Als praktisch hat es sich uns erwiesen, zum Putzen der Röhre nicht ein Tuch, Leder etc. zu benutzen, sondern einfach die nicht feuchte Hand, mit der man am schnellsten und besten zum Ziele kommt. Vorteilhaft in jeder Beziehung ist es jedenfalls, die Röhren im Röntgenzimmer selbst aufzubewahren, da sonst durch den eventuellen Temperaturwechsel das Röhrenäussere mit Feuchtigkeit beschlägt und besonders abgeputzt werden muss. Dass überhaupt die Temperatur und der Feuchtigkeitsgehalt der Luft einen Einfluss haben auf das richtige Funktionieren des Entladungsapparates, ist eine bekannte Thatsache. Eine Röhre, auf die man ganz besonders stolz ist, hat dann doch mal ihren schlechten Tag und kann bei den sonst

ganz gleichen Verhältnissen absolut nicht so befriedigend in Gang gebracht werden wie gewöhnlich. Mittlere Temperatur und mittlerer Feuchtigkeitsgehalt sind am günstigsten, am ungünstigsten ist sehr feuchte Luft; man kann dann der Röhre etwas helfen, wenn man ganz leicht mit einer Gasflamme über das ganze Röhrenäussere hinübergleitet, während ein mässiger Strom sie passiert. Aber auch das hilft nicht immer. Dann muss man zu dem oben beschriebenen Mittel „Umwicklung des Kathodenspiegels mit feuchter Gaze" greifen, auch bei einer sonst noch normalen Röhre. Diese Störung ist übrigens im Sommer häufiger, im Winter selten.

Oefters wird die Frage aufgeworfen, ob man Röhren grösseren oder kleineren Volumens der Dauerhaftigkeit und Langlebigkeit wegen den Vorzug geben soll. Manche haben sich für die grösseren entschieden. Es klingt ja theoretisch sehr plausibel, dass sich das Vakuum einer kleineren Röhre mehr durch Verlust einiger Gasteilchen erhöht, als das Vakuum grösserer Röhren. Das müssen wir aber für Röhren mittlerer Grösse ganz entschieden bestreiten; ich verstehe unter mittlerer Grösse die heute meist üblichen und sehe dabei von den verschiedentlich gefertigten ganz kleinen Röhren mit dem Durchmesser von 3—4 cm ab. Ob aber eine Röhre 14 oder 10 cm weit ist, das ist nach unseren Erfahrungen gleichgültig.

Aeusserst wichtig ist es, dass die Metallteile im Innern der Röhrenfortsätze recht gut isoliert sind, um bei der Passage des hochgespannten Stromes einem Durchschlagen der Glaswand möglichst vorzubeugen. Das wichtigste aber ist, dass der Kathodenspiegel und das Antikathodenplatinblech richtig zu einander und absolut unbeweglich stehen. Die Beweglichkeit ist natürlich bei der äusseren Betrachtung nicht zu entdecken, wohl aber wenn man auf dem Platinblech den entstehenden Brennpunkt scharf beobachtet. Wechselt derselbe bei der Strompassage seinen Platz, d. h. tanzt derselbe auf dem Platinblech, so ist die Röhre von vornherein als absolut unbrauchbar zu bezeichnen, wenigstens für den, der scharfe Aufnahmen verlangt. Wie gesagt, der Brennpunkt muss unbeweglich fest stehen, wenn die Röhre Anspruch auf Güte machen will.

Dass man versucht hat, die Kathode und Antikathode gegen einander verschiebbar zu machen, um so mit verschiedenem Licht, was je nach dem Stande der beiden zu einander von einem grösseren oder kleineren Brennpunkt kommt, arbeiten zu können, lag ja ziemlich nahe, man wollte dann bald ein Durchleuchtungs-, bald ein Photographierlicht haben. Die derartig konstruierten Röhren, die wir in Händen gehabt haben, leiden aber entschieden an dem oben geschilderten Fehler und seinen Folgen. Es ist dann bisweilen gar keine Ruhe in den Brennpunkt hinein zu bekommen, so dass man keine

vernünftige Aufnahme machen kann. Wir möchten dieselben jedenfalls nicht empfehlen.

Das Glühen des Platinspiegels ist gleichfalls ein vielumstrittener Punkt gewesen. Während früher von den meisten Seiten besonders im Interesse der Röhrendauer davor gewarnt wurde, und das Glühen des Platinspiegels geradezu als ein Fehler der betreffenden Röhre oder des Experimentierens angesehen wurde, hat man allmählich anerkannt, dass diese Prozedur, die wir schon so lange getrieben haben, eine wirklich gute ist. Jedenfalls verträgt eine ordentliche Röhre ein kräftiges Glühen des Platinspiegels und wird in keiner Weise dadurch geschädigt. Hoch durchdringende Röntgenstrahlen kann man eben nur auf diese Weise bekommen. An dieser Stelle verweisen wir auf unsere Ausführungen über den Motorunterbrecher und die Wirkungen des Hebens und Senkens des Quecksilbergefässes; wir können nämlich diese Wirkungen am besten am Platinspiegel kontrollieren. Läuft der Unterbrecher langsam, und lässt man den Kontaktstift tief eintauchen bei beträchtlicher Spannung des primären Stroms, sagen wir bei 50 Volt, so gerät der Spiegel so arg ins Glühen, dass man genötigt ist, das Quecksilbergefäss zu senken, um den primären Strom nicht zu stark ansteigen zu lassen. Wir können sogar auf das Vakuum direkt auf diese Weise einwirken und somit bald weicheres, differenzierendes, bald härteres Licht bei gleicher primärer Stromspannung gewinnen. Nehmen wir langsameren Gang der Unterbrechungen bei einer Aufnahme; der Kontaktstift taucht tief ins Quecksilber, d. h. das Gefäss ist hoch geführt, so gerät das Platinblech stark ins Glühen; man lässt das einige Sekunden geschehen, ohne es gerade zur Weissglut kommen zu lassen, und senkt dann das Glasgefäss etwas. Dann hat sich das Vakuum verringert und wir erhalten aus der Röhre ein schön differenzierendes Licht. Wollen wir dagegen ein äusserst durchdringendes Licht, stellen wir von vornherein den Kontaktstift so, dass er bei tiefstem Stande die Quecksilberschicht nur eben berührt; dazu dann ein wenig schnellere Unterbrechungen und den hochgespannten primären Strom. Wenn sich früher bei den Röhren mancher Firmen im Anschluss an das Glühen des Platinspiegels ziemlich schnell ein dunkler Niederschlag an der inneren Röhrenwandung besonders auf der Kathodenseite entwickelte, so lag das daran, dass damals noch Fehler in der Herstellung unterliefen, die jetzt nicht mehr vorkommen. Heute ist das bei guten Fabrikaten vollkommen ausgeschlossen. Ferner sind solche Röhren, an deren Aussenwandungen bei hoher Spannung Funkenentladungen stattfinden, nicht vollwertig. Einmal nützen dieselben den Strom nicht richtig aus, die Röhren leiden an Flackern und neigen sehr zu Beschädigungen,

indem der aussen laufende Strom gelegentlich sich einen Weg ins Röhreninnere sucht.

Wir haben schon wiederholt von Beschädigungen der Röhren gesprochen, dass nämlich die Röhrenwandung von Funken durchschlagen wird oder sonstige Läsionen durch mechanischen Druck oder Schlag erleidet. Immer findet man dann bei genauem Absuchen der Glaswand einen kleinen Sprung, durch den die Luft von aussen Eingang gefunden hat. Der Ausgleich der Elektrizitäten findet dann entweder in Funken oder, wenn noch eine gewisse Luftleere erhalten ist, in einem blauvioletten Bande statt, derart, wie wir es am Anfang dieses Kapitels beschrieben haben. Solche Röhren sind natürlich vollkommen unbrauchbar und irreparabel, wenigstens lohnt es sich weder hier noch bei zu hoch gewordenem Vakuum, die entsprechende Korrektur vornehmen zu lassen, zumal im Laufe des Gebrauchs auch Glasveränderungen entstehen, die natürlich absolut unverbesserlich sind.

Da die Evakuierung einer Röhre ganz verschieden hoch ausgeführt werden kann, so könnte man je nach der Funkenlänge seines Induktors die Röhren auswählen; indessen ist es nicht angebracht, wie sich eigentlich aus dem Vorhergehenden von selbst ergiebt, etwa wenn ein Induktor von 50 cm Funkenlänge zur Verfügung stehen sollte, nun Röhren anzuschaffen, die zu ihrer Erregung diese Funkenlänge gebrauchen. Am besten ist es, Röhren mit einem für 20 cm Funkenlänge passenden Vakuum zu nehmen. Dasselbe erhöht sich bei reichlichem Gebrauch ja doch schnell genug, so dass dann der grosse Induktor wohl am Platze ist. Eine Röhre, die von Anfang an erst mit 50 cm Funkenlänge brauchbare Röntgenstrahlen liefert, ist ein totgeborenes Kind. Wenige Aufnahmen und Durchleuchtungen genügen dann, um die Röhre nur noch durch die beschriebenen künstlichen Mittel am Leben zu erhalten, aber auch diese versagen bald und die Röhre ist unbrauchbar. Wie gesagt, man soll immer Röhren für eine geringe Funkenlänge verlangen, und diese durch den Gebrauch selbst allmählich sich mehr von Luft entleeren lassen.

Zum Schluss noch ein Wort über die verwendeten Glasarten. Um die an der Platinantikathode entstehenden Röntgenstrahlen möglichst ungehindert in die Luft übertreten zu lassen, soll das Glas nicht zu dick, gleichmässig und bleifrei sein. Die allermeisten Röntgenröhren, wir haben selbst überhaupt noch keine anderen gesehen, phosphorescieren grün, da eben fast ausnahmslos deutsches Kaliglas in der Röhrenfabrikation benutzt wird. Röhren, die aus Bleiglas gefertigt sind, phosphorescieren blau. Um die eventuell störenden Phosphorescenzerscheinungen wegzuschaffen, sind von einigen Fabrikanten Röhren aus dunklem Manganglas hergestellt worden. Wir haben selbst nie mit solchen gearbeitet, können also auch nicht darüber urteilen.

Fassen wir aus dem Gesagten zusammen, worauf wir bei der Neuanschaffung zu achten und welche Wünsche wir dem Fabrikanten bei Neubestellungen mitzuteilen haben.

Die Röhre soll — ein Induktorium von mindestens 30 cm Funkenlänge vorausgesetzt — bei einer Funkenlänge von 20 cm funktionieren, also dementsprechend evakuiert sein. Kathode und Antikathode müssen zwecks Photographierens so zu einander stehen, dass ein möglichst kleiner Brennpunkt auf dem Platinblech entsteht; derselbe muss ausserdem absolut feststehen, also Kathode und Antikathode sollen ganz unbeweglich angebracht sein. Für Durchleuchtungszwecke kann man sich Röhren bestellen mit einem grösseren Brennfleck.

Anleitung für Röntgen-Aufnahmen.

Wir haben bereits in der Einleitung kurz ausgeführt, welche Eigenschaften den Röntgenstrahlen zukommen. Wir sehen davon ab, alle sonstigen, später entdeckten Fähigkeiten derselben zu beschreiben, und wollen hier nur noch einmal die für unsere Zwecke wichtigen Punkte hervorheben.

Erstlich besitzen wir in dem Brennpunkte der Röntgenröhre respektive dessen nächster ringförmiger Umgebung eine Lichtquelle, von wo aus geradlinig nach allen Richtungen Strahlen geschickt werden.

Zweitens haben diese Strahlen die Eigenschaft, dass sie eine ganze Reihe von Körpern, so z. B. Baryumplatincyanür zur Fluorescenz bringen, und dass photographische Trockenplatten ebenso empfindlich gegen dieselben sind, wie gegen Tageslicht.

Drittens und hauptsächlichst ist hervorzuheben, dass alle Körper mehr oder weniger für die Röntgenstrahlen durchlässig sind, d. h. die verschiedenen Körper, resp. die verschiedenen Komponenten eines Körpers besitzen eine verschiedene Absorptionsfähigkeit für die X-Strahlen. Es zeigte sich, dass ein Körper, wie anzunehmen war, in grösserer Dicke mehr Strahlen absorbiert, dass aber „die spezifische Durchlässigkeit eines Körpers um so grösser ist, je dicker der betreffende Körper ist", d. h. ein dünnes Aluminiumplättchen wird im Verhältnis zu einem zehnmal dickeren nicht etwa einen zehnmal schwächeren Schatten werfen, sondern einen stärkeren. Die Durchlässigkeit der verschiedenen Substanzen bei gleicher Schichtendicke gab Röntgen als in der Hauptsache durch ihre Dichte bedingt an, durch neuere Untersuchungen, über die Walter-Hamburg zusammenfassend berichtet hat, wurde festgestellt, „dass von zwei chemischen Elementen dasjenige mit höherem Atomgewicht auch stets den grösseren Bruchteil derselben X-Strahlung zurückhält".

Durch die Combination dieser drei praktisch wichtigsten Eigen-

schaften der Röntgenstrahlen, sind wir demnach imstande, von Körpern und ihrem Innern ein Bild auf einen fluorescierenden Schirm oder die photographische Platte zu werfen.

Nehmen wir z. B. die menschliche Hand, als das am ehesten und am meisten benutzte Objekt, so werden die Röntgenstrahlen von den dichteren Knochen mehr absorbiert werden als von den umgebenden Weichteilen, demgemäss wird auf dem Lichtschirm an der Stelle der Knochen das Bariumplatincyanür nicht so hell leuchten, wie im Bereich der Weichteile, das heisst, wir werden die Knochen als dunkleren Schatten sehen in dem sonst helleren Handbild; dementsprechend wird eine photographische Platte am wenigsten da belichtet werden, wo derselben Knochen aufliegen. Die Weichteile werden schon mehr Strahlen zur Platte dringen lassen. Das Handbild wird also auf der photographischen Platte die Knochen hell, die Weichteile dunkler, die Umgebung noch dunkler, gedeckter erscheinen lassen. Aber nicht allein Knochen und Weichteile, sondern auch die verschieden dichten Weichteile je nach ihrer Blutfülle, nach ihrem Luftgehalt etc. lassen sich voneinander unterscheiden.

Um in unserer Anleitung zur praktischen Anwendung und Ausnutzung aller gegebenen Vorteile fortzufahren, müssen wir zu den Röhren und ihren Eigenschaften zurückkehren.

Wie bereits erwähnt, hat man Apparate konstruiert, um die Intensität der verschiedenen Röhren jederzeit und bei jeder beliebigen Stromstärke zahlenmässig festzustellen. Diese Apparate sind mit dem Namen Aktinometer, Skiameter belegt worden. Man sollte diese Instrumente auch einfach Photometer oder noch besser gut deutsch „Lichtmesser“, „Röntgenlichtmesser“ benennen. Das praktischte derartige Instrument hat wohl Biesalski-Berlin konstruiert, das von Gebbert, Reiniger und Schall angefertigt wird. Er beschreibt dasselbe folgendermassen: „Ein schwarzer Pappkasten, annähernd von der Gestalt eines Kryptoskops, mit einem Ausschnitt hinten für das Gesicht des Beobachters und einem runden Loch vorn für die Röhre, beherbergt hinten nach dem Beobachter zu einen Bariumplatincyanürschirm von der Grösse 12 : 12 cm und nach der Birne hin eine ebenso grosse Zahlenskala. Beide gehen in Führungen und können oben durch eine lichtdichtschliessende Klappe entfernt werden. Die Zahlenskala ist folgendermassen konstruiert: Das 12 cm im Quadrat haltende Pappstück ist in 36 Quadrate eingeteilt; jedes der Quadrate ist mit Stanniolblättchen und einer Zahl aus Draht bedeckt, die der Anzahl der Stanniolblättchen entspricht. Unter Nr. 1 liegt ein Blatt Stanniol, unter Nr. 2 zwei; so steigt das Verhältnis korrespondierend bis Nr. 36, wo 36 Blättchen unter der gleichnamigen Zahl liegen. Schicke ich nun X-Strahlen durch die Skala hindurch,

indem ich das ganze Instrument an dem unten befestigten Griff erfasse und den vorderen kreisförmigen Ausschnitt fest an die leuchtende Röhre anlege, so werden sie eine Anzahl von Quadraten ohne weiteres durchdringen und auch die dazugehörigen Zahlen auf dem Fluorescenzschirm erkennen lassen, sobald ich, unbekümmert darum, ob das Zimmer erleuchtet ist oder nicht, meinen Kopf in den hinteren Ausschnitt des Skiameters hineinzwänge. Schliesslich wird aber ein Quadrat so dicht sein, dass nur gerade so viel Röntgenlicht hindurchgeht, um die dazugehörige Zahl eben noch als Schatten zu zeichnen. Diese Zahl giebt nun die Intensität der Birne an, sie steigt und fällt mit der Lichtenergie."

Da mit der Lichtintensität natürlich die Expositionsdauer bei Röntgenaufnahmen direkt Hand in Hand geht, so kann man sich also vor jeder Aufnahme über seine Röhre orientieren und bei bestimmt feststehenden Entfernungen die Expositionszeit für die Aufnahmen der verschiedenen Körperteile genauer regeln. Trotzdem bleibt ja immer noch eine Unsicherheit. Da die Dickenverhältnisse bei jedem Menschen andere sind, da ferner bei den verschiedenen Menschen die Muskel- oder die Fettmasse überwiegt, da ferner manche Knochen durchlässiger sind als andere, muss man immer wieder von Fall zu Fall seine Erfahrung ein gewichtiges Wort mitreden lassen. Genau schematisieren lässt sich bei Röntgenaufnahmen nicht, das weiss derjenige am besten, der viel Aufnahmen gemacht hat. Der Vorschlag, auch während der Exposition mit dem Photometer seine Röhre wiederholt zu kontrollieren, ist absolut undurchführbar. Man liefe jedesmal Gefahr, durch Anlegen desselben an die Röhre dieselbe zu verschieben, und bekäme dann ganz schlechte Bilder. Also davor ist zu warnen. Will man kontrollieren, thut man das nur mit dem Schirm aus einer Entfernung, bei der man erfahrungsgemäss die ungefähre Leuchtkraft kennt, oder aber mit dem Lichtmesser, den Bose-Giessen angegeben hat. Dieser Apparat besteht aus einem flachen Holzkästchen, in dessen Innerem sich quadratische Stanniolbelege mit Bleizahlen befinden, deren Anzahl korrespondierend mit den Zahlen steigt. Man legt das Instrument an die Rückseite eines Fluorescenzschirmes und schliesst dann wie beim Lichtmesser von Biesalski aus der Zahl, die man gerade noch erkennen kann, auf die Qualität des momentanen Lichtes.

Bevor wir noch genauer auf die Expositionsdauer und die Versuche, dieselben abzukürzen, eingehen, wollen wir uns noch etwas mit der Ausbreitung der Röntgenstrahlen beschäftigen.

Figur 9 zeigt uns zunächst eine schematisch gezeichnete Röntgenröhre, rechts K = die Kathode mit Aluminiumhohlspiegel, links A = die Anode zugleich Antikathode mit Platinspiegel. Ist die Röhre in Thätigkeit, gehen von B = dem Mittelpunkt des Platin-

spiegels resp. seiner Umgebung geradlinig nach allen Richtungen die Röntgenstrahlen aus, und zwar ist durch Versuche festgestellt worden, dass die Bestrahlung einer über dem Platinspiegel als Mittelpunkt konstruiert gedachten Halbkugel bis fast an den Horizont heran eine vollkommen gleichmässige ist. Erst bei einem Emanationswinkel zwischen 89 und 90° findet eine wirkliche Abnahme der Röntgenlichtintensität statt. Die Linie x und x_1 bezeichnet also die äusserste Grenze der den Platinspiegel verlassenden Röntgenstrahlen. Da nun die untere Hälfte der Glaskugel ganz und gar im Bereich der Röntgenstrahlen liegt, verwenden wir zu Aufnahmen natürlich nur diese; der Strahlenkegel x B y soll die Lichtgrenze darstellen. Die Strahlen die ganz nahe B x und B y verlaufen, werden wir nicht nehmen, da diejenigen bei B x zu nahe der Platinspiegelebene verlaufen, da ferner beide infolge der unvermeidlich grösseren Glaswandstärke in der Nähe des Kathoden- und Anodenfortsatzes in ihrer Kraft beeinträchtigt werden. Der dazwischenliegende Raum ist immer noch sehr ausgedehnt. Aus dem Gesagten ergiebt sich von selbst, dass wir zwecks Aufnahmen oder Schirmbetrachtungen die Platte oder den Schirm aus physikalischen Gründen nicht parallel zum Platinblech zu stellen brauchen. Immerhin muss man, besonders wenn grosse Platten von 40 : 50 oder 50 : 60 cm verwandt werden, genau darauf achten, dass wirklich alle Teile der Platte von den Röntgenstrahlen getroffen werden; deshalb kann man jedenfalls raten, die Kathodenseite der Röhre etwas zu senken, damit der Platinspiegel mehr oder weniger parallel zur Platte zu stehen kommt. Viel wichtiger ist aber folgende Vorschrift.

Fig. 9.

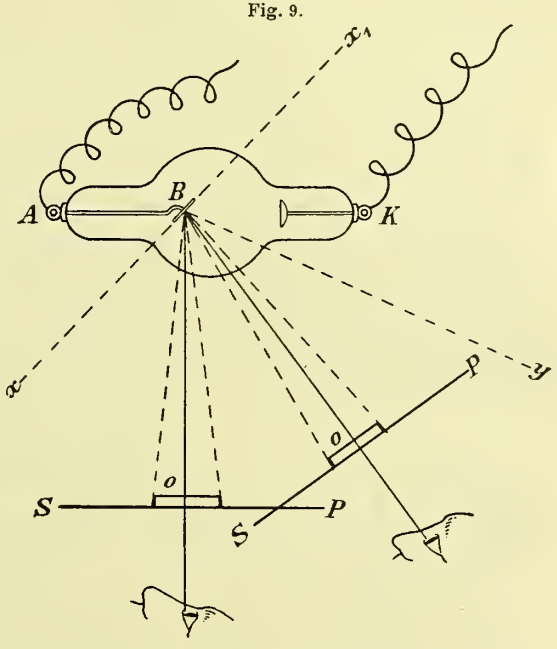

Um ungleichmässige Verzerrungen der Bilder zu vermeiden, soll man immer die Röhre so zur Platte stellen, dass sich die Mitte des Platinspiegels senkrecht über der Mitte der Platte und des darauf liegenden Objektes befindet, so dass also stets auf die

Mitte der Platte ein Strahlenbündel senkrecht auffällt. Wir haben dies in unsrer Zeichnung zum Ausdruck gebracht. Wir sehen daraus, dass es nicht darauf ankommt, ob der Schirm oder die Platte S—P parallel zum Platinspiegel steht, nur muss immer das zu röntgographierende oder zu durchleuchtende Objekt O in der Mitte liegen wenigstens mit seinem wichtigen Teile, und es muss eine Senkrechte, die im Mittelpunkt der Platte errichtet wird, einmal die Mitte des Platinspiegels treffen und andrerseits das diesseits des Schirmes betrachtende Auge. Nennen wir ein für allemal dieses Strahlenbündel in Bezug auf das menschliche Auge die Lichtachse. Wenn wir dann z. B. bei Durchleuchtungen sagen, das Auge und das Objekt müssen sich in der Lichtachse befinden, so ist damit genau präzisiert, wie wir das meinen. Desgleichen werden wir nicht immer zu sagen haben, der Platinspiegel stand bei der Aufnahme senkrecht über diesem Punkte, sondern einfach: Dieser Punkt befand sich in der Lichtachse.

Dient die eben beschriebene Vorschrift dazu, möglichst unverzerrte Bilder zu bekommen, so wollen wir gleich hiermit im Zusammenhang die weiteren Punkte besprechen, die von Wichtigkeit sind, ein recht scharfes Bild zu erhalten.

Da spielt zunächst die Grösse des Brennpunktes auf dem Platinblech und ausserdem, wie wir bereits Seite 43 ausgeführt haben, das Festliegen desselben genau an einem Punkt die grösste Rolle. Je kleiner die Strahlfläche ist, desto feinere und schärfere Zeichnung erhalten wir naturgemäss.

Fig. 10.

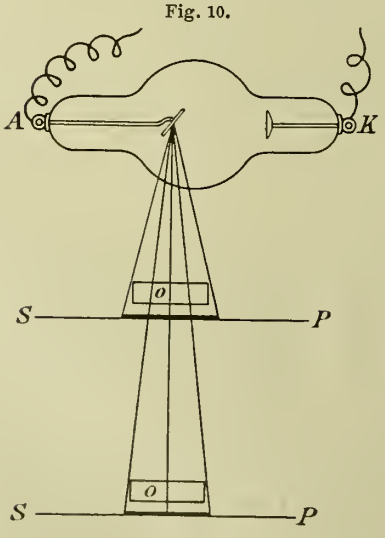

Ferner wird das Schattenbild um so klarer und anatomisch richtiger, je grösser wir die Entfernung zwischen Platte und Platinblech nehmen. Je mehr wir uns mit einem Objekt und der Platte der Strahlenquelle nähern, um so grösser wird das Schattenbild dieses Körpers sein. Eine schematische Darstellung dieses bekannten Gesetzes giebt uns Fig. 10. Es wird uns durch dasselbe gezeigt, wie das Objekt O bei doppelter Entfernung auf dem Schirm oder der Platte S—P ein Bild zeichnet, das viel mehr der wirklichen Grösse von O entspricht, als das bei der halben Entfernung auf S—P entworfene stark vergrösserte Bild. Aber auch hier sind Grenzen gesetzt. Experimentell wurde von Röntgen nachgewiesen, dass die Intensität der X-Strahlen genau wie die des Lichtes mit dem

Quadrat der Entfernung abnimmt. Die Untersuchungen von Biesalski über den Einfluss der Entfernung auf die Abnahme der Lichtintensität haben allerdings Abweichungen von dem Abnahmeverhältnis des Sonnenlichtes ergeben. Er konstatierte, dass bei kürzeren Entfernungen die Intensität rapide abnimmt; je weiter indessen die Entfernung wurde, um so weniger verkleinerte sich im Verhältnis die Intensität, so dass er z. B. keinen Lichtunterschied bei einer von 156 auf 196 cm steigenden Entfernung bemerkte. Jedenfalls steht aber so viel fest, dass bei den kürzeren Entfernungen eine sehr schnelle Lichtabnahme stattfindet, und es trifft demnach die Annahme das Richtige, dass man bei doppeltem Abstand zwischen Antikathode und Platte die Epositionszeit unter sonst gleichen Verhältnissen etwa auf das Vierfache erhöhen muss. Machen wir also eine Handaufnahme bei 20 cm Entfernung in 10 Sekunden, so werden wir bei dem doppelten Abstand in 40 Sekunden ein gutes Bild erzielen. Walter sagt mit Recht, dass man mit der Verlängerung der Expositionszeit die Wahrscheinlichkeit vergrössert, dass sich die zu röntgographierende Person bewegt, sodass der Vorteil des klareren Bildes bei grossem Abstand dadurch wieder aufgehoben wird. „Es dürfte deshalb empfehlenswert sein, zumal bei länger andauernden Aufnahmen niemals aus grösserer Entfernung zu arbeiten, als für die Schärfe des Bildes unbedingt erforderlich ist.“ Wir werden also bei kleineren und dünneren Objekten den Abstand geringer nehmen, z. B. bei einzelnen Fingern nur 15 cm, beim Ellenbogen 25—30 cm, beim Knie 35—40 cm, um so mit der Dicke der einzelnen Körperteile zu steigen. Für Beckenaufnahmen und Brustaufnahmen Erwachsener dürfte man bei normaler Körperstärke mit etwa 60 cm auskommen, hat man es mit sehr dicken oder sehr breit gebauten Personen zu thun, muss man eventuell den Abstand noch grösser nehmen. Dem Anfänger kann man eine recht praktische Regel mit auf den Weg geben. Da wir uns immer dem aufzunehmenden Objekt mit der Plattengrösse anpassen, nehmen wir diese als Normalmass für den Abstand, und zwar ihre Länge. Wir sagen also: Bei einer Platte von 8 : 12 cm beträgt die Länge 12 cm und wir nehmen den Abstand deshalb zwischen 12 und $12 + 10 = 22$ cm. Bei einer Platte von 24 : 30 wählen wir die Entfernung zwischen 30 und $30 + 10 = 40$ cm, bei Platten von 40 : 50 nehmen wir einen Abstand von 50—60 cm, oder mit Worten: Das Platinblech steht senkrecht über der Mitte einer Platte von bestimmter Länge und zwar in einer Entfernung, die gleich dieser Länge oder bis 10 cm grösser ist.

Ein weiterer äusserst wichtiger Punkt für die Schärfe und Klarheit eines Bildes ist der, dass man den zu röntgographierenden oder zu durchleuchtenden Gegenstand der Platte oder dem Schirm so exakt wie

möglich anlegt, d. h. den Abstand zwischen Objekt und Platte recht klein nimmt. Röntgographieren wir also die Hand, so drücken wir dieselbe an den Schirm oder legen sie fest auf die photographische Platte, und zwar je nachdem uns die Beugeseite oder Streckseite mehr interessiert mit der ersten oder letzteren. Wollen wir die rechte Orbita absuchen, legen wir die rechte Gesichtsseite an den Schirm, brauchen wir ein genaues Bild der Wirbelsäule, legen wir den Patienten auf den Rücken. Diese kurzen Angaben mögen hier genügen, da wir im speziellen Teile noch sehr häufig z. B. ausführlichst im Kapitel der Fremdkörper hierauf zurückkommen. Demselben Zweck dient auch die Einführung von besonders zugeschnittenen Platten ins Körperinnere, z. B. in den Mund, in die Vagina oder das Rektum. Aus Fig. 11 ersehen wir, wie gewaltig bei weitem Abstand von der Platte ein Gegenstand vergrössert erscheint gegen sein Ebenbild bei möglichst nahem Abstand.

Fig. 11.

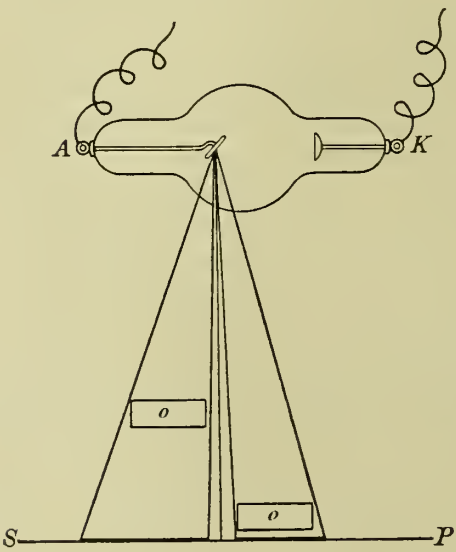

Hier wollen wir uns auch erinnern an die schlechte oben beschriebene Eigenschaft hoch evakuierter Röhren, in denen neben dem Platinspiegel noch alle möglichen Strahlungsherde existieren. Dies widerspricht direkt unsrer zuerst aufgestellten Forderung, Röhren mit einer recht kleinen Strahlfläche für die Herstellung von deutlichen, klaren Bildern zu verlangen. Ferner hatte Röntgen nachgewiesen, dass die Luft, während sie von einer in Thätigkeit befindlichen Röhre bestrahlt wird, nach allen Richtungen X-Strahlen aussendet, die ebenfalls photographisch wirksam sind. Röntgen hat die Frage nicht entschieden, ob es sich dabei um eine diffuse Reflexion oder einen der Fluorescenz ähnlichen Vorgang handelt; jedenfalls um die erstere. Auch an allen sonstigen und besonders an den leicht durchlässigen Körpern wie Holz und Fleisch findet eine diffuse Reflexion der Röntgenstrahlen statt. Es wird also dann eine Trockenplatte nicht allein vom Platinspiegel und den sonstigen Teilen der Röhre aus belichtet, sondern auch die umgebende Luft, die einzelnen Fleischteilchen des betreffenden Körperteils, auch die Holzplatte, auf der die Kassette ruht, sowie deren Wandungen

wirken infolge dieser diffusen Reflexion einmal abschwächend auf die direkte Strahlung und dann auf die empfindliche Platte von allen Seiten erregend ein. Sind diese diffundierten Strahlen auch nicht von annähernd solcher Kraft, wie die vom Platinspiegel ausgehenden, so kann man sich doch vorstellen, wie dieselben besonders bei länger dauernden Aufnahmen die Schärfe und Klarheit, vor allem aber die den inneren Verhältnissen entsprechende richtige Verteilung von Licht und Schatten zu beeinträchtigen vermögen.

Um nun sowohl die den rechten Strahlenkegel der Antikathode durchkreuzenden Strahlen und die verschiedenen diffundierten Strahlen möglichst unschädlich zu machen, hat man nach dem Vorschlage von Röntgen Bleihüllen mit Blenden angefertigt. Walter hat eingehende diesbezügliche Versuche und genaue Angaben für eine solch praktisch verwertbare Bleikiste mit Blenden gemacht. Ein dementsprechendes Modell wird von Kohl-Chemnitz angefertigt, nämlich eine Kiste, 80 cm lang, 60 cm breit und 30 cm hoch, welche an ihren Längsseiten je einen halbkreisförmigen Ausschnitt enthält von der Grösse, dass man dieselbe bequem über einen Menschen stülpen kann. Der Boden ist entfernt, der Deckel hat in seiner Mitte einen 40 cm langen und 40 cm breiten Ausschnitt. Das ganze Kasteninnere ist mit 2 mm starkem Bleiblech ausgekleidet; auch der Tischteil, auf dem die Person zu liegen kommt, wird mit einer glatten Bleidecke versehen. Um sich nun jedesmal dem zu röntgographierenden Körperteil in der Grösse richtig anzupassen, — da man ja bedacht sein muss, nicht mehr vom Körper zu durchleuchten als unbedingt nötig ist, hat man den einzelnen Plattengrössen entsprechende Bleiblenden, die auf den Deckelausschnitt aufgelegt werden. Mitten über dem Ausschnitt dieser Bleiblenden befindet sich dann in unmittelbarer Nähe der Röhre auf zwei seitlichen Holzstützen angebracht ein zweites Diaphragma, dessen Oeffnung so klein ist, dass möglichst nur dem Strahlenkegel des Platinbleches der Durchtritt gestattet wird. Wir selbst haben diese Blendhüllen nie benutzt, können also auch nicht ein abschliessendes Urteil darüber abgeben. Jedenfalls kommt man aber auch ohne diese Vorrichtung aus; privaten Mitteilungen eines bekannten in Röntgensachen äusserst bewanderten und tüchtigen Herren entnehme ich, dass derselbe zahlreiche Parallelaufnahmen mit und ohne Blendvorrichtung gemacht hat, ohne dabei ungleichwertige Resultate erhalten zu haben.

Walter lobt die Bleikiste noch in anderer Beziehung, erstlich für die Beobachtung auf dem Leuchtschirm, da durch die Abblendung weit klarere Bilder erzielt werden. Zweitens soll sich der Experimentator ungehinderter als sonst im Röntgenzimmer bewegen können, ohne dass er fürchten müsse, dass eine diffuse Reflexion von seinem eigenen Körper die ihm zugewandte Seite der Platte verschleiern

könnte. Dann kann man die Bleikiste direkt als einen Schutzmantel gegen elektrische Schläge betrachten, auch sollen Kinder weit ruhiger unter derselben liegen, als frei auf dem Tisch.

Eine ähnliche Vorrichtung zur Erzielung scharfer Bilder, die gleichzeitig als Schutz des Untersuchers gegen X-Strahlen dient, hat auch Levy-Dorn angegeben. Die Röhre befindet sich in einem Kasten, dessen Vorderwand mit einer 4—5 mm dicken Bleiplatte belegt ist und in ihrer Mitte eine kreisförmige Oeffnung enthält, die durch Ringe mehr oder weniger verschlossen werden kann; durch diese treten die Röntgenstrahlen, und die falschen Strahlungsherde der Röhre werden so möglichst ausgeschaltet.

Am häufigsten wird man wohl nach den Expositionszeiten gefragt. Es ist ja klar, dass man dieselben aus den verschiedensten Gründen möglichst abzukürzen suchte, im Interesse des Bildes, des Patienten, des Experimentators und des Instrumentariums. Je kürzere Zeit ein Arm, ein Fuss auf der Platte zu liegen braucht, desto mehr Garantie für Ruhe desselben hat man natürlich, desto schärfer wird also das Bild, desto angenehmer ist die Prozedur für den Patienten. Es ist besonders für etwas nervöse Personen angreifend, wenn sie sich sehr lange absolut ruhig verhalten sollen. Dass der Experimentator bei schnelleren Aufnahmen an kostbarer Zeit spart, ist ein äusserst wichtiges Moment; desgleichen dass er seine Röhren, den Induktor u. s. w. viel weniger abnutzt. Es wurde deshalb allerseits mit Freude begrüsst, als wir im Mai 1896 mitteilen konnten, dass wir bei unseren Aufnahmezeiten nach Sekunden und nicht mehr nach Minuten rechneten. Wir haben die Abkürzung der Expositionszeit seinerzeit durch das beste hierhergehörige Mittel erreicht, durch recht gute wirksame Röhren. Diese spielen, wie wir ja gesehen haben, noch heute die Hauptrolle. Schwer oder fast unmöglich ist es, genaue Angaben über die notwendige Belichtungsdauer für Aufnahmen zu machen, das liegt in der Natur der Sache. Jede Röhre giebt etwas anderes Licht, die eine Aufnahme wird in 30, die andere in 40 cm Entfernung gemacht, das eine Knie ist dick, das andere ist dünn, die Knochen und Weichteile des einen sind verschieden durchlässig gegen die eines anderen, und so könnte man noch mehr Punkte anführen, die jede Aufnahme als ein abgeschlossenes Ganzes, als ein unter für jeden Fall besonderen Verhältnissen entstandenes Resultat erscheinen lassen. Wir wollen deshalb nur allgemeine Angaben für die Expositionsdauer machen und setzen dabei voraus, dass alle die Punkte, die wir im Vorhergehenden besprochen, Berücksichtigung finden, dass ein tadelloses Röhrenmaterial zur Verfügung steht, dass die Abstände richtig genommen werden, dass das Plattenmaterial ein gutes ist. Haben wir selbst schon im

Herbst 1896 Momentaufnahmen von Händen mit Fremdkörpern gemacht, und sind wir bei Beckenaufnahmen Erwachsener mit einer Expositionszeit von 5 Minuten ausgekommen, so müssen wir doch bemerken, dass man nur mit einem ausgesucht vortrefflichen Röhrenmaterial bei sonst guten Instrumentariumsverhältnissen so schnelle Resultate erzielen kann. Man nützt dann auch die Röhren etwas rücksichtslos aus und muss immer eine Schädigung derselben riskieren, auch muss man es in Kauf nehmen, dass mal eine Aufnahme nicht so gut ausfällt, wie sie sein sollte. Deshalb soll man sich etwas mehr Zeit bei den Aufnahmen lassen. Wir raten bei Handaufnahmen 10 Sekunden bis 1 Minute, beim Vorderarm, Ellenbogen und Fuss ½—2 Minuten, beim Oberarm, Unterschenkel und Knie 1 bis 3 Minuten, beim Schultergelenk und Oberschenkel 3—5 Minuten, beim Kopf, der Brust, dem Bauch und dem Becken 2—10 Minuten zu exponieren. Indessen sind das eigentlich nichtssagende Zahlen, ihre Angaben sollen auch nur den Zweck haben, dem Anfänger einen ungefähren Anhalt zu geben. Wir könnten auch hier uns wieder, wie bei den Angaben über die Entfernung, an die Plattengrösse halten und sagen, die Expositionsdauer soll zwischen dem 10. Teil der Plattenlänge und seinem Duplum schwanken, d. h. bei einer Platte von 40 : 50 cm liegt die Expositionszeit zwischen 5 und 10 Minuten, bei einer Platte von 30 : 40 cm zwischen 4 und 8 Minuten, bei einer Platte von 24 : 30 cm zwischen 3 und 6 Minuten. Wie gesagt, die Abkürzung der Expositionszeit hängt vor allen Dingen von guten Röhren ab. So war es schon vor 2 Jahren, und so wird es wohl auch bleiben.

Noch andere Wege sind daneben eingeschlagen worden, die Belichtungsdauer herabzusetzen, und zwar hat man das durch sogenannte Verstärkungsschirme und durch Verbesserung der photographischen Trockenplatten zu erreichen versucht.

Besprechen wir zunächst die ersteren. Die Priorität für diese Versuche gebührt Winkelmann und Straubel-Jena aus dem Frühjahr 1896. Das Prinzip ist, auf die Trockenplatte einen Körper zu legen, der einerseits die Röntgenstrahlen fast ungehindert passieren und auf die empfindliche Schicht wirken lässt, der andrerseits selbst durch die Röntgenstrahlen zu einer Fluorescenz erregt wird, die nun ihrerseits chemisch recht wirksam ist, für die also die photographische Schicht sehr empfindlich ist. Es soll also damit eine bessere Ausnutzung der Röntgenstrahlen bezweckt werden. Während die oben genannten Forscher zu diesem Zwecke Flussspat verwandten, wird jetzt allgemein nach dem Vorschlage von Edison wolframsaures Calcium genommen, da dasselbe neben nicht zu hohem Preis eine Reihe von anerkannten Vorzügen hat. Der wolframsaure Kalk,

der künstlich hergestellt wird, sich aber auch in der Natur als Mineral, als Scheelit findet, gestattet nämlich, in sehr fein pulverisiertem Zustand benutzt zu werden, ohne dass dadurch seine Fluorescenzfähigkeit leidet, ferner ist das blauviolette Licht desselben von grosser Wirksamkeit auf die Trockenplatten. Die Verstärkungsschirme sind biegsame Folien. Die wirksame Substanz wird auf der einen Seite ganz gleichmässig aufgebracht. Es kommt dabei auch auf die richtige Dicke der Schicht an.

Beim Gebrauch legen wir den Verstärkungsschirm mit seiner Schichtseite auf die Schichtseite der photographischen Platte, und wir können dann die Expositionsdauer auf den 4.—5. Teil herabsetzen. Indessen ist allgemein zugegeben, dass die Verwendung eines solchen Schirmes eine direkte Verschlechterung der Bilder insofern mit sich bringt, als die feinere Zeichnung verloren geht. Mögen auch die neuerdings hergestellten Schirme von äusserst feinem Korne sein, ein wirklich gutes, tadelloses Röntgenbild ist mit ihnen nicht zu erzielen; denn jedes Körnchen stellt eine Lichtquelle dar, die für sich auf die Platte einwirkt, und zwar nicht allein auf die Plattenteilchen, die genau unter dem einzelnen fluorescierenden Körnchen liegen, sondern auch auf die umgebenden Plattenteilchen. Man sieht also richtige Abbildungen der einzelnen Körnchen, die das ganze Bild in seiner sonst so zarten und feinen Zeichnung gewaltig beeinträchtigen. Da man demnach die Schnelligkeit der einzelnen Aufnahmen mit der geringeren Güte derselben bezahlen muss, so werden die Indikationen selbst von denen, die ganz gern mit Verstärkungsschirmen arbeiten, für deren Verwendung ziemlich eng gezogen. Man wendet die Schirme an bei Aufnahmen sehr dicker Körperteile von Personen, die die sonst notwendige Zeit unter keinen Umständen ruhig liegen können, oder in Fällen, wo aus irgend welchen anderen Gründen die Aufnahme recht schnell gemacht werden soll, und es einem gar nicht auf die Güte des Bildes, sondern eben nur auf das Grobanatomische ankommt. Dumstrey empfiehlt sie auch bei Aufnahmen von Knochenbrüchen durch den Gipsverband hindurch.

Wenden wir uns jetzt der Verbesserung der Platten resp. Films zu, so müssen wir sagen, dass darin recht wenig erreicht ist. Eine für Röntgenstrahlen in höherem Grade empfindliche Schicht zu finden, ist nicht gelungen. Die Empfindlichkeit der Platten dadurch zu steigern, dass man die Emulsionsschicht dicker nahm, hat sich gleichfalls nicht bewährt. Der einzige Weg, auf dem man wirklich zu Erfolgen gekommen ist, ist der von Levy-Berlin beschrittene. Er hat Platten aus besonders dünnem und durchlässigem Glase oder Celluloidfilms auf beiden Seiten mit lichtempfindlicher Schicht bedeckt. Bei der

Belichtung wird also ein Bild in der oberen empfindlichen Schicht erzeugt, ein zweites nach Passage dieser Schicht und des Glases in fast derselben Stärke auf der unteren Schicht. Die beiden Bilder verstärken sich nun in ihrer Wirkung gegenseitig, so dass man eine Abkürzung der Expositionszeit bei zweiseitig begossenen Platten um fast die Hälfte eintreten lassen kann. Betrachtet man nun solche Platten, so wird man entschieden den Vorteil der doppelten Belichtung am besten würdigen; beim Kopieren macht sich schon der grosse Nachteil geltend, der dadurch entsteht, dass die eine Schicht dem Papier aufliegt und scharf kopiert, während die obere um die Glasdicke vom Papier entfernt ist und somit ganz unklare Schatten wirft. Bei Verwendung von Celluloidfilms fällt dieser Punkt bei der Dünne derselben zum Teil weg, auch ist die Belichtung der unteren Schicht bei der Aufnahme infolge der grossen Durchlässigkeit des Celluloids für Röntgenstrahlen eine intensivere. Die Handhabung dieser Platten und Films ist, wie natürlich, etwas komplizierter.

Beim Entwickeln, Fixieren und Wässern müssen Längsklemmen über die Seitenränder der Platten geschoben werden, an den Films knickt man die Ecken nach oben und unten um oder benutzt solche mit Ecklöchern, damit die Platten und Films sich frei in den Flüssigkeiten befinden und auch von unten her gut überspült werden, damit man ausserdem bei dem häufig nötigen Wenden derselben eine bequeme Handhabe hat. Ferner muss man immer den Entwickler recht reichlich nehmen, desgleichen das Fixiernatron, damit die Platte und der Film gut überspült wird.

Natürlich kann man in dringenden Fällen auch die doppelt begossenen Röntgenplatten und Films mit zwei Schirmen bedecken, um dadurch eine noch grössere Verkürzung der Expositionszeit herbeizuführen. Man legt dann z. B. auf die Schichtseite des einen Verstärkungsschirmes den Film und bedeckt ihn mit der Schichtseite des zweiten Schirmes.

Nach Darlegung dieser Verhältnisse wollen wir unsern eigenen Standpunkt zu den Verstärkungsmitteln klarlegen, zumal wir uns mit namhaften Röntgographen hierüber in Uebereinstimmung befinden. Wir haben von den verschiedenen Verstärkungsmethoden keinen Gebrauch gemacht, ohne dadurch jemals in Verlegenheit geraten zu sein. Von Platten haben wir stets Dr. Schleussner-Platten verwandt und sind immer sehr zufrieden gewesen. Ein gutes Instrumentarium und vor allem ein ausgezeichnetes Röhrenmaterial sind die Dinge, die alle sonstigen Hilfsmittel überflüssig machen. Uns ist kein Fall vorgekommen in der langen Zeit, wo wir einen Schirm oder eine doppelt begossene Platte entbehrt hätten. Die sogenannten Röntgenplatten und Röntgenfilms unter Verwendung der Schirme verteuern dabei die

Aufnahmen nicht unerheblich und komplizieren, wie gesagt, den ganzen Prozess sehr. Einfachheit des Verfahrens ist doch viel wert. Ich muss noch den süsslichen Geruch erwähnen, den die Verstärkungsschirme um sich verbreiten. Derselbe ist so stark, dass schliesslich alle Zimmer, besonders das Dunkelzimmer, selbst wenn der Schirm dauernd in der Kassette bleibt, mit demselben erfüllt sind. Es ist das so unangenehm und wirkt auf viele Menschen so intensiv, dass sie es nicht in einem solchen Zimmer aushalten können. Allerdings verliert sich dieser Geruch mit der Zeit, aber das dauert doch ziemlich lange.

Sonstige Bedingungen für gute Aufnahmen.

Alle vorhergehenden Kapitel zusammengenommen stellen genau betrachtet die Bedingungen dar, unter denen ein gutes, brauchbares Röntgenlicht zustande kommt, nebst einer Reihe von praktischen Massnahmen für gute, tadellose Aufnahmen.

Was man unter einer tadellosen Aufnahme versteht, ist bei der Verschiedenheit der Objekte, wo es einmal mehr auf Knochen, das andere Mal mehr auf Weichteile ankommt, nicht mit einem Wort zu sagen. Mit Opitz verlangen wir jedenfalls im allgemeinen von Aufnahmen der Extremitäten, dass man nicht allein die Knochenstruktur erkennt, sondern dass sich auch stärkere Sehnen und Fascien, die Haut, Fett- und Muskelschicht in verschiedener Abstufung differenzieren lässt, so dass das Bild plastisch wirkt. Bei Brustkorbaufnahmen legt man dagegen weniger Wert auf die knöchernen Bestandteile des Thorax, als vielmehr auf die Differenzierung des Herzens und der Lungen. Beim Bauch stellen wir eventuell ähnliche Anforderungen, wenn wir versuchen, den Magen, die Leber, die Nieren etc. zu unterscheiden. Bei Brustaufnahmen soll man immer das Licht etwas dämpfen, also nicht zu harte Röhren nehmen; bei Bauchaufnahmen sind schon etwas härtere Röhren geboten, doch auch nicht die härtesten, wie sie für Beckenaufnahmen in Betracht kommen. Rosenfeld-Breslau hat vorgeschlagen, eine sogenannte schichtweise Photographie durchzuführen, indem er von dem Beispiel eines Kniebildes ausgeht; während nämlich von einem Knie bei kürzerer Expositionsdauer noch viel Weichteile und die Knochen in anatomischer Richtigkeit erscheinen, verschwinden die Weichteile bei längerer Aufnahmedauer immer mehr, so dass man schliesslich einen idealen Längsschnitt durch das Knieende des Femur erhält. Wir haben ja unsern Standpunkt in dieser Hinsicht klargelegt. Bei einem guten Kniebilde muss man eben neben dem detaillierten Knochenbild auch die Weichteile gut unterscheiden können; zeigt uns das Bild gewissermassen nur einen Knochen-

schnitt, so ist es für gewöhnlich unbrauchbar und minderwertig. Nun aber gar diese Verhältnisse der schichtweisen Photographie auf den Bauch übertragen zu wollen, ist vollkommen ausgeschlossen. Das Beispiel von dem Nacheinanderphotographieren der Magensonde, der Niere und schliesslich der Wirbelsäule durch immer weiteres Verlängern der Expositionszeit um je 20—30 Minuten, klingt theoretisch ganz schön, widerspricht aber praktisch allen diesbezüglichen Erfahrungen. Von einem schmächtigen Erwachsenen erhalten wir in Bauchlage in 5 Minuten, wenn alles gut geht, ein Bild, wo wir die Wirbelsäule, die Niere und die Magensonde sehen; nehmen wir kürzere Exposition, so finden wir von der Niere keine Spur, und auch die Magensonde ist nur undeutlich zu sehen. Die schichtweise Photographie des Bauches können wir nicht anerkennen.

An den Patienten müssen wir nun hohe Anforderungen bei Röntgenaufnahmen stellen: vor allem, soweit das irgend möglich, absolute Ruhe. Er soll die Hand, den Fuss ganz still halten unter mässigem Druck auf die Platte. Er soll bei Brust- und Bauchaufnahmen das Atmen möglichst oberflächlich besorgen, dabei natürlich nicht husten, niessen oder dergleichen. Er soll während einer Aufnahme seine Aufmerksamkeit auf dieselbe richten und nicht sprechen, jede, auch die leichteste Erschütterung beeinträchtigt eben das Bild. Es ist Sache des Arztes, recht oft während der Aufnahme das warnende „Ruhe“ ertönen zu lassen, um die Sorgsamkeit des Patienten zu steigern.

Es muss hier auch darauf hingewiesen werden, dass die Beobachtung von Opitz-Hamburg, dass man von einer Reihe von Patienten stets gute Aufnahmen, von anderen nicht so gute machen kann, den wirklichen Verhältnissen voll und ganz entspricht. Es liegt das sicher an dem verschiedenen Kalkgehalt des Knochens und der Gewebe, wofür ja auch die Thatsache spricht, dass Arteriosklerotiker stets so vorzügliche Bilder geben.

Die Annahme von Becher, bei künstlicher Blutleere bessere Bilder von Extremitäten zu erhalten, hat sich nicht bewahrheitet; eine ganze Reihe von Kontrollaufnahmen in und ohne Blutleere (auf einer Platte) zeigten keinen Unterschied.

Auch die Behandlung der photographischen Trockenplatten bis zum Entwicklungsprozess spielt hier, wie bei der Photographie überhaupt eine grosse Rolle. Sind die Platten auch im allgemeinen in den Kästen und ihren Umschlägen von der Fabrik sicher gegen Sonnenlicht verpackt, so soll man sie trotzdem an einem dunklen und gut trockenen Orte aufbewahren. Es braucht eigentlich nicht besonders hervorgehoben zu werden, dass ungebrauchte Platten ganz besonders sorgsam vor den Röntgenstrahlen selbst gehütet werden

müssen. Man darf dieselben unter keinen Umständen in demselben Zimmer, wo sich das Instrumentarium befindet, aufbewahren, selbst nicht in einem mit Metall ausgekleideten Schrank. Ist ein Kasten erst einmal geöffnet zwecks Entnahme einer Platte, so gehört er selbstverständlich in den lichtdichten Schrank des photographischen Dunkelzimmers, der recht praktisch und zweckmässig in der von Appun-Halle angegebenen Weise gebaut ist; derselbe besteht aus zwei Etagen. In der oberen befinden sich Fächer für die Kassetten, in der unteren für die verschiedenen Plattengrössen; die Thür dieser letzteren klappt nach vorn auf, so dass sie geöffnet einen bequemen Tisch zum Einlegen der Platten bildet.

Von den Plattengrössen noch ein Wort. Zwecks Ersparnis ist es von grossem Vorteil, wenn man so viel Plattengrössen wie möglich vorrätig hat, so dass man sie jederzeit recht genau dem zu röntgographierenden Objekt anpassen kann. Hat man etwa nur 3—4 Plattengrössen, ist man in vielen Fällen gezwungen, die Platten grösser als nötig zu nehmen. Um sich schnell und trotzdem genügend gut über die notwendige Grösse zu orientieren, hat man neben dem Augenmass eine stets bereite Hilfe in der Spannweite seiner Hand. Weiss man erst einmal, dass man bequem etwa 22 cm übergreift, so ist man jederzeit schnell in der Lage mit ein paar Handgriffen die Plattengrösse festzustellen.

Da nun die Röntgenaufnahmen bei künstlicher Beleuchtung oder auch bei Tageslicht gemacht werden, so muss man die Platten in eine für Licht undurchlässige Umhüllung bringen. Man kann verschieden verfahren, nur muss man einige praktisch wichtige Punkte im Auge behalten und so je nach der Art der Aufnahme die Einhüllung vornehmen. Wir führen nur das an, was sich uns nachahmenswert erwiesen hat: Ungeleimtes schwarzes Papier, lichtdichter schwarzer Futterstoff und Kassetten. Die letzteren nehmen wir im allgemeinen für die ganz grossen Platten und für alle Aufnahmen, wo die Platte nur eingewickelt zu schwer belastet und damit zum Brechen neigen würde. In doppeltes schwarzes Papier wickeln wir die Platten für Aufnahmen wenig schwerer Körperteile, also Fuss, Ellenbogen, Knie etc.; in diesen Fällen kann man auch den schwarzen Stoff verwenden, der besonders praktisch ist bei etwas grösseren Platten; da er sich bequemer als Papier umlegen lässt. Fragt man uns, warum wir denn bei der grossen Bequemlichkeit der Kassetten nicht immer solche nehmen, so ist die Antwort: der Deckel der heute üblichen Kassetten, der entweder aus schwarzem Karton besteht oder aus Seidenpapierpressspan, repräsentiert immerhin eine grössere Dicke als doppelt schwarzes Papier, es kann also die Hand, der Ellenbogen etc. durch den Kassettendeckel hindurch nicht so nahe der

Schichtseite der Platte anliegen und infolgedessen das Bild nicht so vollkommen werden. Besonders tritt der Unterschied in der Schärfe hervor, wenn man die später zu besprechenden Knochenschnittbilder fertigt. Selbst Papier ist wegen seiner Steife nicht gut zu verwenden, da es sich oft der Platte nicht ganz exakt anlegt, ein Umstand, der bei Aufnahmen von Körperteilen gleichgültig ist, weil diese Papierunebenheiten durch die Schwere und den Druck ausgeglichen werden, der bei Knochenschnittaufnahmen aber sehr in die Wagschale fällt, weil die Knochen ganz leicht sind und das Papier der Platte nicht anzudrücken vermögen. Also je grössere Feinheiten verlangt werden, um so dünner und schmiegsamer die Platteneinhüllung.

Die Kassetten werden heute recht brauchbar und sauber ausgeführt. Der Boden ist ganz eben und so kräftig, dass er auch bei schwerster Belastung völlige Sicherheit vor Zerbrechen der darauf liegenden Trockenplatten gewährt. Der Deckel schliesst vollkommen lichtdicht ab, so dass man ganz unbeschadet bei hellem Tageslicht die Aufnahmen machen kann. Schlägt man die Platten in Papier oder Stoff ein, soll man das Tageslicht möglichst dämpfen oder bei elektrischem, resp. Petroleumlicht röntgographieren. Von den Kassetten schafft man sich am besten eine von der Grösse 24 : 30, eine zweite von der Grösse 40 : 50 cm an. Für jede Kassette hat man dann noch den einzelnen Plattengrössen entsprechende Einlegerahmen, deren Grösse auf dem Deckel angemerkt ist, so dass man wegen der Lagerung eines Körperteils nie in Verlegenheit ist.

Schirm und Durchleuchtung.

Wie wir wissen, ist es nicht allein die photographische Platte, die, in der rechten Weise von den Röntgenstrahlen belichtet, uns mehr oder weniger guten Aufschluss über die Verhältnisse des inneren Menschen giebt, sondern wir besitzen in dem Fluorescenzschirm ein zweites Medium, vermittelst dessen wir direkt ohne besondere zeitraubende Machinationen den Körper durchmustern können.

Der Fluorescenzschirm ist in derselben Weise hergestellt, wie der oben beschriebene Verstärkungsschirm. Noch immer hat das gleich zu Anfang von Röntgen benutzte Bariumplatincyanür den Platz behauptet. Es hat sich kein Material gefunden, welches sich in vorteilhafterer Weise für die Durchleuchtung eignet. Wir haben ausschliesslich Schirme, die von Kahlbaum-Berlin gefertigt sind, benutzt und sind, wie viele andere, ausserordentlich zufrieden mit denselben gewesen.

Die Unterlage der Schirme besteht aus einem guten, gleich-

mässigen, weissen Kartonpapier. Es kommt nun besonders darauf an, aus einem sehr reinen Platinchlorid, das frei von allen fremden Metallen ist, ein Bariumplatincyanür herzustellen, das durch wiederholtes Umkrystallisieren und geeignete anderweitige Behandlung so lange gereinigt wird, bis es die nötige Fluorescenz besitzt. Das Salz muss dann oft gesiebt werden, um ein feines und dabei möglichst gleichmässiges Korn zu erhalten, da nur so eine gute Leuchtkraft erzielt werden kann. Zu minimal dürfen übrigens die einzelnen Bariumplatincyanürteilchen auch nicht werden, damit die Fluorescenzfähigkeit nicht leidet. Von grosser Wichtigkeit ist nun ferner, dass das Salz in ganz gleichmässiger Dicke auf die Papierschicht gebracht wird. Besonders früher, als man noch nicht über so vollkommene, eigens zu diesem Zwecke konstruierte Maschinen verfügte, sah man auf dem fluorescierenden Schirm dunklere und hellere Partien, wolkenartige Trübungen, die, wenn nicht genügend gewürdigt, bei Durchleuchtungen zu Missdeutungen oder wenigstens zu Erschwerungen der Deutung Anlass gaben. Das kommt heute wohl nirgends mehr vor.

Zu besserem Schutze gegen Beschmutzung und Beschädigung wird die farbige Schicht mit einem möglichst farblosen Lack überzogen, ausserdem ist noch eine durchsichtige, sehr feine Celluloidtafel darüber gespannt.

Meist verwendet man Schirme, die in leichten Holzrahmen glatt aufgespannt sind. Dieselben gewinnen dadurch an Handlichkeit. Indessen kann man sie auch ohne jede Umrahmung vollkommen biegsam beziehen, um sie den einzelnen Körperteilen recht genau anschmiegen zu können.

Die Schirme werden in jeder gewünschten Grösse hergestellt, und zwar spielt dieselbe in zweifacher Hinsicht eine Rolle. Einmal muss man einen Schirm haben, der gestattet, sich von einem Körperteil ein recht gutes Uebersichtsbild zu verschaffen. Um auch die grössten Körperregionen zu beherrschen, genügt ein Schirm von der Grösse 30 : 40 cm vollauf. Da nun aber Teile des Schirmes, die neben dem zu durchleuchtenden Gegenstand von den Röntgenstrahlen direkt getroffen werden, besonders hell erscheinen, so wirken diese grellen Partien wiederum störend für die genaue Durchmusterung des Schattenbildes, da das Auge davon stark geblendet wird. Es ist deshalb angebracht, den Schirm immer nur möglichst so gross zu nehmen, als gerade der betreffende zu durchleuchtende Körperteil ist, oder aber sich zuerst mit einem grösseren topographisch zu orientieren und dann mit einem kleineren an die Deutung der jeweiligen Feinheiten heranzugehen. Man müsste deshalb eigentlich mehrere Schirme zur Verfügung haben, indessen ist das nicht notwendig, wenn man sich bei der Beschaffung eines Schirmes von

30 : 40 cm sofort einige schwarze Kartonrahmen mit verschieden grossen centralen Ausschnitten mitbestellt, wie dieselben von Kahlbaum-Berlin nach meinen Angaben gefertigt werden. Der Kartonrahmen wird dann an die Schichtseite des Schirmes angelegt und hier mit zwei Klemmen festgehalten. So ist man also imstande, sich mit Hilfe der Einlagen allen Grössen bequem und billig anzupassen.

Will man sich allein einen Ueberblick resp. Durchblick verschaffen, ohne dabei anderen zu demonstrieren, oder findet die Durchleuchtung in nicht vollkommen dunklem Raume statt, so kann man den Schirm, was natürlich der Handlichkeit wegen nur bei kleineren Formaten möglich ist, zum Boden eines stereoskopartigen Kastens machen, der aus schwarzer Pappe oder dünnem schwarz lackiertem Holz besteht. Solch ein Fluoroskop oder Kryptoskop, wie es genannt wird, hat sich wohl seiner Zeit mancher Experimentator aus eigener Initiative herstellen lassen, jetzt kann man dieselben in hübscher Ausstattung beziehen. Ein Handgriff dient der bequemen Handhabung, die Oeffnung für die Augen ist mit Pelz bekleidet, so dass das Tageslicht durch Anlegen des Gesichtes vollkommen vom Schirm abgehalten wird; die Durchleuchtungsschirme können beliebig aus dem Boden herausgenommen werden. Auch hier ist es praktisch, einen Kartonrahmen mit einem Ausschnitt von 6 : 8 oder 6 : 10 cm zur Verfügung zu haben, um z. B. gelegentlich der Durchmusterung der Augenhöhlen mit ganz kleinen Dimensionen rechnen zu können. Uebrigens ist zwecks Durchleuchtungen ohne Dunkelkammer der Schirm auch in einem Gestell angebracht worden, das nach der Schichtseite zu durch ein weites mantelartiges schwarzes Tuch Abschluss findet. Man muss dann unter das schwarze Tuch kriechen, um hier seine Beobachtungen zu machen.

Die Anordnung ist nun, wie bekannt, stets: Röhre, Körper, Schirm, Auge, und zwar ist die Schichtseite des Schirmes natürlich dem beobachtenden Auge zugewandt. Alle die Vorschriften, die für das Zustandekommen eines exakten, getreuen Bildes notwendig sind, habe ich oben schon aufgeführt, nur will ich noch einmal an die Wichtigkeit der genauen Einstellung und der geforderten Schirmstellung erinnern (Lichtachse!). Da die vollkommene Dunkelheit des Zimmers für die richtige Beobachtung der Schirmbilder die vornehmste Bedingung ist, haben wir im nächsten Kapitel dieser und der Abblendung des Fluorescenzlichtes der Röhre noch einige Worte gewidmet.

Die Durchleuchtung nehmen wir im Stehen oder im Sitzen des Patienten vor. Zur Kopfdurchleuchtung sitzt der Patient, bei Durchleuchtung der Füsse und unteren Extremitäten lässt man den Patienten

auf einem auf den Aufnahmetisch gestellten Stuhl Platz nehmen. Bei sonstigen Durchleuchtungen können die Personen am besten stehen, während der Arzt vor ihnen sitzt. So schwere Kranke, die gar nicht stehen oder sitzen können, bei denen man also die Brust im Liegen durchleuchten musste, haben wir nie gehabt.

Da es vorkommen kann, dass der menschliche Körper der Röhre zu nahe kommt und durch überspringende Funken erschreckt wird, ist von verschiedenen Firmen ein Schutz- oder Isolierstativ konstruiert worden. Dasselbe besteht in der Hauptsache aus einer dünnen Hartgummiplatte, die sich zwischen zwei Säulen auf und ab bewegen und schnell in jede gewünschte Höhe bringen lässt. Damit ist eine Belästigung durch die Röhre ausgeschlossen. Hat man ein solches Stativ nicht zur Verfügung, so sorgt man bei den Durchleuchtungen dafür, dass der Patient mindestens immer 10 cm von der Röhre entfernt bleibt.

Ebenso, wie bei der Röntgographie, kann man mit Vorteil auch hier Bleiblenden anwenden, um sich selbst gegen die Röntgenstrahlen zu schützen, und um recht deutliche Bilder zu erzielen (cf. S. 54 Levy-Dorn). Wie wir gesehen, hat Röntgen gezeigt, dass man die von der bestrahlten Luft ausgehenden X-Strahlen zum Teil vom Schirm abhalten kann, wenn man die Schichtseite mit einer dicken Glasscheibe bedeckt. Man kann sich also diese Möglichkeit bei seinen Durchleuchtungen zu nutze machen und wird so noch klarere Bilder ohne Verschleierung von dem Luftlicht her zu Gesicht bekommen, indessen hat eine solche Glasplatte ein so grosses Gewicht, dass man einen Schirm mit Glasbekleidung eigentlich nur dann bequem verwenden kann, wenn man denselben in einem stehenden Gestell plaziert. Eine solche Glasscheibe schützt dann gleichzeitig den Beobachter gegen die den Schirm und den Körper passierenden Röntgenstrahlen.

Einige Bedingungen für gute brauchbare Durchleuchtungsbilder hatten wir schon im vorhergehenden besprochen. Das Licht muss recht ruhig und gleichmässig sein, ich verweise deshalb auf das Kapitel über den Unterbrecher. Ferner kann man geradezu von Durchleuchtungsröhren sprechen. In unseren Ausführungen über die Röhren haben wir bereits einiges angedeutet, ich will nochmals kurz darauf zurückkommen. Da wir auf dem Schirm naturgemäss niemals so feine detaillierte Bilder bekommen und erwarten, wie sie uns die hochempfindliche photographische Platte verschafft, braucht die Röhre keinen so kleinen Brennpunkt zu haben. Ferner müssen wir immer Röhren verwenden, die noch eine gewisse Weichheit aufweisen und somit ein gut unterschiedlich zeichnendes Bild geben. Röhren mit dem Vermögen, ein männliches Becken auf der Platte

entstehen zu lassen, eignen sich wegen ihrer grossen Durchdringungskraft nicht zu Durchleuchtungen. Bei der Hand, beim Arm und Knie werden die Knochen dann so stark durchleuchtet, dass sie sich auf dem Schirm viel zu wenig von den Weichteilen abheben, bei der Brust muss man sich erst recht vor dem alles durchdringenden Lichte hüten. Man sieht mit den sehr harten Röhren gar nichts, nur bei einem gut differenzierenden Lichte kann man exaktere Beobachtungen machen.

Wir alle wissen, dass die Röntgenstrahlen ziemlich leicht durch die Kleider hindurchgehen; so kommen denn oft Patienten, die sich zwecks Durchleuchtung gar nicht erst entkleiden wollen. Darauf sollte man sich grundsätzlich nicht einlassen. Die Röntgenuntersuchung ist den anderen ärztlichen Untersuchungsmethoden gleichberechtigt und gleichwichtig an die Seite zu stellen. Wie wir nicht auskultieren und perkutieren durch den Anzug hindurch, wie wir nicht richtig palpieren können ohne mit dem Finger der Körperoberfläche direkt aufzuliegen, so müssen wir auch bei Durchleuchtungen und Aufnahmen stets alle Kleidung entfernen lassen. Der Körper ist gerade schon dick genug, dass wir jede, wenn auch nur wenig hindernde Hülle entfernen müssen. Schatten wirft die Kleidung doch, das weiss jeder, der seinen Arm mit dem Aermel schon mal zwischen Schirm und Röhre gehalten hat, auch ist in den verschiedenen Kleidungsstücken noch alles mögliche Material enthalten, wie Knöpfe, Stangen, Schnallen etc., die durch ihre Schattenbildung äusserst störend für die Gesamtbetrachtung wirken und Sehenswertes direkt verdecken können. Hierzu kommt vor allen Dingen noch, dass die Durchleuchtung ja überhaupt nie für sich allein vom Arzte angewandt wird zur Bestimmung irgend einer Erkrankung, sondern stets mit allen sonst passenden Untersuchungsmethoden Hand in Hand zu gehen hat, für die ja gleichfalls die Entkleidung ein Erfordernis ist. Nur so ist der Untersucher imstande, das, was er auf dem Schirm sieht, richtig zu deuten, sich vor Täuschungen und Fehlern zu hüten. Es kann nicht dringend genug davor gewarnt werden, zu einseitig bei Durchleuchtungen vorzugehen. Hat die photographische Platte schon so manchen zu den gröbsten Irrtümern verleitet, um wie viel mehr thut dies das flüchtige Schirmbild, wenn es nicht mit den nötigen Vorkenntnissen, mit der notwendigen Kritik und Objektivität gemustert und gedeutet wird.

Der Wert der Durchleuchtungsbilder ist für den geübten Untersucher natürlich ein viel grösserer, als für den ungeübten. Wie man beim Mikroskopieren immerfort lernt, und wie der bessere Mikroskopierende mehr zu sehen imstande ist, so verhält es sich auch mit dem Röntgoskopieren.

Eine ganze Reihe von Vorteilen haften entschieden den Durchleuchtungsbildern an. Erstlich ist das Verfahren weniger mühsam und kostspielig, als der photographische Prozess; dann ist als besonders wertvoll hervorzuheben die Schnelligkeit, mit der wir uns die Bilder verschaffen können. Wir sind imstande, die Momentbilder eines Gliedes in allen möglichen Stellungen und in der denkbar kürzesten Zeit zu studieren. Das Hervorragendste leistet der Schirm darin, dass wir in Bewegung begriffene Organe und Gelenke direkt zur Darstellung bringen können.

Legen wir uns danach die Frage vor, wann kommt die Platte, wann kommt der Schirm in Betracht, so ist die Antwort nach dem Vorangegangenen eigentlich recht leicht.

In allen wichtigen Fällen werden wir uns wegen der grösseren Exaktheit und wegen der Objektivität der Bilder möglichst nur auf die photographische Platte verlassen. In vielen Fällen, wo man trotz Versagen oder mit Hilfe sonstiger Untersuchungsmethoden etwas Pathologisches vermutet, und überhaupt vor den meisten Aufnahmen findet die einleitende Untersuchung mit dem Schirm statt. Wir durchmustern das betreffende Glied von allen Seiten und überzeugen uns so einmal, ob überhaupt etwas Krankhaftes, durch die Röntgenuntersuchung Nachzuweisendes vorliegt und suchen uns, wenn der Genauigkeit und der Interessantheit des Falles wegen eine röntgographische Fixierung erwünscht ist, die Stellung und Haltung des Gliedes aus den unzählig möglichen heraus, in der man das deutlichste und treffendste Bild bekommt. Ferner giebt es eine ganze Reihe von Gelenkveränderungen oder Verletzungen, wo man sich in gleicher Weise zuerst mit dem Schirm orientiert, bei welchem Beugegrade die eventuelle Difformität am besten zur Anschauung gebracht werden kann. Die allergrösste Bedeutung hat, wie schon gesagt, die Schirmuntersuchung für alle die Teile des Körpers, die sich in Bewegung befinden und in der Bewegung beobachtet werden sollen. Der klare Einblick in eine ganze Reihe von Gelenken und in ihren Mechanismus, Beobachtungen der Stimmwerkzeuge, ausserdem der Thorax mit seinen Organen und deren Thätigkeit sollen als hierhergehörig nur erwähnt werden; da giebt es Aufschlüsse, die eben nur das schauende Auge an den arbeitenden Organen erkennen und die das beste Röntgogramm nicht verraten kann. Aber nochmals muss betont werden, dass das Schirmbild ja recht sorgsam und kritisch aufgenommen und nicht leichtfertig in dasselbe Dinge hineingesehen werden, die gar nicht da sind. Das „Zwischen den Zeilen lesen“ ist bei dem Röntgenstudium nicht angebracht. Wenn wir hören, wie von einigen Forschern das Röntgogramm stiefmütterlich und wegwerfend behandelt wird, so muss man

das im Interesse der Objektivität entschieden bedauern. Das Röntgogramm ist das weniger trügliche, die photographische Platte hat den grossen Vorzug vor dem menschlichen Auge, die schnell aufeinander folgenden unzähligen Lichteindrücke in sich zu sammeln, zu addieren und so ein vollkommeneres Bild nach einer gewissen Zeit darzubieten, als es das Schirmbild kann. Ein gutes Röntgogramm in Verbindung mit der Schirmbetrachtung giebt jedenfalls die sicherste Auskunft. Dabei wollen wir gleich noch bemerken, dass der ganze menschliche Körper der Durchleuchtung zugänglich ist bis auf den Bauch und das Becken. Nur bei ganz dünnen Personen, also ganz ausnahmsweise kann man hier mal etwas sehen, indessen sollte man sich darauf in keiner Weise verlassen.

Da es häufig erwünscht ist, die Schirmbilder festzuhalten, so spannt man über die Celluloidplatte ein durchsichtiges Papierblatt, auf diesem kann man das Bild mit Bleistift nachzeichnen. Um direkte Messungen des Schattenbildes zu ermöglichen, hat Kahlbaum auch Schirme angefertigt, welche an zwei Seiten eine Centimetereinteilung tragen, deren sich kreuzende Teilstriche im Röntgenlicht dunkel auf dem hellgrünen Grunde erscheinen. Hierfür ist es natürlich notwendig, ein passendes Stativ zu haben, in welchem der Schirm in der gewünschten Lage gehalten wird.

Hoffmann-Düsseldorf, der, wie viele andere, sich bemüht hat, die Durchleuchtung bei Erkrankungen innerer Organe praktisch, rasch und leicht, dabei aber nach einer gewissen Einheitlichkeit der Methodik und nach einem sicheren Massstabe auszuführen, hat einen Apparat konstruiert, der besonderer Erwähnung verdient.

Es handelt sich um einen quadratischen Rahmen von 40 oder 50 cm Seitenlänge, auf dessen Leisten Gleitschienen aus Messing angebracht sind. An den letzteren befinden sich je fünf verschiebliche Drähte in vertikaler und horizontaler Richtung. Die Entfernung dieser parallel gespannten Drähte voneinander kann man an einer neben den Gleitschienen angebrachten Millimetereinteilung ablesen. Dieser Rahmen gleitet in einem Stativ leicht verschieblich auf- und abwärts und wird in jeder Lage durch eine Klemmfeder festgehalten. Das Gestell ist recht stabil gebaut, so dass Wackelbewegungen ausgeschlossen sind. Ausserdem ist an der dem Beschauer zugewandten Seite gleichfalls vertikal verschieblich und in einer Angel drehbar eine Vorrichtung angebracht, auf welche man den Leuchtschirm oder eine Kassette mit Platte befestigen kann.

Die Anordnung bei der Untersuchung, die sich auf die Brustorgane bezieht, ist dann also: Beschauer, Schirm, Rahmen mit Messdrähten, Patient, Röhre; der Patient sitzt oder steht dabei.

So stellt man sich z. B., bevor man verdunkelt, die gewünschten

Punkte und Linien der Thoraxwand, Mittellinie, Mammillarlinien, durch eine horizontale Linie die Papillen etc. ein. Die 1 mm dicken Drähte markieren sich auf dem hellen Schirm als dunkle Linien und man kann dann mit den übrigen Drähten das Herzbild begrenzen und nachher messen. Alle möglichen anderen Untersuchungen lassen sich so genauer ausführen, und vor allem ist es möglich die Schirmbilder in Beziehung zu den Orientierungspunkten der Körperoberfläche zu bringen und somit einen Vergleich des Bildes mit dem durch Palpation, Auskultation oder Perkussion erlangten Resultate zuzulassen.

Derselbe Vorteil ergiebt sich bei der Photographie. Man sieht ja auf dem Röntgogramm gleichfalls die vorher durch Drähte bezeichneten Linien und kann überhaupt jeden gewünschten Punkt durch Linienkreuzung einstellen.

Es muss ganz besonders anerkannt werden, dass diese Methodik, diese vergleichenden Messungen einen Anspruch auf gehörige Würdigung und Nacheiferung haben.

Von manchen Forschern werden in gewissen Fällen die weichen Schirme bevorzugt, da dieselben sich den Körperformen glatt anlegen lassen. Die Bilder sollen dann eine wesentliche Vervollkommnung erfahren. Wir sind anderer Ansicht auf Grund unserer diesbezüglichen praktischen Versuche. Die Projektionsbilder auf glatten Flächen sind entschieden besser zu den schattenwerfenden Teilen in Beziehung zu bringen, als auf gekrümmten Schirmen, auf denen ja eben durch die Krümmung und je nach dem Grade derselben noch weitere Verzerrungen künstlich erzeugt werden. Man muss nur den Schirm immer recht gut an die zu untersuchende Körperpartie andrücken, dann kommt man mit dem glatt gespannten Schirm nicht nur aus, sondern man wird ihn bevorzugen. Man versprach sich seiner Zeit auch viel von den Röntgenfilms, weil man sie bei Aufnahmen exakter den Körperformen anschmiegen wollte; von dieser Applikation ist man aber auch ganz und gar abgekommen.

Nach diesen Ausführungen ist unsere Stellungnahme in anderer Hinsicht gleichfalls vollkommen klar. Da die Röntgenuntersuchung Hand in Hand zu gehen hat mit unseren sonst üblichen Untersuchungsmethoden, da zwecks Lagerung bei Aufnahmen und für die Deutung von Durchleuchtungsbildern die genauesten anatomischen und physiologischen Kenntnisse notwendig sind, da der Untersuchende sich auf Grund seiner pathologisch-anatomischen Kenntnisse in jeden einzelnen Fall hineindenken muss, so ist es für uns ganz selbstverständlich, dass eine so wertvolle und dabei so zu Missdeutungen und Täuschungen Veranlassung gebende Methode durchaus nur in die Hand des Arztes gehört. Wenn von einigen Nichtärzten gleichfalls ganz vortreffliche

Bilder angefertigt worden sind, so spricht das natürlich keineswegs gegen unser Verlangen. Gute Aufnahmen sind immer zu loben, aber ihre richtige Deutung und Würdigung kann und darf eben nur der Arzt vornehmen, und das ist nur möglich, wenn die bildlichen Resultate mit seinen sonstigen Befunden im Einklang stehen. Was von dem Röntgogramm gilt, gilt in noch höherem Grade von den Schirmbildern, besonders bei den Brustorganen, da heisst es nicht allein, im Schweisse seines Angesichtes röntgoskopisch sehen zu lernen und zu können, sondern unter Beachtung aller subtilen Verhältnisse und trotzdem ohne Voreingenommenheit den Eindruck des Gesichtssinnes mit denen des Gefühls und Gehörs konkurrieren zu lassen. Wenn wir einen Arzt als Röntgographen verlangen, so ist es natürlich selbstverständlich, dass auch dieser sich erst in die neue Methode allmählich einarbeiten muss, ehe er alle Bilder und Feinheiten erkennen wird. Der Arzt, der sich nicht mit den Röntgenstrahlen eingehend praktisch beschäftigt hat, ist eben ein Röntgenlaie, doch er ist entsprechend vorgebildet für diese Untersuchungsmethode.

Das Röntgenzimmer.

Wir haben uns befleissigt bei der Einrichtung des Röntgenzimmers möglichst praktisch und zweckentsprechend, trotzdem aber recht einfach zu verfahren. Erstlich soll man das Zimmer nicht zu klein nehmen, vorausgesetzt, dass man überhaupt in der Lage ist, ein besonderes Zimmer für unseren Zweck einzurichten. Es ist unangenehm für den Arzt und den Patienten, wenn er bei seinen Hantierungen räumlich beschränkt ist, zumal dieselben ja teilweise im Dunkeln vor sich gehen. Es muss nicht allein genügend Platz sein für das ziemlich umfangreiche Instrumentarium, sondern auch noch für einige Stühle, einen Schrank, Kleiderhaken u. dergl., damit der Patient für seine Toilette, für das Aus- und Ankleiden wenigstens einige Bequemlichkeiten vorfindet. Dann sind doch recht häufig Aufnahmen zu machen von Patienten, die nicht gehen können, sondern getragen werden müssen. Auch hier ist es im Interesse der Kranken, wenn man der Schmerzen oder des nervösen Zustandes wegen mit der Bahre bequem im Röntgenzimmer Platz findet und so entweder auf der Bahre selbst röntgographiert oder leicht und schonend die Umbettung auf einem zweckentsprechenden Tisch vornimmt. Auch für die später zu besprechenden therapeutischen Sitzungen ist es äusserst angenehm, einen weiten Raum zur Verfügung zu haben. Die Luft wird schnell verdorben, mit Ozon angefüllt, was besonders lästig ist, wenn man längere Zeit hintereinander mit Durchleuchtungen und einer grösseren Anzahl von Aufnahmen zu thun hat. Ferner ist in

Betracht zu ziehen, dass man sehr oft zur Beruhigung der Kinder, die röntgographiert werden sollen, genötigt ist, einen oder einige Angehörige zum Röntgenakte zuzuziehen. Auch sieht sich wohl jeder, der sich mit Durchleuchtungen beschäftigt, häufig in die Lage versetzt, Aerzten oder Laien zu wissenschaftlichen oder unterhaltenden Zwecken zu demonstrieren. Auch hierfür ist es natürlich sehr wertvoll, etwas Platz zur Verfügung zu haben, und man soll auf diesen Punkt, wenn es irgend zu machen ist, Rücksicht nehmen.

Das Zimmer muss absolut verdunkelt werden können. Man kann das durch dicke, dunkle Vorhänge innen am Fenster erreichen, durch Verstopfen der Schlüssellöcher und Anbringen schmaler schwarzer Filzstreifen an den Thürkanten. Vorhänge am Fenster haben wir nicht sehr praktisch gefunden, da sich dieselben meist an den Seiten nicht genügend dicht anlegen. Am zweckdienlichsten ist es jedenfalls, das ganze Innere des Fensters mit einer allseitig lichtdicht anschliessenden Holzverkleidung zu versehen, die dem Fensterflügel entsprechend ein ganz dicht zu schliessendes Holzfenster enthält, wie man es sich von jedem Schreiner anfertigen lassen kann.

Das ganze Innere des Zimmers samt Decke und Fussboden lässt man am besten schwarz streichen oder wenigstens recht dunkel.

Ferner muss man bei Durchleuchtungen die Lichterscheinungen, die von den Röhrenwandungen ausgehen und von allen möglichen Gegenständen des Zimmers reflektiert werden, beseitigen, da sie sehr blendend und störend wirken. Meist benutzt man dazu ein schwarzes Tuch, das direkt um die Röhre geschlagen wird oder von einem Tuchhalter (in Form eines am Stativ angebrachten Ringes) getragen wird. Zwei Fehler birgt ein solches Tuch; erstlich leitet es Elektrizität und wirkt so abschwächend auf den Strom, vor allem nimmt es uns aber die Möglichkeit, das Röhreninnere, das Platinblech zu kontrollieren. Wir haben es deshalb vorgezogen und als sehr praktisch befunden, das Zimmer durch einen glatten schwarzen Vorhang, der zweiteilig ist und bequem verschoben werden kann, in zwei Hälften zu teilen. Hinter dem Vorhang befindet sich der ganze Apparatenkomplex samt Röhre, vor demselben steht der Patient und der Beschauer mit dem Schirm. Durch den schwarzen Vorhang hindurch sieht man dann ein wenig, aber nicht störend die Kugel der Röhre leuchten und kann sich so absolut ungeblendet für die Einstellung orientieren. Der Vorhang ist in der Höhe von 2 m angebracht und reicht bis nahe an den Fussboden. Da das Zimmer dunkel gestrichen ist, findet von der Decke her keine das Auge störende Reflexion statt.

Den Ruhmkorffschen Apparat stellt man auf einen seiner Grösse entsprechenden schwarzen Tisch; unter der Tischplatte befindet sich

ein geräumiger Kasten von genügender Höhe, um mit Filz ausgelegt der Aufbewahrung der Röhren zu dienen. Arbeitet man mit Akkumulatoren, so kann man sich eine zweite Holzplatte unten zwischen den Füssen des Tisches anbringen lassen; auf dieser plaziert man die Batterie für den Induktionsapparat und den Unterbrecher.

Bedient man sich eines Motorquecksilberunterbrechers, und stellt man denselben auf einen Tisch, so teilen sich die Schwingungen und das Zittern desselben leicht dem Lagerungstisch durch den Fussboden mit; bestimmt findet dies statt, wenn der Fussboden aus Holz besteht, weniger, wenn man einen steinernen Fussboden hat. Wir haben deshalb den Unterbrecher an der Wand angebracht, indem wir zwei flache Eisen in dieselbe eingelassen haben, die je zwei Löcher führen; durch diese dringen von unten in den Fussboden des Unterbrechers vier Schrauben, die denselben absolut unbeweglich fixieren. Natürlich bringt man denselben der Bequemlichkeit wegen derart an, dass sein Ein- und Ausschalter sich nahe bei dem des Induktionsapparates befindet.

Bezüglich des Röhrenstativs verurteilen wir auch alle solche, die auf dem Fussboden ihre Aufstellung finden. Erstlich stehen die Stative nicht so fest, wie es notwendig ist, vor allem übertragen sich, wenn man sich im Zimmer bewegt, auch hier die Erschütterungen des Fussbodens auf die Röhre. Ferner sind die Umstellungen der Röhre bei neuen Aufnahmen und nach Beendigung einer solchen immer ziemlich kompliziert und zeitraubend, und sie nehmen viel Raum ein.

Wir haben uns deshalb von Ash & Sons in Berlin einen Wandarm nach Art der zahnärztlichen anfertigen lassen, wie ihn die

Fig. 12.

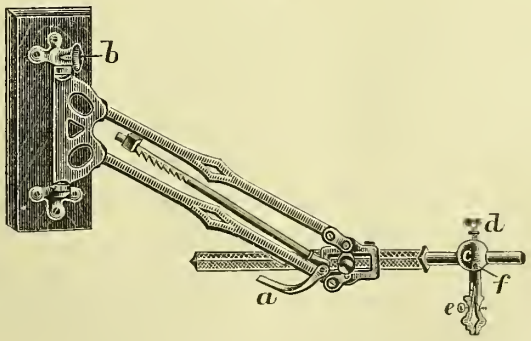

Fig. 12 zeigt. Jede nur denkbare Bewegung ist mit diesem schnell und leicht ausführbar, und der Patient und Experimentator laufen nie Gefahr mit demselben in Kollision zu geraten. Das Brett wird an zwei in der Wand eingelassenen Haken eingehängt, so dass es ganz

unbeweglich fest derselben anliegt. Erstlich sind nun in einem weiten Halbkreise seitlich-horizontale Bewegungen möglich; durch die Schraube b kann man dann den Arm in jeder dieser Stellungen festhalten. Durch Anheben des kleinen Hebels a wird die Höhenverstellung des Armes in sehr weiten Grenzen reguliert, ausserdem lässt sich die wagerechte Führungsstange, die in Wirklichkeit viel länger ist, nach Belieben ausziehen und gleichfalls an jedem Punkte durch eine kleine Schraube festlegen, doch ist dies meist nicht notwendig. Die Führungsstange endigt in einer runden Hartgummistange, an der verschieblich eine Vorrichtung zum Röhrenhalten vermittelst der Kugel c angebracht ist. Die Kugel kann also nach rechts und links geführt und um die Hartgummistange herumgedreht und mit der Schraube d festgestellt werden. Die Schraube e dient zum Festklemmen der Röhre, um die Schraube f ist die Röhrenklemme

Fig. 13.

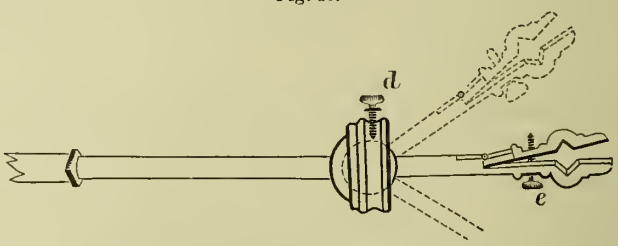

selbst drehbar. Fig. 13 zeigt die Hartgummistange endigend in einem Kugelgelenk, das gleichfalls vollkommen genügende Bewegungen zulässt.

Die Handhabung des Wandarms ist so bequem und einfach, dass man denselben nur angelegentlichst empfehlen kann. Liegt dem Experimentator daran, bei seinen Aufnahmen genau zu wissen, welcher Abstand zwischen Röhre und Platte besteht, ohne dass er immer wieder das Messband zu Hilfe nehmen muss, zeichnet man sich an der Wand von der Tischhöhe ab eine Skala von 10 zu 10 cm; man kann dann bequem ablesen, wohin gegebenen Falles die Verlängerung des horizontalen Wandarms zeigt. Es lässt sich dabei natürlich immer nur annähernd die Höhe bestimmen und nicht, wie es meistens ja auch nicht nötig ist, genau aufs Millimeter.

Den Widerstandstisch für den Induktionsapparat plaziert man auch so, dass er den übrigen Ein- und Ausschaltern recht nahe liegt und möglichst frei und bequem gehandhabt werden kann.

Was den Lagerungstisch anlangt, so haben wir bei seinem Bau Rücksicht genommen auf möglichste Solidität und Bequemlichkeit für den Patienten. Der erste Punkt spielt eine wichtige Rolle. Wir haben oft Tische gesehen mit gedrehten eingelassenen Füssen und

einem oberen Rahmen, der mit Segeltuch oder Leder bespannt war. Der Zweck dieser Bauart soll einmal eine weichere, bequemere Lagerung des Patienten sein, ferner kann man Aufnahmen und Durchleuchtungen derart machen, dass sich die Kassette oder der Schirm oberhalb des Tisches und des Patienten befindet, während man die Röhre unterhalb des Tisches befestigt. Ein Teil des Rahmens ist verstellbar gemacht, damit der Patient mit Kopf und Rücken höher gelagert werden kann. Wir halten das alles einmal für unnötige Kunststücke, dann haben wir uns aber vor allen Dingen selbst genügend bei einer grossen Anzahl von Aufnahmen auf solchem Tisch überzeugt, dass derselbe äusserst wacklig ist, auf die kleinsten Erschütterungen des Fussbodens beim Gehen des Experimentators, auf eventuelle unwillkürliche Zuckungen und Bewegungen des Körpers des Patienten stark reagiert. Da man oft gezwungen ist, kleinere ungebärdige Patienten mit den Händen festhalten lassen zu müssen, so ist in solchen Fällen überhaupt keine Ruhe in den Tisch hineinzubringen. Auch für Aufnahmen, die in Narkose gemacht werden, ist die Labilität des Tisches bei eventuellen nötigen Handgriffen des Narkotiseurs sehr störend. Kurz und gut, wir halten dafür, dass ein ganz einfacher, gut gebauter und schwerer Holztisch — vor allem ist auf breite, kräftige Füsse zu sehen — vollkommen für alle Fälle genügt. Wir haben meistens einen solchen benutzt ohne jemals damit unzufrieden gewesen zu sein. Die Breite der Tischplatte beträgt 60 cm, die Länge 2 m, und die Höhe ist so gewählt, dass ein Erwachsener sich gerade noch bequem darauf setzen kann, also etwa 70—80 cm. Höhere Tische zu verwenden, ist nicht ratsam, da es ohne jeden Vorteil, im Gegenteil nur lästig ist, wenn die Patienten nur mit Mühe hinaufkommen können. Die glatte dicke Tischplatte ist von Holz; sollte mal ein Patient, was übrigens selten vorkommt, über die Härte des Lagers klagen, so legt man ihm entsprechende Kissen unter. Die Platte ist recht glatt gehobelt, damit man vorkommenden Falles auch Platten unter den zu röntgographierenden Körperteil des Patienten legen kann, die sich nicht in einer Kassette befinden, sondern nur in schwarzes Papier eingeschlagen sind. Man braucht dann auch ohne Kassette ein Brechen derselben nicht zu befürchten. Arbeitet man immer mit Kassetten, so ist es sehr angebracht, die ganze Tischplatte mit einer einfachen Lage schwarzen Plüsches übernageln zu lassen.

Ausserdem soll man noch einen niedrigen, gut feststehenden Stuhl zur Verfügung haben, der vorkommenden Falles auf den Tisch gestellt werden kann. Der Patient sitzt dann auf demselben, z. B. wenn man eine Fussaufnahme machen will, während der Fuss mit der Sohle auf die Kassette fest aufgesetzt wird, oder zur Durchleuchtung

der unteren Extremität. Bei Hand- und Armaufnahmen sitzt der Patient vor dem Lagerungstisch und zwar entweder so niedrig, dass die Tischplatte sich in Schulterhöhe befindet, damit der Arm recht bequem und ruhig gelagert werden kann, oder aber wir haben einen Kasten bereit, der, auf den Tisch gestellt, gestattet, die Platte in die rechte Höhe zur Schulter zu bringen.

Ein Stuhl mit recht fester breiter Rückenlehne kann für Brust- und Bauchaufnahmen mitunter recht gut benutzt werden. Der Patient sitzt dann z. B. bei einer Wirbelsäulenaufnahme mit dem Rücken gegen die an die Stuhllehne gelegte Kassette gelehnt. Will man eine Aufnahme des Magens mit eingeführter Sonde machen, lässt man die Person auf dem Stuhl reitend sitzen und den Bauch der Stuhllehne zugewandt an die Kassette andrücken. Uebrigens ist für solche Aufnahmen von Harbers-Hamburg ein Stuhl konstruiert worden, dessen Lehne nur aus zwei seitlichen Leisten besteht, die eine Führung zur Aufnahme einer Kassette enthalten. Dieselbe kann an jeder Stelle, hoch oder niedrig festgestellt werden. Bei Aufnahmen der vorderen Brust oder Bauchwand lässt man den Patienten sich verkehrt auf den Stuhl setzen, schiebt dann die Kassette in die Führung ein, so dass sie auf den Oberschenkel zu ruhen kommt.

Etwas, was im Instrumentarium nicht fehlen sollte, sind Sandsäcke, die zur zweckmässigen Lagerung, Unterstützung und Fixierung einzelner Glieder sich ganz besonders gut eignen. Wir verwenden im allgemeinen Sandsäcke von länglicher Form, wie man sie auch braucht bei der Lagerung von bettlägerigen Patienten. Dieselben dürfen nicht prall, sondern nur bis zu einem gewissen Grade gefüllt sein. Dann können sie bequem angelegt oder über Glieder weggelegt werden und schmiegen sich denselben gut an. Wir haben bisher noch kein wirklich praktisches Ersatzmittel für die Sandsäcke gefunden und möchten sie nicht entbehren. Wie dieselben aber in manchen Fällen, z. B. bei ängstlichen Kindern, nicht allein ausreichen, hier müssen die Hände noch haltend und fixierend zugreifen, so kommt es andererseits recht häufig vor, dass infolge von schlaffen Lähmungen, von leichten Kontrakturzuständen etc. die betreffenden Gliedmassen nicht recht glatt der Platte resp. der Kassette aufliegen. Hier hilft man sich leicht und vorzüglich dadurch, dass mittelst einiger Bindentouren das Glied genau in der gewünschten Stellung auf der Platte fixiert wird, d. h. man geht erst mit einigen Touren um das Glied, dann rings um Glied und Kassette herum. Diese Bindenbefestigung ist auch zweckmässig anzuwenden, wenn es sich um Kopfaufnahmen von vorn nach hinten handelt, oder um Hand- und Vorderarmaufnahmen, während das Glied auf der ulnaren oder radialen Seite aufliegt, wo es nur schwierig ganz ruhig gehalten werden kann.

Um die Lampeneinstellung jederzeit richtig und schnell zu besorgen, benutzt man am besten ein Lot, das man sich aus einer Schnur mit einem Bleigewicht anfertigt. Bei festliegender Kassette führen wir mit Hilfe des Senkbleies das Platinblech über die Mitte derselben. Uebrigens lässt sich dazu auch ein aus einer Blechhülse ausziehbares Centimetermass benutzen, man kann dann Lage und Entfernung gleichzeitig bestimmen.

Wir wollen nochmals betonen, dass man die Apparate so stellen muss, dass sich ihre Ein- und Ausschalter nahe bei einander befinden, um bequem und schnell arbeiten zu können. Von den elektrischen Firmen werden auch Schaltbretter geliefert, die an der Wand aufgehängt werden und alle Einschaltungen, Ausschaltungen, Regulierungen etc. enthalten. Dadurch wird sicher die Handhabung des ganzen Instrumentariums vereinfacht.

Zweierlei haben wir noch nicht erwähnt, erstens die Beleuchtungsmöglichkeit des Zimmers. Es ist unbedingt zu empfehlen, eine Glühlampe zur Verfügung zu haben, um während Durchleuchtungen Licht machen und seine Apparate kontrollieren zu können. Zweitens ist es wünschenswert resp. absolut notwendig, Gasleitung zu haben, falls man gelegentlich Röhren mit Vakuumregulator benutzt. Man bringt dann an dem vom Gas kommenden Schlauch vorn einen Hahn aus Glas an, um jeden Augenblick, während der Strom die Röhre passiert, mit einer kleinen Flamme den Regulatoransatz bestreichen zu können. Benutzt man einen Hahn aus Metall, springen Funken in denselben; nimmt man eine Spirituslampe, so kann es leicht vorkommen, wie es uns selbst passiert ist, dass eine Explosion der Lampe stattfindet. Auch wenn man Röhren ohne Regulator benutzt, die infolge langen Gebrauches überstark evakuiert sind, besteht die Notwendigkeit des Anwärmens; also auch dann ist die Gasleitung unangenehm zu entbehren.

Dass man einen warmen Fussboden haben soll, braucht eigentlich nicht sonderlich erwähnt zu werden, desgleichen, dass sich das Zimmer gut heizen lässt, da man ja so oft Personen entkleidet längere Zeit durchleuchtet resp. röntgographiert.

Ein sehr wichtiger Punkt ist noch das Aufbewahren der Platten, die sich bei einer einigermassen regen Röntgenthätigkeit bald arg ansammeln und je mehr desto weniger übersichtlich werden. Zudem ist zu beobachten, dass die Platten, wenn sie ohne weiteres übereinander geschichtet werden, sich aneinander reiben, und der Effekt ist dann, dass sie zerkratzt und sonst beschädigt werden. Jeder wird diesen Uebelstand, trotz Vorsicht und Achtsamkeit, schon empfunden haben.

Um das letztere zu vermeiden, haben wir uns, wie das die Photographen auch vielfach verwenden, Hülsen machen lassen aus einem

durchsichtigen Papier. Die Hülsen tragen oben die Aufschrift des betreffenden Krankenhauses, links unten den Namen des Patienten, in der Mitte unten das Datum der Aufnahme und rechts die Diagnose; für jede Plattengrösse, die man verwendet, passt natürlich eine bestimmte Hülsengrösse. Ist eine Aufnahme gemacht, so trägt man in der Dunkelkammer gleich den Namen in die Schichtseite ein; ist die Platte trocken, kommt sie in ein entsprechendes Couvert, auf dem die nötigen Notizen gemacht sind. Wir raten jedenfalls, immer auch auf die Platte den Namen einzuritzen, um später Verwechselungen vorzubeugen [1]).

Diese durchsichtigen Negativtaschen haben noch einen grossen Vorteil; man braucht nämlich, was schon ihr Name sagt, zwecks Demonstration die Platten nicht jedesmal aus den Couverts herauszunehmen, sondern kann die Bilder direkt samt Umschlag gegen das Licht halten und klar und deutlich übersehen. Sehr angenehm haben wir es auch empfunden, dass man die Bilder auf der Rückseite der Papiertasche durchpausen kann. Man hat dann stets sofort ein schönes, übersichtliches, zum Demonstrieren sehr passendes Bild vor sich und kann dritten Personen bequemer eine wirkliche Einsicht in das Röntgenbild verschaffen.

Die Hauptsache ist nun ein passender Schrank, der, wenn Platz ist, im Röntgenzimmer selbst mit aufgestellt wird. Die Tiefe des Schrankes haben wir innen 42—43 cm genommen, um auch die Platten 40 : 50 bequem mit Hülse unterbringen zu können. Das unterste Fach ist etwa 54 cm hoch für die Platten 40 : 50, die nächsten entsprechend den Breitseiten der anderen Platten 44, 36, 30 und 26 cm hoch. Das unterste Fach ist einmal geteilt, die beiden nächsten zweimal, die folgenden viermal. Ausser dem Schrank haben wir ein Buch angelegt, in welches die Aufnahmen unter dem entsprechenden Anfangsbuchstaben des Namens dem Datum nach eingetragen werden; eine weitere Rubrik enthält Angabe der Plattengrösse, die nächste die laufende Nummer in der der Plattengrösse entsprechenden Schrankabteilung. Den Schluss bildet eine Abteilung für Bemerkungen, Diagnose etc. Man sucht nun unter dem Namen, liest die Nummer im Plattengrössenfach und weiss dann sofort, wo die betreffende liegt. Wir können diese Einrichtung als äusserst praktisch und leicht übersichtlich empfehlen, alle anders versuchten Anordnungen und Einteilungen z. B., nach Erkrankungen, nach Körperteilen etc., sind nicht durchzuführen und unpraktisch. Will man die Platten direkt in ihren Kästen aufheben, ordnet man sie in der-

[1]) Die Plattenhülsen haben wir mit den entsprechenden Aufschriften von Schaller in Stuttgart bezogen.

selben Weise und klebt auf jeden Kasten aussen einen weissen Zettel auf, der den Namen und die Diagnose enthält. So kann man auch ohne Schrank für eine gewisse Zeit auskommen.

Photographische Notizen.

Es kann nicht unsere Aufgabe sein, eine genaue Anleitung für den Entwicklungs-, Fixierungs- und Kopierprozess zu geben. Wir müssen dieserhalb auf die vielen guten Handbücher der Photographie verweisen und wollen hier nur einige uns wichtig erscheinende Punkte erwähnen.

Ueber das Aufbewahren der Platten und das Einlegen derselben in Kassetten, Papier oder Zeug haben wir bereits gesprochen, desgleichen über einen praktischen Plattenschrank (S. 60). Wegen der Dunkelzimmereinrichtung halte man sich gleichfalls an ein gutes Buch, nur möchten wir raten, dem Dunkelkammerlicht recht wenig zu trauen, da man sonst zu leicht verschleierte Platten bekommt. Das Einlegen der Platten besorgen wir grundsätzlich in vollkommener Dunkelheit. Steht elektrisches Licht zur Verfügung, beginnt man den Entwicklungsprozess gleichfalls im Dunkeln; muss man bei Gas oder Petroleumlicht arbeiten, schraubt man zuerst das Licht recht klein. Wenn von einigen Seiten vor weissen Steingutschalen gewarnt worden ist, da dieselben infolge des Lichtreflexes auf die empfindliche Schicht einwirken sollten, so können wir dies auf Grund vieljähriger Erfahrungen berichtigen. Die weissen Schalen haben nicht den geringsten schädigenden Einfluss und müssen ganz entschieden empfohlen werden. Sie sind billig, äusserst fest und widerstandsfähig beim Anstossen, und in der sichtbaren Reinlichkeit können sich auch Glasschalen nicht mit ihnen messen. Seinen Plattengrössen entsprechend nimmt man natürlich auch die Schalengrössen, damit nicht zu viel Entwickler gebraucht wird.

Von einigen Seiten hört man gerade einen bestimmten Entwickler ganz besonders empfehlen. Wir können denen beistimmen, die nicht auf die Art des Entwicklers das Hauptgewicht legen, sondern auf die richtige Mischung; wir verlangen eine langsame und harte Entwicklung. Wir haben z. B. gearbeitet mit Hydrochinon-, mit Hydrochinon-Eikonogen- und mit Eisenentwickler, und mit allen sind wir, wenn nur die Platte ordentlich belichtet war, zu gleich guten Resultaten gekommen. Da bei den grossen Platten die Gefahr nahe liegt, dass nicht die ganze Schichtseite gleichmässig beim Einlegen in die Schale mit dem Entwickler bespült wird, ist einerseits anzuraten, die Platte vorher in Wasser zu tauchen, andrerseits darf man die Entwicklermenge nicht zu gering nehmen. Für eine Platte 40 : 50 cm nehmen

wir beispielsweise etwa 600—700 ccm Entwickler. Die Temperatur desselben soll zwischen 15 und 20° C. liegen.

Da es manchmal schwierig ist, die dem Boden der Schale glatt anliegenden grossen Platten von 40 : 50 und 30 : 40 cm aufzuheben, um sie in der Durchsicht zu betrachten, was ja des öfteren zu geschehen hat, so kann man ein einfaches Mittel als sehr praktisch empfehlen. Von einer Mullbinde reisst man sich ein Stück ab, das quer durch die Schale reicht und etwas über die Ränder übersteht. Auf diesen Bindenzügel legt man die Platte und braucht dann nur an dem einen Ende desselben etwas anzuheben, um sie bequem ergreifen zu können.

Die Entwicklung muss sehr lange fortgesetzt werden, und zwar bis die Platte fast völlig undurchsichtig ist. Die Stellen, auf die die Röntgenstrahlen recht kräftig einwirken konnten, also die direkt getroffenen und die Gelenkspalte müssen in der Durchsicht vollkommen geschwärzt oder, wie man das nennt, gut gedeckt sein, wenn man ein kontrastreiches Bild haben will, eher darf die Entwicklung nicht unterbrochen werden; man darf sich nicht wundern, wenn die Beckenaufnahme eines Erwachsenen 20—25 Minuten im Bade geschaukelt werden muss und die Platte schliesslich ganz verschleiert aussieht. Der Schleier geht meist beim Fixieren bedeutend zurück, zumal wenn die Platte etwas länger als notwendig (also mehr als 10 Minuten) in dem Fixierbad liegen bleibt. Hat man mal versehentlich eine Platte zu lange entwickelt, so dass sie so stark gedeckt ist, dass das Knochenbild kaum noch zu erkennen ist, hilft man sich auch am bequemsten damit, die Platte 12—24 Stunden im Fixiernatron liegen zu lassen. Ist dagegen eine Platte nicht genügend gedeckt, und treten die Unterschiede zwischen Knochen und Weichteilen nicht genügend gegensätzlich hervor, so kann man sie verstärken. Beim Verstärkungsprozess ist ganz besonders darauf zu achten, dass die Platten recht gut ausgewässert waren. Am zweckmässigsten ist die Verwendung einer wässrigen Sublimatlösung 1 : 16 und einer Ammoniaklösung 1 : 10, und es muss wieder ganz besonders betont werden, die Platte, wenn sie aus dem Sublimatbad kommt, recht lange, nicht unter 15 Minuten im fliessenden Wasser auszuwaschen, da sonst leicht Flecke entstehen, die sie ganz verderben. Ueber die Anwendung der Standentwicklung haben wir selbst keine Erfahrung, doch scheinen, nach den diesbezüglichen Mitteilungen zu urteilen, die Resultate recht gut zu sein. Wenn der einzige Fehler die Langsamkeit des Prozesses ist, so dürfte sich dieselbe doch mehr als bisher empfehlen, es könnte dann über Nacht manche Platte fertig werden, für die man sich am Tage mühsam die Zeit absparen muss; die übrigen Platten kann man ja trotzdem, wenn erwünscht, schnell fertig stellen.

Wir müssen noch mit einigen Worten der Ueberexposition gedenken. Wir hatten oben den Satz aufgestellt, für Körperteile von gewisser Dicke auch immer Röhren mit einem bestimmten nur notwendigen Durchdringungsvermögen anzuwenden, da das Licht einer sehr harten Röhre, z. B. für eine Handaufnahme, zu hell sein kann, so dass man in dem Bild schliesslich fast gar keinen Kontrast zwischen Knochen und Weichteilen sieht. Und in diesem Sinne giebt es thatsächlich eine Ueberexposition, d. h. das Licht ist für die geringe Körperstärke zu durchdringend, so dass auch die Knochen zu stark durchleuchtet werden. Solche Bilder können durch die Entwicklung nicht gebessert werden. Ganz anders liegt es indessen mit der Frage, wie lange darf ich, um noch ein brauchbares Bild zu erhalten, die Belichtung einer Hand mit einer weichen für sie passenden Röhre fortsetzen. Die Antwort lautet, dass man ruhig 10—12mal länger als notwendig die Strahlen wirken lassen kann, ohne bei richtiger langsamer Entwicklung nachher ein unbrauchbares Bild zu erhalten, in diesem Sinne ist also die länger als notwendige Exposition, die Ueberexposition nicht schädlich. Diesen Unterschied müssen wir wohl vor Augen behalten.

Ueber den Kopierprozess brauchen wir nicht zu sprechen, da er so sehr einfach ist und nach jeder Vorschrift, wie sie den einzelnen Papiersorten beigegeben ist, leicht zu erlernen ist. Nur muss man sich anfangs erst daran gewöhnen, aus der Aussicht des Papiers zu sagen, wann der Kopierprozess zu unterbrechen ist. Der Neuling neigt im allgemeinen dazu, den Kopierprozess etwas zu früh abzubrechen, weil er glaubt, die Färbung des Papiers werde zu dunkel; also lieber etwas dunkler als zu hell.

Name und Normen.

Eine Fülle von Namen sind gebildet worden, um die neue Untersuchungsmethode zu kennzeichnen, um die Aufnahmen und Durchleuchtungen mit X-Strahlen kurz und treffend zu bezeichnen.

Von allen Forschern, nicht allein bei uns in Deutschland, sondern auch im Ausland, ist der Name „Röntgenstrahlen“ angenommen worden. Auch die Worte Röntgeneinrichtung, Röntgenzimmer (zum Unterschied vom Dunkelzimmer zum Einlegen, Entwickeln der Platten etc.), Röntgenröhre und vor allem der ganz allgemein gehaltene Ausdruck Röntgenverfahren dürften kaum einen Widerspruch erfahren. Ich sehe von einer eingehenden Besprechung der sonstigen Namen: Pyknographie, Aktinographie, Skiagraphie, Skotographie, Radiographie, Biographie ab und führe dieselben nur der Vollständigkeit wegen hier an; sie alle treffen den

Kern der Sache nicht. Die einzigen Ausdrücke, die in sich wirklich berechtigt sind, sind die seiner Zeit von Dr. Levy vorgeschlagenen und bereits von vielen Seiten offiziell acceptierten: Diagraphie und Diaskopie, da der Hauptunterschied zwischen den photographischen und den Röntgenbildern darin besteht, dass die ersteren Oberflächenbilder im reflektierten Lichte, die letzteren Aufnahmen im durchgehenden Lichte darstellen. Der Experimentator heisst Diagraph, die sonstigen analogen Worte: Diagramm, Diagraphieren, Diaskopieren etc., erklären sich von selbst. Trotzdem wir nun dieser Bezeichnungsweise unsere Anerkennung nicht versagen, wird es wohl kaum zu einer diesbezüglichen internationalen Vereinbarung kommen; wir glauben, dass dies noch eher mit den Ausdrücken, die sich an den Namen Röntgen anlehnen, möglich gewesen wäre. Wie man die Worte Faradisieren, faradischer Strom in Anerkennung des Entdeckers aus Faraday gebildet hat, ebenso hätte man auch die Bildungen: Röntgographie und Röntgoskopie allgemein annehmen sollen. Selbst wenn sich die Worte Diagraphie und Diaskopie wissenschaftlich einbürgern sollten, werden sie doch unserem deutschen Publikum für immer etwas Fremdes bleiben. Fragt man den Patienten: Sind Sie schon mal röntgographiert worden? so versteht er uns, auf die Frage: Sind Sie schon diagraphiert worden? würde wohl jeder einen verständnislosen fragenden Blick erhalten. Hierauf kommt es ja allerdings bei einem wissenschaftlichen Namen nicht an, sondern nur auf die fachmännische Uebereinkunft; allein wir sagen noch einmal: Die Zusammensetzungen mit dem Namen „Röntgen" müssen uns doch sympathischer sein, sie sind allgemein verständlich und treffen das Wesen der Sache vollkommen, sie sind kurz und bei einem grossen Teile der Aerzte verbreitet. Deshalb haben wir diese Ausdrücke neben gelegentlichen ganz deutschen Bezeichnungsweisen angewandt und empfehlen ihre Annahme allgemein.

Zum Schluss des technischen Teils wollen wir noch mit einigen Worten darauf eingehen, in Uebereinstimmung mit anderen namhaften Forschern gewisse Normen für das Röntgenverfahren aufzustellen. Wir haben davon bereits im Kapitel der Durchleuchtung gesprochen. Unser Standpunkt ist folgender: Wie mit jeder Untersuchungsmethode, so steht es auch mit dem Röntgenverfahren. Der eine wird, trotzdem ihm die Technik wohl bekannt ist, weniger erreichen, als der andere; dieser wird aus einer Schirmuntersuchung mehr Vorteil ziehen als jener.

Damit man in der Lage ist, sich ein genaues Urteil zu bilden über eine Aufnahme sowohl bezüglich ihrer anatomischen Verhältnisse, als auch bezüglich ihrer Entstehung, damit man also gewissermassen das fertige Resultat eines anderen auf seine Richtigkeit und Bedeu-

tung nachprüfen kann, müssen wir uns klar machen, was man eigentlich hier unter Nachprüfung versteht.

Nachprüfung heisst für uns: eine Röntgenaufnahme möglichst unter denselben Projektionsverhältnissen zu wiederholen; es müssen also folgende genaue Angaben vorliegen über:

1. Lagerung des Körperteils;
2. Stellung des Platinspiegels zum Objekt;
3. Abstand zwischen Platinspiegel und Platte.

Sind diese drei Punkte ganz genau bekannt, so kann jeder unsere Aufnahmen, wenn er dasselbe Objekt hat, wiederholen, und wir können natürlich auch selbst später von derselben Person Kontrollaufnahmen machen. Ob aber ein zweites Bild ebenso schön wird, darauf kommt es bei der Nachprüfung nicht an. Wenn man einen Gegenstand zum zweitenmal photographiert, kann man auch auf denselben Fleck treten, die Platte wird ein Abbild der ersten sein, aber in der Schönheit der Zeichnung doch abweichen. Wir meinen also, dass die Angaben über Lichtintensität, Funkenlänge und Expositionszeit im allgemeinen unnötig sind, zumal die Masse für die beiden ersten auch niemals genau sind; solche Angaben gehören nur in technische Abhandlungen, wenn wir mit denselben bezwecken, andere in unsere eigenen Herstellungsmethoden einzuführen.

II. Teil.

Die praktische Verwendung der Röntgenstrahlen in der Medizin.

Normale Verhältnisse.

Im bisherigen haben wir uns aufs genaueste orientiert über das ganze Röntgeninstrumentarium und über die Mittel und Wege, gute Aufnahmen herzustellen und die Durchleuchtung in recht vorteilhafter Weise vorzunehmen. Ausgerüstet mit diesen technischen Kenntnissen gehen wir nunmehr, wie schon in der Einleitung angedeutet, zu der praktischen Verwendung der Röntgenstrahlen in der Medizin über und beginnen zunächst mit einer kurzen Beschreibung des menschlichen Körpers, wie er sich uns auf dem Schirm, resp. der photographischen Platte darstellt. Es soll im Zusammenhang betrachtet werden:

1. Kopf und Hals,
2. Brustkorb mit Schultergelenk,
3. Bauch und Becken mit Hüftgelenk,
4. obere Extremität,
5. untere Extremität.

Wir sind, wie wir wissen, imstande, die einzelnen Körperteile von jedem Punkte aus zur Darstellung auf dem Schirm oder der photographischen Platte zu bringen, d. h., wir können z. B. von der Brust ein Bild entwerfen, indem wir das Licht hindurchschicken von vorn nach hinten, von hinten nach vorn, von rechts nach links, von links nach rechts, von rechts vorn nach links hinten und umgekehrt u. s. w. Wir wollen und können hier nicht alle diese möglichen Bilder durchsprechen, sondern werden im allgemeinen die einzelnen Körperregionen in den zwei Hauptebenen betrachten, in denen man am meisten Differenzierbares zu Gesicht bekommt.

Beginnen wir mit dem Kopf und Hals eines Erwachsenen:

Hier kommen zunächst zwei Richtungen in Betracht, um sich ein anschauliches Bild vor Augen zu führen. Einmal legt man den Kopf der Versuchsperson samt Hals seitlich an den Schirm, resp. die photographische Platte und lässt das Licht von der entgegengesetzten Seite her den Schädel durchqueren; zweitens kann man des Patienten Gesicht an die Platte andrücken oder ihn mit der Hinterfläche des Kopfes auf derselben aufliegen lassen. So wird man je nach Wunsch ein Bild in der sagittalen oder in der frontalen Ebene des Kopfes erhalten. Denken wir uns zunächst den Kopf mit der linken Seite dem fluorescierenden Schirme anliegen, während das Licht von der rechten Seite durch den Schädel hindurchtritt, so ergiebt sich folgendes Bild, das in seinen genausten Einzelheiten am deutlichsten auf der Negativplatte zu betrachten ist. Um wenigstens knöcherne Verhältnisse genau einsehen zu können, wollen wir das umstehende Röntgenbild, Fig. 14, betrachten, das von einem knöchernen Schädel in Seitenlage hergestellt ist; alle sonstigen Verhältnisse ergeben sich aus der Fig. 22 S. 112. Rings den knöchernen Schädel umgebend und am Hals breit anliegend, sieht man wie einen leichten Schatten die Weichteile sich gegen die Knochen abheben. Ueber das Schädelgewölbe zieht eine dünne Schicht, gebildet von der Haut und Galea aponeurotica. Von dem Gesichtsschädel heben sich die Weichteile der Nase, der Lippen und des Kinns sichtbar ab, am Nacken kann man aufs genaueste die Haut und Fettschicht von der dicken, derben, darunterliegenden Lage der Nackenmuskulatur und dem Ligamentum nuchae unterscheiden.

Am knöchernen Schädel, der auf dem Schirm entsprechend seiner grösseren Dichte als mächtiges, dunkles Gebiet, auf der photographischen Platte als grosse, helle Fläche imponiert, lassen sich bei eingehendem Studium manche Einzelheiten differenzieren. So sehen wir hinten unten die Protuberantia occipitalis externa vorspringen, vorn erscheint eine der Stirnhöhlen als ungefähr dreieckiger Raum, direkt unter derselben sieht man in leichtem Bogen die obere Begrenzung der Augen und Nasenhöhle nach hinten ziehen, übergehend in das Keilbein. Die Keilbeinhöhle ist gut sichtbar, vorn gegen die Nasenhöhle begrenzt von dem Knochenschatten der Vorderfläche des Keilbeins mit der Crista sphenoidalis, nach hinten in das Hinterhauptsbein endigend. Ferner fällt ins Auge der Schatten des Schläfenbeins, in seiner Mitte der helle, busennadelknopfgrosse äussere Gehörgang. Hinter dem letzteren der Processus mastoideus, der seine Hohlräume bei einer guten Aufnahme wohl erkennen lässt. Der Schuppenteil ist gleichfalls etwas lichter, nach vorn sieht man den Jochfortsatz verlaufen. Am Gesichtsschädel springen oben die Nasen-

beine hervor. Vom Oberkiefer wird ein deutliches Bild entworfen, in sich fassend den hellen, etwa viereckigen Raum der Highmorshöhle. Der Processus nasalis, der harte Gaumen, der Processus alveolaris mit seinen Zellen und Zähnen, der Uebergang in das Jochbein zeigt sich dem aufmerksamen Beobachter. Gleich deutlich liegt vor uns der Unterkiefer mit dem Foramen mentale, der Protuberantia mentalis, der Linea obliqua externa, dem Unterkieferwinkel, mit

Fig. 14.

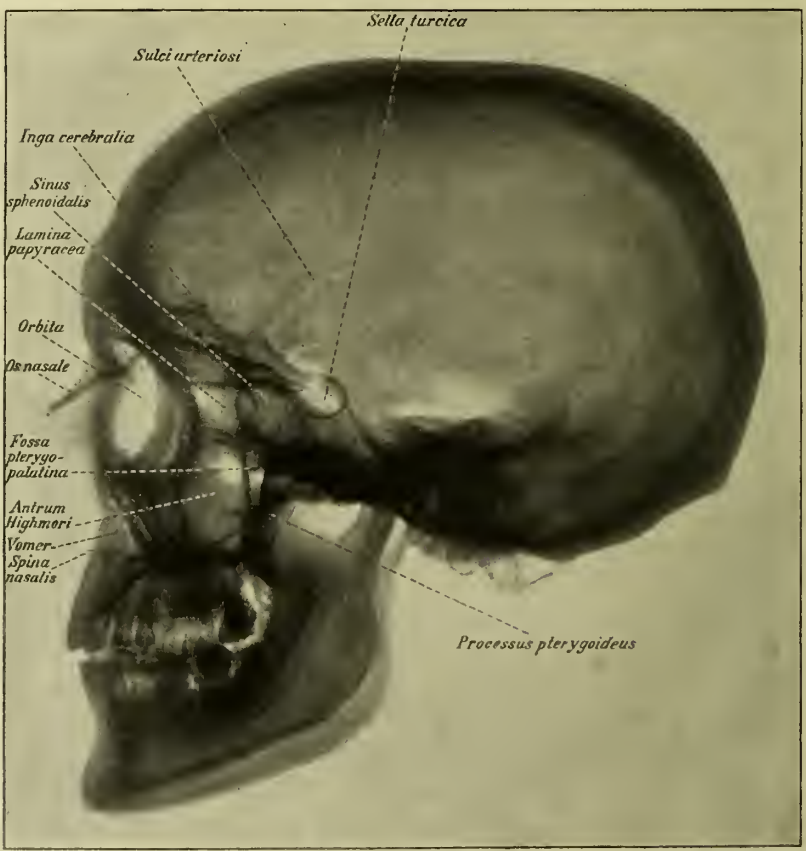

Skelettierter Schädel.

seinen Zähnen und seinen zwei Fortsätzen. Das Kiefergelenk ist dagegen nicht immer deutlich. Wie die Lippen, so erscheinen beim genauen Zusehen auf dem Schirm die Zunge, das Gaumensegel, der Rachen und der Kehldeckel. Am vorderen Hals unterscheiden wir die Haut-, Fett- und Muskelschicht, das Zungenbein und den Kehlkopf; das Zungenbein als dunklen, den Kehlkopf als helleren Schatten. An den Halswirbeln kann man den Körper, die Gelenk-, Quer- und Dornfortsätze verfolgen, ferner die Zwischenwirbellöcher. Eine wohl-

gelungene Aufnahme, wie z. B. die Fig. 22 (Kugel im Schädel), lässt selbst die Betrachtung des hinteren Bogens des Atlas zu. Vor den Wirbelkörpern zieht als kräftiger Schatten abwärts das Ligamentum longitudinale anterius, vor sich den Anfangsteil des Oesophagus als Hohlraum lassend. Auch die Luftröhre sieht man vom Kehlkopf abgehen.

Nachdem wir uns so einen Durchblick durch den Schädel in seitlicher Beleuchtung verschafft haben, legen wir nunmehr das Gesicht direkt auf die photographische Platte, die Lichtquelle befindet sich hinter dem Patienten. In diesem Falle erscheinen recht deutlich die Begrenzungen der Augenhöhlen, die Stirnhöhlen, Nasenbeine und Nasenhöhlen, sowie das knöcherne Schädeldach. Es würde zu weit führen, auch bei dieser Durchleuchtung auf alle Einzelheiten einzugehen.

Will man sich ein weiteres gutes Bild vom Hals verschaffen, lässt man das Licht von vorn kommen, indem man die Platte an die hintere Fläche desselben anlegt. Neben den beiderseitigen Weichteilmassen präsentieren sich die Wirbelkörper recht gut. In der Mitte zwischen je zwei Wirbelkörpern sieht man die Schatten der Dornfortsätze, seitlich gehen die Querfortsätze ab.

Beim Schädel des Neugeborenen, der die anatomischen Verhältnisse ganz ausserordentlich schön wiedergiebt, ist die Einsicht in das Felsenbein und das Innere des Ohres sehr deutlich. Kann man doch sogar die Bogengänge und die Schnecke gut zur bildlichen Darstellung bringen. Ueber die normalen Verknöcherungsverhältnisse wird in dem Abschnitt für Anatomie und Physiologie des näheren berichtet werden.

Wir kommen jetzt zur Betrachtung des menschlichen Rumpfes und zwar beginnen wir mit den bildlichen Verhältnissen der Brust und des Schultergelenks. Wie beim Schädel die seitliche Durchleuchtung die Hauptrolle spielte, so hier entsprechend den anatomischen Verhältnissen die Durchleuchtung und Röntgographie in sagittaler Richtung. Die Betrachtung der Brustorgane von rechts nach links ist im allgemeinen von geringerer Bedeutung und kommt nur in Betracht, wenn sich der Beschauer orientieren will über die Herzverhältnisse in der Ausdehnung von vorn nach hinten. Je nachdem es uns darauf ankommt, die der vorderen oder hinteren Brustwand angehörenden oder naheliegenden Teile zu sehen, werden wir einmal das Licht von der Rückenseite herschicken, das andere Mal von vorn und dementsprechend die Brustseite oder die hintere Fläche des Thorax dem Schirm und der photographischen Platte anlegen.

Beim Schultergelenk bekommen wir im allgemeinen das schönste anatomische Bild, wenn wir das Licht von vorn wirken lassen. Wir sehen dann besonders auf dem Röntgogramm das komplizierte In-

einandergreifen der knöchernen Schultergürtelteile mit plastischer Deutlichkeit. Zu oberst verläuft quer über die Brust das Schlüsselbein, leicht S-förmig gebogen. An der Grenze des mittleren und äusseren Drittels springt eine Verdickung nach oben und unten vor, entsprechend dem Ansatz des Ligamentum acromio- und coraco-claviculare (Processus cleido-coracoideus). In seiner ganzen Ausdehnung lässt sich das Schulterblatt übersehen, wie es die Rückenhälfte oben aussen dreieckig deckt. Fast parallel mit der Clavicula läuft die Spina scapulae lateral in das Acromion endigend, zwischen diesem und dem Schlüsselbein entsteht meist ein ziemlich breiter Gelenkspalt. Oben, halb verdeckt durch den Schatten der Spina scapulae verläuft flach konkav die Gelenkfläche, an die sich der Humerus anlegt. Medianwärts hiervon sehen wir zwischen Clavicula und Spina den dunklen Schatten des Processus coracoideus. Entsprechend seiner grösseren Dicke ist das Bild des Schulterblattes lateral dunkler, sich nach unten und medianwärts allmählich aufhellend. Vom Oberarmbein legt sich der Gelenkkopf in die Cavitas glenoidea, zwischen sich und ihr einen gleichmässig schmalen, aber deutlichen Spalt in Gestalt eines helleren Schattens lassend. Der anatomische Hals zeichnet sich in seinem geschlängelten Verlauf, das Tuberculum minus und majus lassen sich differenzieren.

Die Durchleuchtung des Brustkorbs ist besonders interessant, weil man hierbei die in so verschiedenartiger Bewegung begriffenen Teile gleichzeitig auf dem fluorescierenden Schirm in Augenschein nehmen kann. Liegt der Rücken des Patienten dem Beschauer zugewandt, resp. auf der photographischen Platte, bekommen wir ein ausgezeichnetes Bild der Brustwirbelsäule und der hinteren Rippenpartien. Wie an der Halswirbelsäule können wir auch hier die einzelnen Wirbel mit ihren Fortsätzen und Zwischenwirbelscheiben unterscheiden. Wir sehen besonders gut auf der rechten Seite des Patienten die Rippen von den Wirbelkörpern entspringen mit ihrem Capitulum, Collum und Tuberculum. Die Rippen ziehen in leichtem Bogen zur Seite und nach unten, während der diffuse, eben sichtbare Schatten des vorderen Rippenteils das Brustbild in umgekehrter Richtung durchquert.

Durchstrahlen wir dagegen den Patienten von der Rückenseite her, ergiebt sich ein klareres Bild der vorderen Rippenabschnitte und des der vorderen Brustwand nahe gelegenen Herzens. Von der Wirbelsäule wird infolge der vorliegenden grossen Gefässe, des Herzens und des Brustbeins, und besonders wegen seiner grossen Entfernung durch den ganzen Thorax ein weniger deutliches Bild entworfen. Die Lungen präsentieren sich als durchsichtigere Partien und lassen sich bis zu ihren Spitzen hinauf verfolgen. Auf der

rechten Seite reicht das Lungenbild nach unten bis hinab zum Zwerchfell, mit einem helleren Bezirke an dasselbe angrenzend. Besonders licht erscheinen noch die mittleren Lungenpartien. Auf der linken Seite ist der mittlere untere Teil der Lunge von dem Herzschatten verdeckt, doch kann man auch hier die Lunge gegen das Zwerchfell besonders seitlich, aber auch unterhalb des Herzschattens genau abgrenzen. Bei jeder Inspiration dehnt sich der Brustkorb nach allen Seiten aus, die einzelnen Rippen entfernen sich voneinander, das Zwerchfell mit seinen beiderseitigen Kuppeln flacht sich entsprechend ab. Wie schon erwähnt, bekommen wir vom Herzen das beste Schattenbild, wenn wir die Versuchsperson von vorn betrachten, da ja das Herz der vorderen Brustwand viermal näher liegt als der hinteren. Die Herzfigur erscheint etwa dreieckig, dem Zwerchfell breit aufliegend, sich nach oben und der Mitte zu in leicht konvexen Bogen verjüngend. Rechts sieht man den Herzschatten die Parasternallinie ein wenig überragen. Wie äusserst genaue photographische Bilder vom Herzen hergestellt werden können, berichtet Rosenfeld-Breslau, der das linke und das rechte Herzohr, den linken und den rechten Vorhof unterscheiden konnte. Einmal hat er sogar die Furche klar erkennbar röntgographiert, welche bei einigen Herzen nahe der Spitze von hinten oben nach vorn unten zieht. Während wir auf der photographischen Platte die Randpartien des Herzens infolge seiner fortwährenden Bewegung mehr verwachsen bekommen, erhalten wir auf dem Schirme ein schärfer abgegrenztes Bild desselben. Wir können hier die einzelnen Kontraktionen in ihrer Grösse und Ausdehnung, ihrer Regelmässigkeit und Exaktheit beobachten und miteinander vergleichen. Es ist uns, da wir den Brustraum in seiner Querrichtung durchblicken können, nicht allein die Möglichkeit gegeben, die Exkursionen des Herzens in der frontalen Ebene zu unserem Studium zu machen, sondern auch in der Richtung von vorn nach hinten und bei mehr diagonaler Durchleuchtung des Körpers in allen möglichen Mittelstellungen. Die Ergebnisse dieser Forschung, die natürlich an den Beobachter sehr grosse Anforderungen in der Erkennung und Deutung der Schirmbilder stellt, wird in dem Kapitel über Anatomie und Physiologie des näheren besprochen werden.

Während in der ersten Zeit die Röntgographie des Bauches, Beckens und der Hüftgelenke wegen der wenig intensiven Lichtverhältnisse nicht möglich war, sind wir im Laufe der Zeit so weit gekommen, nicht allein von Kindern und dünneren Personen, sondern auch von Erwachsenen und Wohlbeleibten gute und brauchbare Bilder herzustellen, wenigstens soweit es sich um die knöchernen Bestandteile dieser Regionen handelt. Die Darstellung der inneren Teile lässt noch immer viel zu wünschen übrig. Dem Zwerchfell auf der rechten

Seite anliegend sehen wir den ausgebreiteten Schatten der Leber. Wenn dieselbe auch in einer Reihe von Fällen nach unten zu nicht scharf abzugrenzen ist, können wir in anderen Fällen wiederum die untere Grenze besonders bei dünneren Personen und Aufnahmen, die in Bauchlage des Patienten hergestellt sind, ganz gut erkennen. Auf der linken Seite des Abdomens sieht man bei wohlgelungenen Aufnahmen die Milz, doch lässt sich dieselbe nicht immer gegen die sonstigen Eingeweide differenzieren. Je nach der Lage im Bauch und der Röhrenstellung erscheint das Bild der Milz ausgedehnter, oder aber, wie wir es auch häufig finden bei Kinderaufnahmen, als ein nach aussen konvexes, mondsichelförmiges. Zwischen der Milz und der Leber verläuft ganz selten auf dem Röntgogramm ein schmaler strangartiger Schatten, der als Pankreas anzusehen ist, oberhalb desselben reicht bei den meisten Aufnahmen bis neben das Herz eine hellere Partie, die einem Teil des Magens entspricht. Auch auf dem Schirmbild sieht man meistenteils diesen helleren Bezirk, bald grösser, bald kleiner von verschiedenster Form, jedoch kommt es auch vor, dass man nichts von demselben entdecken kann, obwohl das Licht von hinten und von vorn durchs Abdomen geschickt und die Stellung der Röhre selbst verschiedentlich gewechselt wird.

Von den Nieren auf dem Fluorescenzschirm etwas zu entdecken, wie es von einigen Seiten berichtet wird, ist uns trotz ausgezeichnet intensivem und dabei gut differenzierendem Lichte niemals gelungen. Dagegen haben wir recht schöne röntgographische Darstellungen derselben erhalten, besonders bei Rückenlage der Person. Von der rechten Niere sehen wir meist nur das untere Drittel resp. die untere Hälfte. Wir können dieselbe am besten abbilden, wenn wir das Licht schräg unter der Leber, die ja den oberen Teil derselben bedeckt, hindurchwirken lassen, indem wir die Röhre senkrecht über den oberen Beckenpartien in nicht so hoher Entfernung einstellen. Die linke Niere sieht man dagegen (vergl. das Bild einer kongenitalen linksseitigen Hüftgelenksverrenkung S. 164) häufig sehr deutlich in ihrer ganzen Grösse. Doch spielt natürlich auch hier, wie bei allen Bauchaufnahmen, die Dicke des Individuums eine grosse Rolle.

Während man beim Neugeborenen die Leber in ihrer ganzen Grösse und Ausdehnung sehr gut überblicken kann, fehlen im allgemeinen die Schatten der Milz und der Nieren; hingegen lässt sich auch der Darm in seinen Schlingungen aufs schönste erkennen, wie aus nebenstehender Fig. 15 hervorgeht.

Vom Darm des Erwachsenen ist bis auf das Colon ascendens und descendens meist recht wenig zu unterscheiden. Tiefere Schatten, die hier beobachtet werden, rühren von den verschiedenen Füllungszuständen des Darmes, Kotballen etc. her. Mitten durch das Ab-

domen hindurch zieht auf dem Röntgogramm die Wirbelsäule. Das Bild derselben gelingt heute fast immer ganz gut, und es lassen sich ihre einzelnen Teile selbst bei mittelstarken Erwachsenen recht deutlich

Fig. 15.

Foetus (9. Monat).

Ich sehe davon ab, das Skelett in allen seinen Teilen genauer zu beschreiben, da sich die Verhältnisse desselben aus dem Bild selbst ergeben. Hervorheben möchte ich nur die Uebersichtlichkeit in den Knochenteilen des Gesichtsschädels, ferner die klare Zeichnung des Felsenbeins; Stirnhöhlen fehlen. Entsprechend der grossen und kleinen Fontanelle sieht man Einbuchtungen am Schädeldach. Ausserordentlich klar sind die Schatten des Herzens und der Leber. Im Abdomen kann man ferner den hellen Fleck des Magens, das aufsteigende, querverlaufende und absteigende Colon unterscheiden. Der Schultergürtel, die Wirbelsäule vom Atlas bis zum runden Knochenkern des 5. Wirbelkörpers vom Kreuzbein, das Becken mit dem Os ilei, dem Os ischii senkrecht nach unten verlaufend und dem Knochenkern des Os pubis, das schräg nach innen vom oberen Rande des Os ischii abgeht. In der Fusswurzel sehen wir beiderseits nur einen ziemlich grossen, runden Knochenkern, welcher dem Fersenbein gemäss seiner anatomischen Lage angehört. Alle knorpligen Gelenkteile haben so gut wie keinen Schatten geworfen.

unterscheiden. Durch den Schatten der Leber, noch schöner auf der linken Seite kommen regelmässig die unteren drei bis vier Rippen zur Darstellung. Vom 12. Brustwirbel zieht als spitzwinkliges Dreieck nach abwärts der Musculus psoas, zwischen seinem oberen seitlichen Rande und den Nieren einen schmalen Durchblick gestattend.

Vom knöchernen Becken kann man so gut wie alle Teile übersehen. In der Mitte liegt das Kreuzbein, es zeigt die Foramina sacralia und die einzelnen untereinander verwachsenen Wirbel durch hellere Streifen getrennt. Die Massae laterales fallen zusammen mit den

Fig. 16.

Skelettiertes Becken.

medialen Teilen des Darmbeins, in der Mitte kann man mitunter den Canalis sacralis unterscheiden, zu beiden Seiten begrenzt von den tieferen Schatten der Cristae sacrales, die nach unten als Cornua sacralia endigen; auch das Steissbein fehlt nicht als Abschluss. Wir überblicken die Darmbeinschaufeln mit der Spina anterior superior und inferior, mit den beiden Spinae posteriores, die Symphysis sacroiliaca, das Os ischii und Os pubis; ferner die Bandmassen, welche das Kreuzbein bekleiden, die Ligamenta spinoso-sacra und tuberoso-sacra, wie sie das Foramen ischiadicum majus und minus bilden; das Foramen obturatum, die Symphysis ossium pubis, welche, je nach dem Alterszustande, einen mehr oder minder breiten Spalt aufweist. Doch

können wir nicht allein die Knochen an und für sich sehen, sondern wir bekommen bei genügender Uebung in der Deutung der Bilder einen Einblick in die Stellung der Darmbeinschaufeln, in die jeweilige Neigung des Beckens und in die Grösse des Kleinbeckeneingangs. Nur müssen wir darauf achten, bei allen Aufnahmen die Person möglichst gleich zu lagern und das Licht immer aus derselben Entfernung und von derselben Stelle her wirken zu lassen. Sehr wichtig bei den Beckenaufnahmen ist für uns das Bild der Hüftgelenksverhältnisse. Wir haben vor uns die tiefe Aushöhlung der Pfanne, in dunkler Schattierung präsentiert sich der obere Pfannenrand. An der Stelle, wo Darmbein und Sitzbein im Pfannengebiet zusammenstossen, erhalten wir einen, von aussen unten ein wenig nach innen oben fast wagerecht verlaufenden Spalt, der von der Durchstrahlung des y-Knorpels resp. seines einstigen Sitzes herrührt. Der Schenkelkopf liegt ziemlich tief in der Pfanne, zwischen sich und dem Acetabulum einen halbkreisförmigen mehr durchsichtigen Raum lassend. Derselbe entsteht infolge der geringeren Schattenbildung von seiten der knorpeligen Hüftgelenksteile. Auch der Schenkelhals, seine Länge, seine Stellung zum Femurschaft, der Trochanter major und minor und die Knochenleiste zwischen den beiden kommen klar zur Erscheinung. Selbst die Knochenstruktur konnte, allerdings in ganz vereinzelten besonders gut gelungenen Bildern, an der Darmbeinschaufel gesehen werden.

Nachdem wir im bisherigen das Röntgenbild des Schädels und des Rumpfes mit Schulter- und Hüftgelenk beschrieben haben, gehen wir zur Betrachtung der Extremitäten über; wir beginnen mit der oberen. Es interessieren uns hier in der Hauptsache, wie beim Schädel, die knöchernen Bestandteile, wenn wir auch von den Weichteilen die Fett- und Hautschicht von der Muskelschicht gut unterscheiden können. Noch in höherem Grade als bei den Durchleuchtungen des Rumpfes ist hier ein schneller Durchblick in allen nur denkbaren Richtungen möglich, so dass wir die ganze Oberfläche des Knochens von allen Seiten gewissermassen mit dem Auge absuchen können. Das proximale Ende des Humerus mit dem Tuberculum majus und minus, mit dem Collum anatomicum und dem Caput humeri haben wir bei der Beschreibung des Schultergelenks bereits besprochen. Am Schaft des Oberarmbeins ist nichts weiter zu bemerken, als dass wir bei gut durchgearbeiteten Bildern und auch auf dem Schirm, wie bei allen Röhrenknochen, die kompakte Substanz recht gut gegen den Markraum abgrenzen können. Der Markraum erscheint annähernd so breit, als die Kompakta zu beiden Seiten, nach oben hin kann man denselben bis etwa handbreit unterhalb des Humeruskopfes verfolgen, distalwärts bis fingerbreit oberhalb der Fossa olecrani, mit anderen Worten, fast seiner ganzen anatomischen Ausdehnung entsprechend.

Das Ellenbogengelenk zeichnet sich besonders instruktiv, wenn man den Oberarm mit seiner inneren Fläche und den Vorderarm in pronierter Stellung lagert. Wir sehen die leichte Abbiegung des Gelenkteils am Oberarmbein nach vorn, die Fossa olecrani und oberhalb derselben die leichte Verdickung der hinteren kompakten Substanz. Capitulum und Trochlea humeri fallen annähernd in einen kreisförmigen Schatten; die vordere Hälfte dieses Schattenkreises springt unterhalb der Fossa coronoidea gegen den Humerus vor. Das Olecranon, der Processus coronoideus und die Incisura semilunaris der Ulna, desgleichen das Capitulum radii und die Tuberositas desselben liegen deutlich vor uns; ebenso auch der Gelenkspalt fast in seiner ganzen Länge.

Wenn das Ellenbogengelenk bei supiniertem Vorderarm samt dem Oberarm der Platte aufliegt, können wir die beiden Epicondyli, das Capitulum und die Trochlea humeri erkennen. Durch die dünne Humeruspartie, entsprechend den beiden sich deckenden Fossae, schimmert der leichte Schatten des Olecranon hindurch. Auch inmitten der Ulna und des Radius läuft der Markraum als hellere schmale Zone, besonders licht erscheint oft die Spongiosa des Olecranons in ihrem Uebergange in die Markhöhle.

Das Handgelenk zeigt alle seine Einzelheiten, den Processus styloideus radii und ulnae, die acht Handwurzelknochen, die Metacarpalknochen und die verschiedenartigen zahlreichen Gelenkspalten zwischen denselben. Zu bemerken ist, dass die Schatten des Os triquetrum und pisiforme fast vollkommen übereinander fallen, dass die Schatten des Multangulum majus und minus sich etwa zur Hälfte decken. Ein kleiner ovaler Schatten in dem des Hakenbeins rührt von dem Hamulus desselben her. Die Metakarpalköpfchen weisen regelmässig bei den Handaufnahmen in ihrer Mitte eine hellere Partie auf. Am Metacarpophalangealgelenk des Daumens liegen ein oder mehrere Sesambeine. Die Phalangen der Finger, ihr innerer Bau und ihre Gelenkverbindungen geben vom ganzen Körper das beste und am leichtesten herzustellende Bild. An den Fingerspitzen prägt sich die Tuberositas unguicularis, desgleichen das Bild der Fingernägel ab.

Die untere Extremität steht bezüglich der Klarheit der Bilder trotz ihrer dickeren Weichteile nicht im geringsten der des Armes nach. Der Femurschaft lässt sich in allen Ebenen betrachten. Das Kniegelenk giebt ganz vorzügliche Bilder. Bei seitlicher Durchleuchtung, wenn z. B. die äussere Seite des Kniegelenks auf die Platte oder an den Schirm gelagert ist, sehen wir zunächst den Condylus lateralis und ihn gleichmässig umgebend den etwas helleren Schatten des Condylus medialis, der grösser und lichter erscheint, da er der

Platte nicht so nahe anliegt. Die Patella schwebt in gestreckter Stellung einer dunkler markierten Partie des Femurgelenkteiles, der Facies patellaris gegenüber. Die Tibia legt sich mit ihrer Eminentia intercondyloidea zwischen die Condylen des Femur, so dass ein zusammenhängender Gelenkspalt fehlt, derselbe aber immerhin durch die beiden keilförmigen hellen Einschnitte aufs genaueste gekennzeichnet ist. Auch die Menisci sind mitunter zu sehen. Am proximalen Ende der Tibia wirft normalerweise der vordere Winkel bis

Fig. 17.

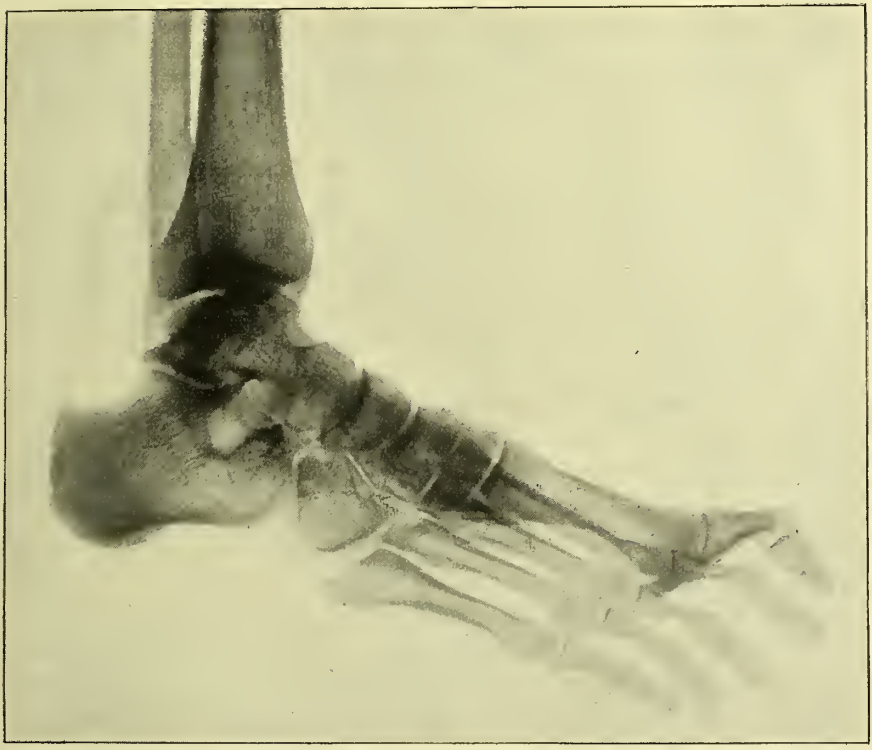

Skelettierter Fuss.

zur Tuberositas und der hintere obere Winkel einen helleren Schatten. Das Fibulaköpfchen ist durch die Tibia hindurch zu erkennen, desgleichen der Quadriceps und das Ligamentum patellae proprium.

In der Durchsicht von vorn nach hinten erblicken wir die beiden Condylen des Femur und der Tibia, die Tubercula intercondyloidea, als dunkler Schatten liegt die Kniescheibe vor dem unteren Femurende ein wenig mehr nach der lateralen Seite zu. An die Tibia legt sich die Fibula an, die beide bis zum Fussgelenk hin durch einen unten schmaler werdenden Spalt getrennt sind. Auch bei der Ansicht von der Seite, besonders wenn der Unterschenkel mit seiner

Aussenseite die Platte berührt, sieht man das Schienbein und Wadenbein nebeneinander verlaufen.

Um vom Fussgelenk und Mittelfuss gleichzeitig ein anschauliches Bild zu erhalten, betrachtet man denselben am besten von der Fusssohle aus, während der Fussrücken und der äussere Knöchel am Schirme ruhen. An der Tibia unterscheiden wir mehr nach vorn den Malleolus internus, nach hinten den Winkel, in dessen Incisur die Fibula liegt. Unterhalb der Tibia durch einen nach hinten breiter werdenden Gelenkspalt getrennt, erhalten wir den Talus in seitlicher Ansicht mit seiner hinteren Apophyse, an diesen schliesst sich nach hinten und unten der Calcaneus an. Zwischen beiden sehen wir hinten oben den Gelenkspalt, weiter nach vorn unten das deutlich ausgeprägte Bild des Sinus tarsi. Der Malleolus lateralis fibulae blickt durch Tibia, Talus und Calcaneus deutlich hindurch. Auch das Kahnbein und Würfelbein sind zu differenzieren, während die Keilbeine, sich gegenseitig deckend, mehr oder weniger als ein Knochen imponieren. Die Mittelfussknochen kommen nebeneinander zu liegen.

Bei der Betrachtung des Fussgelenks von vorn nach hinten erkennen wir das untere Tibiaende mit dem inneren Knöchel und das untere Fibulaende mit dem äusseren Knöchel, zwischen beiden der obere Gelenkteil des Sprungbeins. Setzen wir den Fuss mit der Sohle auf die Platte, so bekommen wir ein gutes Bild der Phalangen, der Mittelfuss- und der Fusswurzelknochen, ausser Talus und Calcaneus. Fast regelmässig können wir am Köpfchen des ersten Metatarsalknochens ein oder mehrere Sesambeine konstatieren. Auch die Verhältnisse der inneren Architektur sind besonders schön am Talus und Calcaneus ausgeprägt. Wie bei den Phalangen, so konnte man auch hier manchmal meinen, Medianschnitte der Knochen vor sich zu haben.

Damit haben wir das Röntgenbild der verschiedenen Körperregionen in grossen Zügen beschrieben. Auf die allerfeinsten Details einzugehen, würde zu weit führen. Derjenige, der sich mit Röntgenstrahlen des näheren befasst hat, wird vielleicht manches vermissen, für andere, die noch neuere Jünger dieser Wissenschaft sind, wird das Gesagte als Wegweiser vollkommen ausreichen.

Anatomie und Physiologie.

Wir haben bereits angedeutet, dass zunächst die Anatomie und Physiologie durch die Röntgenstrahlen eine Bereicherung ihrer Untersuchungsmethoden erfahren haben. Sowohl der Schirm als das Röntgogramm sind geeignet, uns in manchen Beziehungen überraschende Bilder zu liefern, ja in gewisser Hinsicht ganz Neues zu zeigen. Erstens

ist der Anatom und Physiologe in den Stand gesetzt, am lebenden Menschen und Tier die Verhältnisse des Skeletts zu studieren. Die Gelenke und ihr interessanter Mechanismus können am Schirme aufs genauste in Ruhe und Bewegungen, in allen erdenklichen Stellungen beobachtet werden. Nur das Hüftgelenk widersteht der genauen Durchsicht. Besonders schön und interessant ist der Einblick in die Bewegungen des Fussgelenkes, des Kniees, Ellenbogens und Handgelenkes. Die Verhältnisse der Patella zum Kniegelenk, wie sich der Radius bei der Ueberstreckung im Ellenbogengelenk vom Humerus entfernt und ein breiter Spalt zum Vorschein kommt, die Verschiebungen in den beiden Reihen der Handwurzelknochen bei Ad- und Abduktion der Hand, und viele ähnliche Beobachtungen fordern jedenfalls zum genaueren Studium auf und eignen sich sehr gut zu Unterrichts- und Demonstrationszwecken. Aber nicht allein grob anatomisch-physiologische, auch feinere innere histologische Vorgänge und solche, die entwicklungsgeschichtlich von Bedeutung sind, lassen sich durch die Röntgenstrahlen ausgezeichnet zur Anschauung bringen. Bereits am Lebenden kann man besonders bei Aufnahmen dünner Partien, wie Hand, Fuss, Knie, Arm im wahrsten Sinne des Wortes in die Knochen hineinschauen. Man sieht bei wohlgefertigten photographischen Aufnahmen die genaue Zeichnung der Spongiosa, das feine innere Maschenwerk der Knochen. Die Epiphysenlinien, die Gelenkknorpel sind deutlich in ihrem Uebergang zu den Knochen und in ihrer Facettierung zu erkennen. Auch die Wandungen der Röhrenknochen sind genau von dem Markraum zu differenzieren.

Ferner ist es gelungen, von Knochen, die der Leiche entnommen sind, vermittelst des Röntgenverfahrens Bilder von der inneren Architektur herzustellen, die an Feinheit und Genauigkeit der Bälkchenzeichnung, des Uebergangs der Spongiosa in die Kompakta etc. nichts zu wünschen übrig lassen. Die Methode ist folgende:

Man entnimmt der Leiche den Knochen, säubert ihn mit Messer und Schere von seinen Weichteilanhängseln und sägt ihn dann je nach der Fertigkeit, die man hat, mit einer gewöhnlichen Handsäge in Scheiben von der Stärke eines halben bis eines Centimeters. Diese Scheiben bringt man unter den Wasserstrahl, um das etwa gequetschte Mark und die kleinen beim Sägen zertrümmerten Spongiosabälkchen oberflächlich abzuspülen. An den Stellen, wo in den Röhrenknochen nur Mark sitzt, soll der Wasserstrahl nicht angewandt werden, um die an den Uebergangsstellen vereinzelt ziehenden Bälkchen nicht samt dem Mark herauszuspülen.

Dann werden die Knochenscheiben auf die in schwarzes Papier gehüllte photographische Platte gelegt und nunmehr den Röntgenstrahlen ausgesetzt.

Man soll dabei erstlich eine Röhre nehmen, bei der der Brennpunkt klein ist und unbeweglich fest steht.

Ferner soll man den Abstand zwischen Platte und Röhre recht weit nehmen, um möglichst unverzerrte Bilder zu bekommen, jedenfalls nicht unter 60 cm.

Allzu intensiv braucht das Licht für diese Art Aufnahmen nicht zu sein, man kann in vollkommener Ruhe 1½—2 Minuten exponieren.

Handelt es sich nun z. B. um eine Wirbelsäule, die sowohl eine Verbiegung nach der Seite, als auch nach hinten aufweist, und hat man sich eine der Mitte entsprechende sagittale Scheibe aus der ganzen Wirbelsäule herausgesägt, so würde das Präparat beim nunmehrigen Auflegen auf die photographische Platte nicht platt, sondern entsprechend seiner seitlichen Verbiegung an einer Stelle hohl liegen; da hilft man sich leicht, indem man mit einem Fädchen oder Bindezügel die Knochenscheiben auf die Platte an den betreffenden Stellen aufbindet und dadurch andrückt.

Ferner kann man sich natürlich ganze Serienschnitte von den verschiedenen Knochen herstellen und dieselben, wenn man nur den Röhrenabstand weit genug nimmt, auf eine einzige Platte plazieren und gleichzeitig röntgographieren.

Sollen die Bilder den Bau der Knochenspongiosa nicht ganz genau, sondern mehr im allgemeinen wiedergeben, oder gestattet die Seltenheit und Schönheit eines Präparates das scheibenweise Zersägen desselben nicht, so kann man entweder den Knochen mitten durchsägen und dann röntgographieren, oder aber selbst vom unaufgesägten bekommt man, wenn man denselben nur anatomisch richtig auf der Platte mittelst eines Wattepolsters lagert, ganz gute Strukturbilder, wie ja auch jeder von seinen Röntgenaufnahmen am Lebenden weiss.

Es muss besonders hervorgehoben werden, dass die ganze Methode eine sehr schnelle ist; von der Entnahme des Knochens aus der Leiche bis zur Fertigstellung der photographischen Platte, darf keine Stunde vergehen. Für die Güte der Bilder sprechen die beigefügten Fig. 18 und 19.

Auch der pathologische Anatom findet dabei seine Rechnung, denn Bilder von rhachitischen und luetischen Knochen sind so charakteristisch und bezeichnend, dass sie für sich selbst sprechen. Ist es doch sogar möglich, nunmehr die physikalischen Veränderungen im Aufbau der Knochenspongiosa photographisch zu fixieren, wenn die Knochen unter andere statische Verhältnisse gebracht werden, wie wir das besonders schön gesehen haben bei Genu valgum vor und nach dem Redressement und noch besser am Calcaneus bei einem redressierten Klumpfuss.

Ferner ist es mit Hilfe der Röntgenstrahlen ein leichtes, sich über die normalen und die pathologischen Ossifikationsverhältnisse der verschiedensten Körperregionen zu orientieren. So sind Arbeiten

Fig. 18.

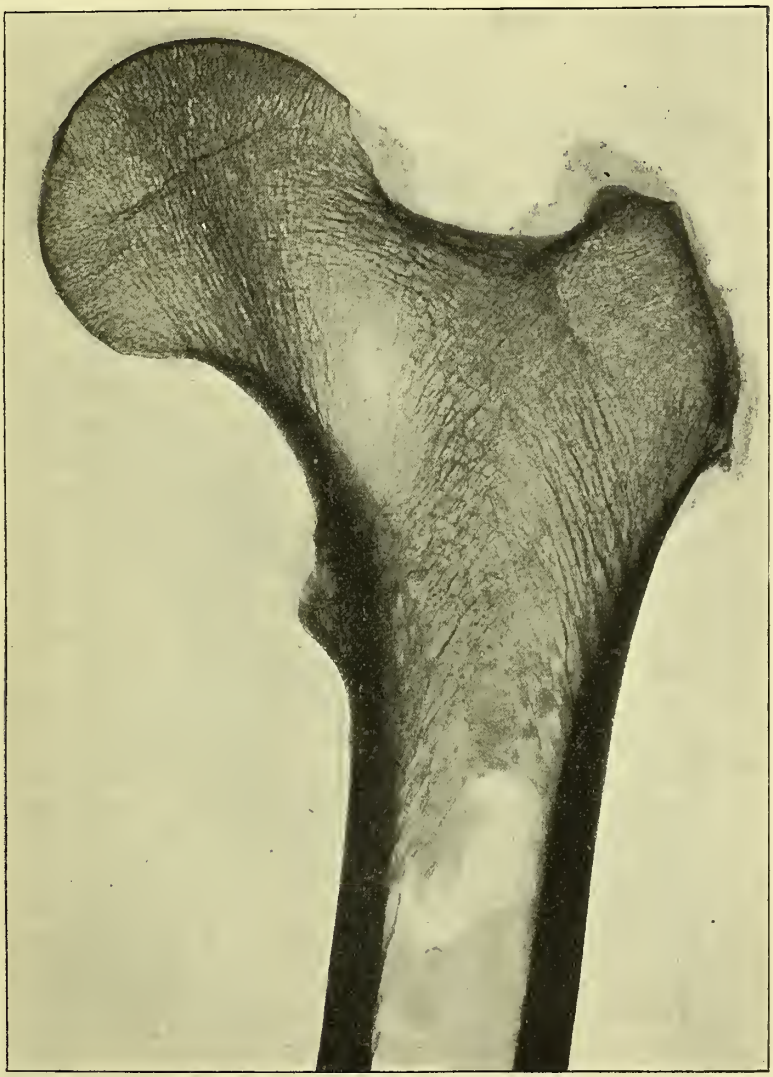

Knochenstrukturbild.

Der Knochenschnitt stammt aus der Mitte des oberen Femurendes eines 50jährigen Mannes und entspricht fast genau der Mitte des Knochens. Ausserordentlich klar ist die Zeichnung der Knochenspongiosa; der Verlauf der verschiedenen Bälkchensysteme kann gut studiert werden; die Epiphysenlinie des Kopfes ist wohl erhalten. Bei genauer Betrachtung löst sich die kompakte Substanz in einzelne Bälkchen auf, was besonders am Uebergang der Kompakta in die Spongiosa in die Augen springt. Auch der knorplige Ueberzug des Kopfes tritt als lichterer Schatten hervor.

gebracht worden über die Ossifikation der menschlichen Handwurzel und des Fusses; genauere Studien sind angestellt worden von Scheier

über die Verknöcherung der Kehlkopfknorpel und ist nachgewiesen worden, dass die Verknöcherung entgegen früheren Ansichten ein normaler Prozess ist, der etwa „um die Zeit, wo die übrigen Skelettteile ihr Wachstum abschliessen, seinen Anfang nimmt“. Auch der Weg, den die Verknöcherung am Kehlkopf nimmt, ist bildlich dargestellt

Fig. 19.

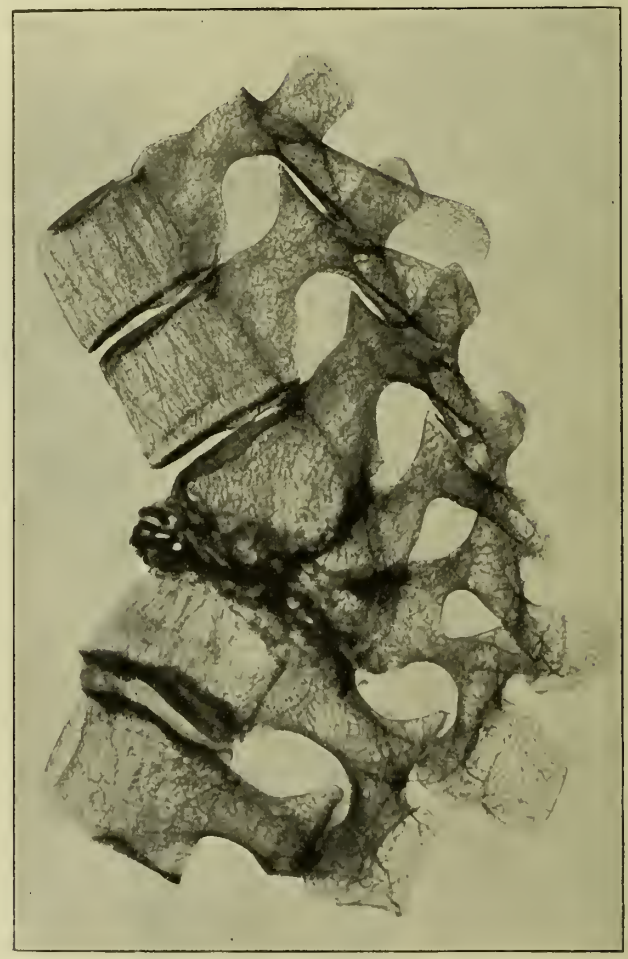

Spondylitis tuberculosa.

Das Bild stammt von einem Präparate. An dem tuberkulösen Prozess sind fünf Wirbelkörper beteiligt gewesen. Drei Wirbelkörper sind vollkommen eingeschmolzen; ihre Residuen und die der beiden Nachbarwirbel haben infolge des eingetretenen Verknöcherungsprozesses einen starken Schatten geworfen. Auch die sonstigen architektonischen Verhältnisse des Innern der Wirbel sind gut gezeichnet. Zwecks Aufnahme war das Präparat durch einen sagittalen Schnitt in der Mittellinie getrennt.

worden, ebenso ist für die Handwurzel die Reihenfolge, in der die verschiedenen Knochenkerne zu erscheinen pflegen, in unwiderleglicher Weise durch genaue Beobachtungen und Bilder festgestellt worden; die Untersuchungen der Anatomen wurden hierdurch teilweise bestätigt,

teilweise ergänzt oder verbessert. Auch hier muss wieder die Einfachheit des ganzen Verfahrens hervorgehoben werden und auch der von Stabsarzt Behrendsen mit Recht am Schlusse seiner Abhandlung betonte Vorteil, dass es auf die Weise möglich ist, „ohne besondere Schwierigkeiten zu einem umfangreichen und beweiskräftigen Material zu gelangen“. Uebrigens ist die erste eingehende Veröffentlichung über diese interessanten Prozesse schon 1¼ Jahr früher im ärztlichen Verein zu München gebracht worden von Ranke. Derselbe ist ungefähr zu den gleichen Resultaten gekommen und macht darauf aufmerksam, dass uns durch die vermittelst des Röntgenverfahrens ermöglichte Aufklärung der Ossifikationsverhältnisse am lebenden Menschen ein Mittel in die Hand gegeben sei, das Alter eines Menschen annähernd zu bestimmen, was gewiss gerichtsärztlich und auch sonst manchmal von grossem Interesse sein kann.

Um die Blutgefässe in anschaulicher Weise an Leichenteilen zur Darstellung zu bringen, sind eine Reihe von Versuchen bekannt gegeben worden. Teilweise sind nur die arteriellen Gefässe durch für Röntgenstrahlen schwer durchlässige Injektionsmassen in ausgezeichneter Weise bis in ihre feinsten Verästelungen dargestellt worden, von einer Seite ist auch der gelungene Versuch gemacht, durch zweierlei Material, von dem das eine mehr durchlässig war, aber immer noch sich genügend gegen die Weichteile und Knochen abhob, eine Differenzierung von Venen und Arterien an einem Präparat zu zeigen. Als besonders schön und gelungen sind die Bilder von Opitz-Hamburg zu verzeichnen. Er hat die offizinelle graue Salbe verwandt, die 33⅓ % Hydragyrum enthält. Schon in dieser Konzentration hat sie die Eigenschaft, für Röntgenstrahlen schwer durchlässig zu sein, sich bis in die feineren Gefässe zu verteilen und in ihnen haften zu bleiben. Opitz hebt die Billigkeit und das leichte Arbeiten mit der grauen Salbe im Vergleich zu anderen Injektionsmassen als besondere Vorzüge hervor. Der Leichenteil, die Injektionsmasse und Spritze werden in heissem Wasser durchwärmt und die Injektion von einem Hauptgefässe aus derart vorgenommen, dass der Stempel der Spritze gleichmässig vorgedrückt wird, soweit sich dies ohne grösseren Kraftaufwand bewerkstelligen lässt. Einen Anhalt, ob die Injektion gelungen ist, gewinnt man aus dem Hervorquellen der grauen Salbe aus Hautschnitten in die am weitesten distalwärts gelegenen Teile. Es sind zu diesem Zwecke auch Calciumsulfatlösungen (Teichmannsche Masse), metallisches Quecksilber und Lösungen von sonstigen metallischen Substanzen verwandt worden. Es ist nun nicht allein gelungen, brauchbare Bilder zu erhalten von dem Gefässsystem innerer Organe (Lungen, Nieren, Milz etc.), vom Gehirn, von Händen, den oberen und unteren Extremitäten, auch die Präparate von ganzen

Foeten, wo die Injektion von der Aorta aus stattgefunden hatte, sind als sehr schön zu verzeichnen. Dieselben machen neben klaren übersichtlichen Bildern des Blutgefässverlaufes auch einen Anspruch auf wissenschaftliche Verwendung, da durch sie die Untersuchungen der Anatomen, z. B. bei den Nieren bezüglich der Arterienverhältnisse, aufs beste bestätigt und ergänzt werden. Besonders deutlich werden diese Bilder bei stereoskopischer Herstellung und Betrachtung, wo sich der Verlauf der Gefässe in ausserordentlich plastischer Weise bezüglich der Tiefenverhältnisse überschauen lässt, ja es ist möglich, durch Umsetzen der Bilder von links nach rechts beim Beschauer den Eindruck hervorzurufen, als sehe er z. B. die Hand von der Volar-, oder von der Dorsalseite. Die Bronchien der Lungen lassen sich auf diese Weise gleichfalls demonstrieren.

Auch Bilder von Muskeln und ihren Insertionsstellen sind vermittelst der Röntgenstrahlen hergestellt worden, nachdem dieselben mit Kaliumbichromat und Argentum nitricum behandelt und dann röntgographiert worden waren; ebenso erfolgte eine Mitteilung über die Anwendung des Imprägnierens mit Sublimat und Osmiumsäure bei Röntgenaufnahmen der Gefässe und Nerven von E. J. London, der bei der Beschäftigung mit diesen Versuchen auch darauf kam, „den Wert der verschiedenen für mikroskopische Zwecke angegebenen Methoden der Sublimatbehandlung radiographisch zu prüfen". Die Resultate, die London dabei gewonnen hat, sind praktisch wertvoll, da sie den Weg weisen, wie die Präparate am gründlichsten von ihren Sublimatniederschlägen befreit werden können, nämlich vermittelst eines gründlichen Auswaschens in Wasser, der Einwirkung von Jodspiritus und der Entwässerung in absolutem Alkohol.

Bei der Beobachtung in Bewegung begriffener Organe ist man nicht allein bei den Gelenken stehen geblieben; zu den interessantesten Aufschlüssen haben die genaueren Untersuchungen an einzelnen inneren Organen geführt. Scheier hat sich sehr eingehend mit der Physiologie der Stimme und Sprache beschäftigt. Da es ermöglicht ist, auf dem Bariumplatincyanürschirm bei seitlicher Durchleuchtung neben den knöchernen Teilen auch die Lippen, die Zunge, das Gaumensegel, den Kehlkopf, den Kehldeckel, den Nasenrachenraum und den Pharynx zu sehen, hat Scheier zum erstenmal einwandsfrei und unter absolut normalen Verhältnissen Beobachtungen angestellt über das Verhalten der Gaumensegelbewegungen beim Sprechen. Er hat gefunden, dass „das Gaumensegel beim Phonieren von a sich am wenigsten hebt, bei e etwas mehr, dann bei o und u und schliesslich bei i am höchsten steht". Auch die Gestalt des Gaumensegels beim Aussprechen der verschiedenen Laute, beim nasaliert Sprechen, bei verschieden hohen Tönen, beim Laut- und Leise-

sprechen beschreibt er. Ferner kann man die Gestalt der Mundhöhle bei der Aussprache verschiedener Buchstaben gut beobachten, die Einstellung der Zunge, besonders bei Leuten, wo einzelne Backzähne fehlen, desgleichen kann man sich orientieren „über das Verhalten des Gaumensegels bei den Schlingbewegungen, beim Atmen, Schnarchen, Bauchreden u. s. w.“, auch lassen sich „in pathologischen Fällen der Stimme und Sprache die betreffenden Störungen präciser feststellen“. Ausserdem ist die genaue Betrachtung des Kehldeckels gelungen. „Mit steigernder Tonhöhe steigt der Kehlkopf höher empor, und der Kehldeckel richtet sich immer mehr auf,“ und umgekehrt. „Bei der Falsettstimme richtet der Kehldeckel sich steil auf, der Kehlkopf wird in die Höhe gezogen und dem Zungenbein stark genähert.“

Ein äusserst wichtiges Gebiet, das in physiologischer Beziehung grossen Aufschluss, Verwerfung oder Bestätigung früherer Theorien gebracht hat, ist das der Brusthöhle, besonders bezüglich des Herzens und seiner normalen Bewegungen, der Ausdehnung der Lungen und Thätigkeit des Zwerchfells. Professor Benedikt-Wien hat sich um dies Gebiet besonders verdient gemacht und in einer Reihe von Abhandlungen seine Untersuchungsergebnisse niedergelegt, die mit früheren physiologischen Gesetzen teilweise im Widerspruch stehen und Erklärungen für viele dunkle Punkte bringen. Desgleichen hat sich Rosenfeld-Breslau das Studium der Anatomie und Physiologie des Herzens sehr angelegen sein lassen. Beide Forscher sind im grossen und ganzen zu den gleichen oder wenigstens sehr ähnlichen Resultaten gelangt.

Es konnte zunächst konstatiert werden, dass sich das Herz viel weniger zusammenzieht, als man bis dahin annahm, und dass es sich nicht im ganzen Umfange entleert, da ein starker Blutschatten bestehen bleibt. Die Bewegungserscheinungen an der Begrenzungslinie des linken Herzens vergleicht Rosenfeld sehr gut mit dem Heben und Senken eines Deckels. Aus dem bald helleren, bald dunkleren Schatten der Herzspitze lässt sich bei sonst gleichen Verhältnissen in der Helligkeit der Röntgenröhre wohl mit Recht auf einen höheren oder geringeren Füllungszustand des Ventrikels schliessen. Ferner lässt sich sehr schön auf dem Schirm beobachten, wie bei tiefer Inspiration eine hellere Zone entsteht zwischen Zwerchfell und Herzen, zum Beweise, dass sich das Zwerchfell vom Herzen entfernt. Das Herz findet also nicht seinen Halt durch Aufliegen auf diesem, sondern vielmehr durch Fixation an den grossen Gefässen. Da, wie wir wissen, die Betrachtung des Herzens von allen Seiten aus möglich ist, hat Benedikt auch der Physiologie des Spitzenstosses seine ganze Aufmerksamkeit zugewandt und sucht der Skodaschen Lehre den letzten Stoss zu geben, indem er konstatiert, dass es sich bei der Systole

höchstens um einen seitlichen Spitzenschlag handeln kann. Nach Rosenfeld soll die Herzspitze ihren Ort häufig nicht verändern oder sich sogar des öfteren nach dem Thoraxcentrum zu zurückziehen. Auch lässt sich direkt sehen, dass die Zuckungen der einzelnen Teile des Herzens nicht immer gleichmässig sind.

Selbstverständlich ist, dass sich die genaue anatomische Lage des Herzens für jedes Individuum aufs beste bestimmen lässt. Auch für die Grössebestimmung des Herzens ist die Methode gut zu verwenden, zumal man vermittelst der seitlichen Durchleuchtung sogar die Tiefe des Herzens bis zu einem gewissen Grade beurteilen kann. Dass die an und für sich so vorzügliche Untersuchungsart der Perkussion in manchen Fällen die auf dem Schirm gewonnenen Resultate nicht erreicht, resp. nicht erreichen kann, wird noch in der klinischen Betrachtung erörtert werden.

Selbst die zeitlich verschiedenen Kontraktionen der Ventrikel und Vorhöfe sind zu beobachten, und zwar besonders schön, wenn man den Patienten mit dem Rücken dem Röntgenschirme anlegt. Die Herzfigur erscheint dann allerdings bedeutend vergrössert und weniger scharf, doch lässt sie sich, wie wir oft durch Vergleiche von vorn und hinten konstatieren konnten, deutlicher nach oben hin verfolgen. Bei seitlicher Durchleuchtung konnten wir — Patient erhebt dabei die Arme möglichst hoch — vor allem bei schmächtigeren Personen die Pulsation der grossen Gefässe zeigen, die man indessen auch am besten von hinten sieht.

Bezüglich der Verhältnisse des Zwerchfells und seiner Thätigkeit, sowie die der Atmenmuskeln giebt uns die Durchleuchtung ebenfalls gute Auskunft. Dabei fallen uns „die geringen Bewegungen auf, welche das Zwerchfell unter gewöhnlichen Verhältnissen ausführt, und zweitens die grosse Selbständigkeit der einzelnen Teile in Bezug auf ihren Durchschnittszustand der Spannung". Die Bewegung der Rippen ist gleichfalls nur gering bei normaler Atmung, „es geht also die Atmung mit einem Minimum von äusserer Muskelarbeit vor sich, man kann also hiermit die durch viel schwierigere Untersuchungsmethoden der Physiologen gefundenen Thatsachen auf einfache Weise, dem Auge sichtbar und anderen demonstrierbar, nachprüfen".

Wir wollen jedoch hierbei extra betonen, dass diese komplizierten Verhältnisse durchaus nicht bei allen Personen zu sehen sind. Es giebt Menschen, wo man ganz ausserordentlich schöne und klare Brustbilder auf dem Schirm bekommt, und wieder andere, die sich zu Durchleuchtungen gar nicht eignen, trotzdem sie an Körperstärke den ersteren ganz gleich sind.

Neben den Untersuchungen bezüglich der Physiologie der Stimme

und Sprache und der Verknöcherung in den Kehlkopfknorpeln hat Scheier eine eingehende Veröffentlichung gebracht über die Anwendung der Röntgenstrahlen in der Rhino- und Laryngologie. Wie wir in dem Kapitel über die normalen Bilder vom menschlichen Körper gesehen haben, giebt der aus Weichteilen und Knorpel bestehende vordere Teil der Nase einen ganz schwachen Schatten, ferner sieht man die Stirnhöhlen und die Highmorshöhle als helle Schatten. Fremdkörper in der Nase und deren Nebenhöhlen, im Nasenrachenraum, wie Nadeln, Schrauben, Knöpfe, Perlen etc., lassen sich deutlich erkennen, auch wenn sie im knöchernen Teile der Nasenhöhle liegen. Bezüglich der Stirnhöhlen ist noch hervorzuheben, dass es allein schon wichtig ist, jetzt sicher konstatieren zu können, dass solche überhaupt vorhanden sind, und wie gross sie sind. In einzelnen Fällen konnte man konstatieren, dass bei Eiterungen in der Oberkieferhöhle die Seite, auf welcher eine Eiterung bestand, dunkler erschien, als die gesunde. Zur direkten Betrachtung sind hier nicht allein die Schirme an die Wange gelegt worden, sondern man hat auch Bariumplatincyanürplatten von geeigneter Form in den Mund gebracht, von dem Schädeldache aus das Licht durchgeschickt und nun aus Schattendifferenzen diagnostisch wertvolle Schlüsse gezogen. Einmal wird damit der Schirm dem schattenwerfenden Teile genähert und man erhält ein schärferes Bild, dann braucht das Licht weniger zu durchdringen, wirkt also intensiver. In seiner Veröffentlichung im Februar 1897 spricht sich Levy-Dorn, der in dieser Hinsicht neben Macintyre eingehende Versuche gemacht hat, dahin aus, dass diese Untersuchung „für die Erforschung der den Höhlen benachbarten Teile mehr leistet als die gewöhnliche Art der Untersuchung“. Hiermit stimmen auch die Mitteilungen von Spiess-Frankfurt betreffend die Rhinochirurgie überein. Er hebt die Röntgendurchleuchtung besonders für die endonasale Therapie der Nebenhöhlen der Nase hervor. Uebrigens darf man bis zum Augenblick für Oberkieferhöhleneiterungen die Methode nicht als allein beweisend ansprechen, da Untersuchungen ergeben haben, dass die beiden Höhlen auch am Gesunden verschieden helle Flecke geben.

Da man auch die Zähne mit ihren Wurzeln gut sieht, kann man im gegebenen Falle bei Eiterung der Highmorshöhle die Ursache auf einen bestimmten Zahn zurückführen und genau bestimmen, welcher der Zähne extrahiert werden muss, um das Antrum zu eröffnen. Einen interessanten Fall möchte ich noch kurz erwähnen. Es wurde uns im Eppendorfer Krankenhaus ein Patient gebracht, wegen Schmerz in der einen Tonsille, an der vor einiger Zeit ein operativer Eingriff stattgefunden hatte. Patient wurde auf die Gesichts- und Halsseite gelegt, wo die Schmerzen bestanden; die Aufnahme ergab

in der Tonsillengegend einen Schatten, der gebogen und nadelartig aussah. Bei dem nunmehrigen Eingriff fand sich eine in der Tonsille abgebrochene Nadel, die palpatorisch nicht gefühlt werden konnte.

Den Kehlkopf sieht man als ganz lichten Schatten, desgleichen die Epiglottis, dunkler erscheint das Zungenbein, vom Kehlkopf abwärts als heller Streifen die Luftröhre. Fremdkörper im Kehlkopf werfen natürlich einen wohl zu differenzierenden Schatten, was besonders wertvoll bei Untersuchungen von Kindern ist, wo die Methoden mit Spiegel und Sonde sehr erschwert und durch Widerspenstigkeit oft unmöglich gemacht werden können.

Ferner haben wir auf Anregung von Dr. Thost-Hamburg eine Reihe von Versuchen gemacht bei Patienten, die aus irgend einem Grunde tracheotomiert waren, die Lage der Trachealkanüle zu bestimmen. Die Aufnahmen wurden von vorn und von der Seite hergestellt; man kann einmal ganz gut sehen, ob die Kanüle genau in der Mitte mit ihrem unteren Ende liegt und somit nicht die seitliche Wand der Trachea reizt, andrerseits, ob die Kanüle eventuell die vordere Wand der Luftröhre stark drückt. Doch sind die Versuche seiner Zeit abgebrochen worden.

Fremdkörper.

Wenn wir die ersten Veröffentlichungen durchsehen, so handelt es sich fast in allen um die Bestimmung des Sitzes von Fremdkörpern, und noch immer ist natürlich gerade dies Gebiet ein äusserst dankbares und teilweise von grosser Tragweite für den Arzt und den Patienten. Ich sage absichtlich teilweise, da ja in vielen Fällen der Sitz eines Fremdkörpers ein ziemlich nebensächliches Ding ist. Das Quieta non movere, das Breitung-Hannover anfangs des Jahres 1896 warnend und mahnend erklingen liess, ist wohl ausnahmslos die Ansicht der Aerzte. Solange nicht Störungen von dem Fremdkörper hervorgerufen werden, soll derselbe ruhig liegen bleiben, wohin er sich verirrt hat; erscheint seine Entfernung angezeigt, so haben wir im Röntgenbild und in der Durchleuchtung ein herrliches Mittel, seine Lage, seine ungefähre Grösse und damit unseren Operationsplan vorher festzustellen.

Gehen wir davon aus, welche Substanzen überhaupt gegenüber den Weichteilen, resp. den Knochen stärker schattenwerfend wirken und damit als Corpora aliena gesehen werden können. Zunächst natürlich Metalle und alle Gegenstände, die aus denselben hergestellt sind, wie Kugeln aller Grössen, Nadeln und ihre Bruchstücke, Haarnadeln, Eisensplitter, Blechstücke, — ganz dünne Aluminiumstücke werfen keinen Schatten —, dann Nägel, Münzen und solche

Dinge, die bei chirurgischen Eingriffen im Körper liegen bleiben, wie Silberdraht, Murphyknopf. Ferner sind gegen den Körper zu differenzieren: Stücke von Glas, Porzellan, Steingut; ausserdem Steine verschiedenster Art, wie Kieselsteine, Edelsteine, Schiefer, Stücke von Email, Horn und Elfenbein, Kunstprodukte aus Knochen u. s. w. Auch Jodoform in seinen verschiedenen Mischungen, graue Salbe und andere Injektionsmassen, die durch Zinnober- und Mennigezusatz hergestellt sind. Bereits im Juli 1896 war durch Sehrwalds eingehende Untersuchungen festgestellt, dass die Halogene Chlor, Brom und Jod in reinem Zustand im hohen Masse undurchlässig sind, desgleichen die chemischen Verbindungen der Halogene. Intensiven Schatten werfen ferner: Phosphor und Schwefel, noch mehr Arsen und Antimon. Wie Rumpel-Hamburg mitgeteilt, haben wir im Anschluss daran Versuche gemacht mit verschiedenen Lösungen, die eine vorübergehende Einführung in die Speiseröhre gestatten, und dabei gefunden, dass der stärkste Schatten von einer 5 % Schüttelmixtur von Bismut. subnitr. herrührte; es folgten Jod und Bromlösungen, dann Schüttelmixturen von Schwefelblumen, Magnesia usta, schliesslich 0,2 % Platinchloridlösung.

Um nun einen Fremdkörper im Innern des menschlichen Körpers differenzieren zu können, muss derselbe eine gewisse Grösse haben. Es ist selbstverständlich, dass er um so eher auf dem Schirme gesehen und auf der Platte dargestellt werden kann, je grösser er ist, während er sich gleichzeitig in dickeren Körperschichten und weiter entfernt von der Oberfläche befinden darf. Je kleiner ein Corpus alienum ist, desto schwieriger ist es zu sehen. Wenn es überhaupt nachweisbar sein soll, muss bei grösserer Kleinheit sein spezifisches Gewicht, seine Dichte eine verhältnismässig höhere sein.

Da man des öfteren bei den vielen Fremdkörperaufnahmen Gelegenheit gehabt hat, recht kleine Metallsplitter noch bildlich darzustellen, hat sich Forster, der im Knie einer Patientin sogar ein Nadelfragment von 0,0202 g röntgographisch darstellte, veranlasst gesehen, genaue methodische Untersuchungen über die kleinsten nachweisbaren Massen metallischer Fremdkörper auszuführen. Er kam unter anderem zu dem Resultat, dass ein eiserner Fremdkörper von nur einem Milligramm Gewicht mit voller Sicherheit in einer menschlichen Hand nachgewiesen werden kann, mag derselbe ober- oder unterhalb der Knochen liegen; die Expositionsdauer schwankt je nach der Güte der Röhren und der Grösse der Apparate. Dass man auch mitunter die Form des Fremdkörpers auf dem Schirm oder der Platte sehen kann, ist meist ohne grosse Bedeutung.

Das Wichtigste bei der Röntgendiagnose der Fremdkörper ist, falls ihre Entfernung geboten, ihre genaue Lagebestimmung. Einen

Anhalt für die erste Orientierung bietet die Stelle des Eindringens eines Corpus alienum, wenn eine solche vorhanden ist; sonst weisen die Schmerzen, eventuell Schwellung auf den Sitz hin, oder aber wir wissen, z. B. bei Fremdkörpern innerhalb des Darmtraktus, den Sitz auch nicht annähernd und suchen uns denselben erst. Grade für die Fremdkörper ist die Untersuchung mit dem Schirm fast allein ausreichend, wenn uns auch Fälle vorkommen, wo wir röntgographieren müssen.

Erinnern wir uns nunmehr an einige Sätze aus dem technischen Teil. Der Schatten eines Körpers ist um so mehr formentsprechend und um so schärfer, je näher derselbe sich an der schattenaufnehmenden Platte befindet. Bei grosser Nähe zwischen Licht und Platte erscheinen die Konturen verschwommen, je mehr wir uns von der Lichtquelle entfernen, um so deutlicher wird das Bild. Doch werden wir uns im Interesse der Helligkeit des Lichtes nicht allzuweit entfernen. Hieraus ergiebt sich für Fremdkörperaufnahmen folgendes: Untersuchen wir z. B. einen Vorderarm, der eine Kugel birgt, deren Grösse uns vom Patienten angegeben wird, während die Beugeseite dem Schirme anliegt, so können wir schon aus der Schärfe des Kugelschattens und aus seiner Grösse schliessen, ob wir die Kugel auf dieser oder der Streckseite des Armes zu suchen haben.

Ferner wissen wir, darauf hat Levy-Dorn für die Röntgenuntersuchung nochmals besonders aufmerksam gemacht, dass ein Schattenbild um so grössere Exkursionen bei Bewegungen macht, je weiter sich der schattenwerfende Körper von der Platte befindet, oder haben wir zwei Körper in verschiedener Entfernung, so wird das Objekt, welches der schattenaufnehmenden Platte am nächsten liegt, bei Verschiebungen geringere Exkursionen ausführen, als das weiter ab der Strahlenquelle näher gelegene. Man kann sich von diesem Gesetz leicht aus beigegebener Fig. 20 und aus folgendem Experiment überzeugen, wenn man zwischen ein Stück weisses Papier und seine Fingerspitze z. B. eine Bleistiftspitze bringt, und nun das Ganze so gegen eine Lampe hält, dass man durch das Papier hindurch die beiden Schatten sieht. Bei Bewegungen senkrecht zur Längsrichtung des Fingers, die man samt dem Papier ausführt, sieht man dann die Fingerkuppe gleichsam über die Bleistiftspitze hin und her gleiten. Nehmen wir wiederum den Vorderarm mit einer Kugel. Nachdem wir durch Verschiebung in der Längsrichtung des Armes bei grösserer Entfernung die Stelle gefunden haben, wo die Kugel liegt, handelt es sich darum, festzustellen, ob wir von der Beugeseite oder der Streckseite nach ihr zu suchen haben. Wir legen zu diesem Zwecke den Arm mit der Beugeseite horizontal fest an den Schirm, und verschieben ihn nunmehr samt Schirm von oben nach unten und zwar

recht nahe dem Licht. Macht der Fremdkörper grössere Exkursionen als z. B. die Ulna, in deren Schatten er lag, so liegt er an der Streckseite und umgekehrt. Richtig sagt Levy-Dorn, dass es dann so aussieht, als ob sich das der Strahlenquelle näherliegende Bild in der Richtung der bewegten Hand, das entferntere anscheinend entgegengesetzt bewegt.

Am verbreitetsten und einfachsten ist es jedenfalls, den betreffenden Körperteil von zwei verschiedenen, meist senkrecht zu einander stehenden Seiten her zu durchleuchten, und nun aus der Kombination der beiden Bilder den Sitz des Fremdkörpers zu bestimmen; bei unserem Beispiel vom Vorderarm würde es sich also derart gestalten, dass wir zunächst wieder die Kugel aufsuchten, während die Beugeseite dem Schirm aufliegt. Sehen wir die Kugel, entfernen wir uns möglichst vom Licht und merken uns den Punkt, wo

Fig. 20.

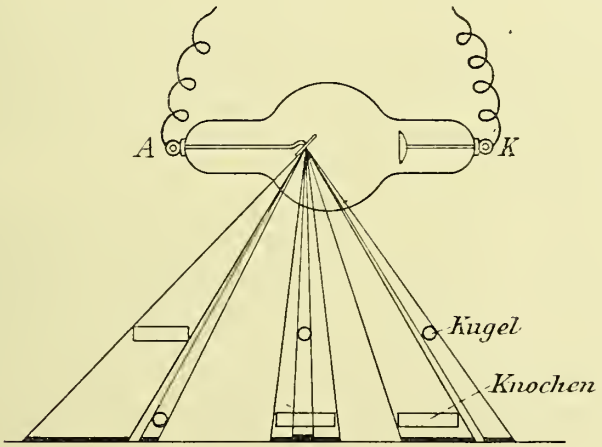

jetzt die Kugel liegt; dabei wird der Arm so gehalten, dass sich die Kugel und das Auge in der Lichtachse befinden, um so gleich in dieser Lage den genauen Sitz zu kennen, ob sie sich z. B. mit der Ulna oder dem Radius deckt, ob sie zwischen die Knochenschatten fällt oder ausserhalb derselben. Ist die eine Richtung bestimmt, drehen wir den Arm so, dass er mit der ulnaren Seite dem Schirm anliegt, stellen wiederum Kugel und Auge in die Lichtachse und bestimmen nunmehr, ob dieselbe auf der Streck- oder Beugeseite lagert. Man kann sich natürlich die Punkte auf der Haut markieren, um hinterher genau Bescheid zu wissen. Hierher gehört auch der Vorschlag von Büttner und Müller, durch Drehbewegungen hinter dem Schirm festzustellen: „ob ein Fremdkörper vor oder hinter der Rotationsachse liegt, da sein Bild im ersten Falle sich im Sinne der Bewegung der Vorderfläche des Gliedes mitbewegt, im letzten Falle umgekehrt.“

Man betrachtet eben dann das Glied in verschiedenen Ebenen, schaut einmal in der Richtung der Beuge- zur Streckseite, das andere Mal mehr oder weniger senkrecht dazu.

Bei den vielen Aufnahmen, die wir gerade von Fremdkörpern gemacht haben, sind wir stets mit den bisher aufgeführten Methoden resp. ihren Kombinationen ausgekommen und haben den Sitz recht genau vorher angeben können. Doch ist hervorzuheben, dass bei Lokalisation im Brustkorb oder im Bauch genauere Methoden angebracht sind, von denen ich die wichtigsten beschreiben will. Mittelst Rechnung wird bei diesen die Grösse der Fremdkörper, sowie ihre Lage festgestellt, nachdem man zwei Schirmbilder bei verschiedener Stellung der Röntgenröhre erzeugt hat. Levy-Berlin erreichte das durch einen Apparat, der aus einer an einem Stativ befestigten mit einer Teilung versehenen Skala besteht. An diesem ist der Schirm und mittelst eines Gleitstückes die Röhre so angebracht, dass sie in der Strahlenrichtung verschoben und ihre jedesmalige Entfernung von dem Schirm abgelesen werden kann. Aus der Grösse der Röhrenverschiebung, aus dem Grössenunterschied der Schirmbilder, der gemessen wird, und aus dem Abstand zwischen Schirm und Lichtquelle kann man dann die Ausdehnung des Organs, die Grösse eines Fremdkörpers und ihre Tiefenlage bestimmen.

Von Exner-Wien ist gleichfalls eine Vorrichtung angegeben worden zur Bestimmung von Lage und Grösse eines Fremdkörpers. In der Hauptsache besteht dieser Apparat aus einer mit Centimeterteilung versehenen horizontalen Schiene, auf welcher die Röntgenröhre seitlich verschiebbar sitzt. Mit dieser Schiene ist eine zweite rechtwinklig gleichfalls in horizontaler Lage verbunden, „welche vier an einer Centimeterteilung laufende Reiter trägt. An diesen Reitern sind durch ein entsprechendes Gestänge befestigt: an dem der Lampe zunächst gelegenen ein Pappschirm, an dem zweiten und dritten je eine kleine Bleiplatte oder ein passend gebogener Bleidraht und am vierten der übliche mit Bariumplatincyanür belegte Schirm. Derselbe ist für gewöhnlich so gestellt, dass die in seinem Mittelpunkte errichtete Senkrechte das Platinplättchen der Lampe trifft. Auf seiner hinteren Fläche liegt noch eine Celluloidplatte auf, welche durch Furchen in Quadrate von je 1 cm Seitenlänge geteilt ist. Die dem Mittelpunkte des Schirmes entsprechende Stelle ist besonders kenntlich gemacht. Da bei Beginn der Messungen das Platin der Lampe, die beiden Bleiplättchen und der Mittelpunkt des Schirmes in einer Geraden zu liegen haben, so ist an dem Gestänge die Stellung für diese einzelnen Teile markiert und noch durch einen auf die Schiene aufsetzbaren Reiter kontrollierbar". Man kann nun die Lage eines Fremdkörpers in Bezug auf die Körperoberfläche oder gegen ein bekanntes Organ

oder einen Teil desselben und die Grösse eines Fremdkörpers ermitteln, indem man bei genauer Einstellung desselben in die Lichtachse eine Messung der verschiedenen Abstände vornimmt. Darauf verschiebt man die Röhre seitlich und nimmt wiederum die verschiedenen Masse und berechnet nunmehr das Gesuchte. Ueber die genauen Einzelheiten verweisen wir auf das Original.

Um keines Apparates, keiner bestimmten Stellung und keiner Rechnung zu bedürfen, verfährt Levy-Dorn sehr zweckentsprechend, z. B. bei einem Fremdkörper im Thorax in folgender Weise: „Das Röntgenrohr wird so verschoben, dass es ungefähr in derselben Horizontalebene liegt wie der Fremdkörper. Nun wird eine Metallmarke um die Brust herumgeführt, bis sich die Bilder von Marke und gesuchtem Objekt decken, und dann jene mit Heftpflaster befestigt. Eine zweite Marke wird auf der anderen Seite des Körpers so aufgeklebt, dass sie sich ebenfalls mit dem Objekt deckt. Da die Röntgenstrahlen gradlinig verlaufen, so muss der Fremdkörper auf der Verbindungslinie der beiden Marken liegen. Jetzt lasse man den Patienten eine Wendung machen und bestimme genau in der geschilderten Weise eine zweite Linie. Das Objekt muss dann offenbar in dem Schnittpunkt der beiden Linien liegen. Um diese zu konstruieren, bringe man ein Cyrtometer, Bleirohr oder dergl. um die Brust in der Höhe der Metallstücke, in derselben Weise, wie wir es sonst zur Bestimmung der Brustform thun — markiere sich die Stellen, die die Metallstücke berühren, übertrage die Kurve auf Papier und ziehe die erwähnten Linien.“

Sehrwald-Freiburg markiert mit einer feinen Metallsonde, die am freien Ende leicht mit Anilinfarbe gefärbt ist, auf der Körperoberfläche die projizierten Fremdkörper, um die Mühen und Nachteile des Anbringens der Metallmarken zu vermeiden. Noch praktischer erscheint uns die Methode Angerer-Rosenthal-München. Sie verwenden Metallringe, welche an langen schmalen Stäbchen aufsitzen. Dieselben werden derart auf der Körperoberfläche verschoben, dass das Bild des Fremdkörpers in das Bild der Ringe zu liegen kommt. Ein Druck auf einen an dem Handgriff des Stäbchens befindlichen Knopf lässt in das Centrum des Ringes einen Farbstift vorspringen, der den gefundenen Punkt aufzeichnet.

Ausser den bisher beschriebenen Methoden ist noch eine besonders von Levy-Dorn zur Ausführung gebracht worden, die neben anderen Vorteilen die Lagebestimmung von Fremdkörpern gestattet, nämlich die Röntgenstereoskopbilder. Die Anfertigung derselben geschieht in der Weise, dass man von einem Gegenstand zwei Röntgenbilder anfertigt. Die Lage des Gegenstandes, z. B. einer Hand, muss natürlich unverändert bleiben. Die Röntgenröhre wird so gestellt,

dass der Platinspiegel einmal etwas mehr rechts, das andere Mal etwas mehr links über der Mitte des Objektes steht; die Verschiebung der Röhre soll der mittleren Entfernung der menschlichen Augen entsprechen, also etwa 7 cm betragen und senkrecht zur Längsrichtung des aufzunehmenden Körperteils stattfinden. Diese Bilder wirken ausserordentlich plastisch und sind besonders angebracht, wenn man die Lage eines Fremdkörpers im Verhältnis zu allen Teilen der Nachbarschaft dem Auge direkt deutlich machen will.

Alle diese Methoden, mit Ausnahme der letzten, beziehen sich auf die Schirmuntersuchung, und wir haben oben betont, wie diese auch im allgemeinen ausreicht. Trotzdem ist es oft recht angenehm, nachdem man sich genügend orientiert hat, noch eine Röntgenaufnahme zuzufügen, und zwar nimmt man dann die Stellung, bei der der Fremdkörper am deutlichsten auf dem Schirme zum Ausdruck kam, und stellt wiederum so ein, dass derselbe in die Mitte der Platte projiziert wird, während der Platinspiegel senkrecht über derselben steht. Trotz alledem kann es vorkommen, dass der Fremdkörper nicht gleich gefunden wird; jeder kennt ja die Schwierigkeiten, wenn sich ein kleiner Metallsplitter im Fettgewebe verkrochen hat. Bei diesen kleinen Fremdkörpern ist die Aufnahme oft absolut notwendig, da sie dem beobachtenden Auge auf dem Schirm eventuell entgehen können, während das Röntgogramm sie deutlich zeigt. Dass wir bei ganz kleinen Fremdkörpern nur Röhren verwenden mit absolut feststehendem und möglichst punktförmigem Brennpunkt, bedarf eigentlich keiner Erwähnung.

Unermesslich ist die Zahl von Mitteilungen über den Nachweis von Fremdkörpern. Nadeln in Händen und Füssen, Kugeln in allen Körperteilen, vom Schrotschuss in der Hand (cf. Fig. 21) bis zum Projektil im Kopf und in der Hüfte, sind nachgewiesen worden. Glassplitter, in den Fuss getreten, oder Scherbenreste konnten differenziert werden. Da wir sicher sind, jeden metallischen Fremdkörper auf dem Schirm oder der Platte darstellen zu können, sind wir auch in der Lage, Leute, bei denen sich gelegentlich der Röntgenuntersuchung nichts findet, über ihre Klagen und ihre Angst zu beruhigen. So hatten wir z. B. ein junges Mädchen, das über heftige Schmerzen in der Ferse klagte und behauptete, dass sich eine Nadel in derselben befinden müsse. Eine Einstichöffnung war nicht mehr zu sehen. Eine zweimalige Röntgenaufnahme bewies, dass nichts Abnormes im Fuss vorhanden war. Patientin sah die Bilder und war am nächsten Tage schmerzfrei und gesund.

Betrachten wir nunmehr den Körper topographisch von oben nach unten. Die wichtigsten Fremdkörper, die im Schädel nachgewiesen und lokalisiert worden sind, sind die Projektile. Es gelingt nicht allein auf der photographischen Platte, sondern auch auf dem Schirm, dieselben zu sehen. Hier wie sonst ist die richtige Deutung

der Bilder, die exakte Lokalisation von eminenter Bedeutung, da Täuschungen bezüglich des Sitzes bei eventuellen nötigen Eingriffen zu den schwersten Schädigungen des Patienten führen können. Wir haben

Fig. 21.

Schrotschuss im Daumen.

An der Beugeseite des Daumens befindet sich der Schatten eines Konglomerates von mehr als 30 kleinen Schrotkörnern. Störungen verursachten dieselben nicht.

eine ganze Reihe von Aufnahmen gemacht, eine derselben repräsentiert Fig. 22. Wir konnten Projektile nachweisen im Innern der Schädel-

höhle und solche, die nach dem Gesicht zu gerutscht waren. Für die Fälle von Kopfschüssen, wo ein chirurgischer Eingriff infolge schwerer, nicht weichender Symptome oder qualvoller Schmerzen geboten erscheint, ist die Aufnahme von sehr hohem Werte. Erstlich wird die Operation gewaltig erleichtert, oder der Eingriff überhaupt in der rechten Weise möglich gemacht, dann können wir aber vor allen Dingen schon vor der Operation feststellen, ob die schweren Symptome hervorgerufen werden durch die augenblickliche störende Lage des Projektils, oder ob die Zerstörungen im Bereich

Fig. 22.

Kopfschuss.

Neben einem recht instruktiven Bilde des Schädels und Halses sehen wir eine etwas deformierte Kugel in der Höhe der Augenhöhle liegen, etwa einen Finger breit vor dem Rostrum sphenoidale. Wie sich schon gemäss der Schärfe des Projektilschattens schliessen liess, befand sich dasselbe, da Patient mit der rechten Gesichtshälfte auf der photographischen Platte gelegen hatte, auch auf dieser Seite. Diese Annahme wurde noch durch eine Aufnahme von hinten nach vorn bestätigt. Die Kugel sass hinter dem Processus frontalis des Jochbeins. Die Augenhöhle war jedenfalls nicht verletzt. Die Beschreibung der normalen Verhältnisse befindet sich in dem entsprechenden Kapitel.

des Schusskanals und eine eventuelle Infektion die Ursache sind. Im letzten Falle lässt man die Kugel in Ruhe und richtet sich bezüglich des chirurgischen Eingriffs nach den klinischen Symptomen, wenn man überhaupt einen Erfolg erwartet. So lag es in einem unserer Fälle. Patient hatte quälende Schmerzen im Bereich der Stirnhöhle, wo die Kugel eingedrungen war. Die Röntgenaufnahmen ergaben, dass die Kugel innen am linken Processus coronoideus man-

dibulae lag. Nach der Trepanation ergab sich eine grosse Abscesshöhle im rechten Stirnlappen.

Einen Beweis, wie eine unrichtige Deutung von Röntgenbildern zu einer vergeblichen Trepanation führen kann, hat Braatz-Königsberg gebracht. Gleichzeitig zeigt er die Wichtigkeit des Röntgenverfahrens; konnte er doch eine Kugel, die in die rechte Kopfseite eingedrungen war, von der linken Seite her ganz aus der Tiefe des Gehirns herausholen.

Aehnliche Fälle hat Kümmell operiert, wo er die Kugeln entsprechend den Aufnahmen mitten aus dem Gehirn entfernen konnte; ein zu langes Suchen und damit einhergehende unnötige Zertrümmerungen von Gehirnsubstanz werden jedenfalls möglichst vermieden, womit auch die diesbezüglichen Veröffentlichungen von Eulenburg und v. Bergmann-Berlin übereinstimmen. In gleicher Weise gelang Hardt-Hamburg durch Röntgenaufnahmen im horizontalen und sagittalen Durchmesser die genaue Lokalisation einer Kugel zwischen den beiden Sehnerven peripher vom Chiasma vor dem Eintritt in die Orbita. Auch der klinische Untersuchungsbefund stimmte hiermit überein.

Ferner konnten wir gelegentlich dünne Drahtnägel, welche sich ein Geisteskranker in verschiedener Anzahl unter die Kopfhaut getrieben hatte, und die äusserlich auf keine Weise nachzuweisen waren, durch das Innenbild feststellen; dieselben wurden dann operativ beseitigt.

Dass es von Interesse sein kann, Fremdkörper, die in der Nase stecken geblieben sind, auf dem Schirm zu konstatieren, bedarf keiner weiteren Ausführung. Man kann durch das Schirmbild erkennen, ob dieselben metallischer oder anderer Art sind, und seine therapeutischen Massnahmen nach dem Bilde einrichten.

Ueber die diesbezüglichen Resultate bei Augenverletzungen müssen wir etwas eingehender wegen ihrer Wichtigkeit sprechen.

Anfangs glaubte man allerdings, und durch die anatomische Lage war dieser Zweifel wohl begründet, dass eine Durchleuchtung des menschlichen Auges nicht recht möglich sei, zumal die hier in Betracht kommenden Fremdkörper im allgemeinen sehr klein sind. Indessen wurden unsere Erwartungen bald übertroffen. Bereits Mitte des Jahres 1896 gelang es nämlich Opitz-Hamburg, die erste wohlgelungene diesbezügliche Aufnahme zu machen. Es handelte sich um einen Patienten, der von der dortigen Augenabteilung gebracht wurde; man vermutete einen Fremdkörper im Auge, doch konnte derselbe mit den üblichen Untersuchungsmethoden nicht gefunden werden. Bei der Aufnahme wurde eine kleine Platte (9 : 12) von der temporalen Seite her an das Auge angedrückt, die Röhre schickte ihr Licht schräg durch den Kopf von der anderen Seite, so dass der Platinspiegel gegenüber einer Stelle etwas oberhalb und hinter dem Ohr stand. Kurz gesagt, der

Versuch glückte vollkommen, der metallische Fremdkörper war genau auf der Platte zu sehen. Hatte Lewkowitzsch den vorderen Teil seines eigenen Auges auf kleinen Platten mit abgerundeter Kante photographisch dargestellt, indem er diese Platten zwischen Bulbus und Orbitalwand möglichst hereindrückte, so kamen bald andere interessante Mitteilungen.

Dahlfeld und Pohrt-Riga haben sehr kleine (1 : 0,4 mm) experimentell ins Auge gebrachte Schrotkörner jedesmal röntgographiert, auch in einem praktischen Falle kamen sie zu einem guten Resultat. Bei dem betreffenden Patienten legten sie die Platte an die Schläfe der verletzten Seite und stellten die Röhre, um nach zwei Vorversuchen die schon nachgewiesenen Fremdkörper noch schöner und ohne Knochenschatten zu bekommen, derart, dass der Platinspiegel sich etwas hinter der Grenze des mittleren und hinteren Drittels der horizontalen Verbindungslinie zwischen Auge und Ohr befand. Das Eisenstückchen war, wie sich nach der Enucleation des Auges zeigte, 3 mm lang, 1 mm breit und 0,008 g schwer. Einen anderen Fall finden wir noch beschrieben im New York med. Record, wo Dr. Fridenberg bei einer Schrotverletzung beider Augen den Sitz der Schrotkörner in und hinter dem Auge genau bestimmen konnte.

Es ist durch diese ausgezeichneten Resultate der Beweis gebracht, dass erstlich mal überhaupt Fremdkörper in den Augenhöhlen nachgewiesen werden können, ferner, dass diese Fremdkörper sogar von recht bescheidener Grösse sein dürfen.

Jedenfalls ist man nach den wenigen bisher veröffentlichten Fällen noch nicht vollkommen berechtigt, wie bei der Bestimmung von Fremdkörpern an manchen anderen Körperteilen, das Vorhandensein eines solchen absolut zu verneinen, wenn uns eine Aufnahme ein negatives Resultat gebracht hat. Wir sind derselben Meinung wie die obengenannten Autoren, dass bei negativem Ausfall „mehrere Aufnahmen mit veränderter Stellung der Röhre gemacht werden, damit das Bild des eventuellen Fremdkörpers vor resp. hinter dem Orbitalrand erscheinen kann".

Vor kurzem hatten wir wieder Gelegenheit, das Auge eines Patienten nach einem Metallsplitter abzusuchen. Einige praktische Winke, die sich hierbei bewährt haben, wollen wir noch mitteilen. Bei der Schirmbetrachtung empfiehlt es sich ganz besonders, sich eines Fluoroskops zu bedienen, da so unser Auge doch noch exakter vor Nebenlicht geschützt ist. Der Schirm soll ganz klein, etwa 8 : 10 cm sein. Man wird so selbst recht kleine Fremdkörper auch auf dem Schirm finden. Zur genauen Lokalisation und Sicherstellung sollte man hier bei der enormen Wichtigkeit der Diagnose und Bedeutung des eventuellen Eingriffs immer noch einige Röntgogramme in ver-

schiedenen Ebenen anfertigen, nachdem man sich zur genauen Orientierung einige Punkte am äusseren Auge markiert hat. Wir haben z. B., wie das auch Stöckl-Wien ähnlich gethan hat, je ein kleines Bleistückchen an den äusseren und inneren Augenwinkel und ein solches in die Mitte des oberen Orbitalrandes genau senkrecht über der Corneamitte bei gradeaus schauendem Auge geklebt. Zwei Aufnahmen haben uns zur Lokalisation genügt und zwar eine in der Weise, dass wir eine photographische Platte von 6 : 9 cm über das kranke Auge vermittelst eines Polsters parallel zur Frontalebene des Kopfes gebunden und das Licht genau von hinten geschickt haben. Zur zweiten Aufnahme haben wir dann eine Platte 24 : 30 cm genommen, dieselbe seitlich an den Kopf mit einer Mullbinde parallel zur Sagittalebene des Kopfes festgewickelt und nun das Licht von der entgegengesetzten Seite durch den Kopf wirken lassen. Das Auge befand sich bei beiden Aufnahmen in der Lichtachse, zur zweiten brauchte nur der innere Augenwinkel durch Blei markiert zu sein.

Uebrigens müssen wir hier noch etwas mitteilen, das von grossem praktischen Interesse und uns auf Grund eines diesbezüglichen Falles mitgeteilt worden ist. Aus dem Auge eines Patienten war nach Röntgenaufnahmen ein metallischer Fremdkörper entfernt worden. Trotzdem ergaben nachträgliche Aufnahmen an derselben Stelle wie vorher, wieder einen Schatten, der allerdings nicht mehr ganz so tief, aber von derselben Form war. Dieser Schatten ist so zu erklären, dass das den Fremdkörper umgebende Gewebe narbig verändert und mit Oxydationsprodukten geladen war und so trotz Entfernung des Fremdkörpers noch lichtabsorbierend wirkte. Dies mahnt zur Vorsicht bei Deutung der Augenbilder.

Zahlreich sind auch die Mitteilungen, dass man Fremdkörper im Oesophagus zur Darstellung bringen konnte. Dieselben waren in der Regel recht gut durch die Betrachtung auf dem Schirm zu lokalisieren. Die einen entdeckten auf diese Weise verschluckte Münzen. White konstatierte ein Metallsternchen und entfernte es operativ vom Magen her. Noch vor kurzem berichtet Treitel-Berlin über ein im Schlund sitzen gebliebenes Gebiss; bei der von Levy-Dorn angestellten Durchleuchtung sah man dasselbe in der Gegend des 6. und 7. Halswirbels auf der linken Halsseite in vertikaler Richtung liegen, mit der gebogenen Zange konnte es extrahiert werden. Treitel fügt hinzu, wie schädlich hier das Sondieren und die Anwendung des Oesophagoskops hätte sein können. Auch von anderer Seite sind ähnliche Fälle berichtet. Blöchel-Wien teilt mit, dass er bei einem Knaben eine Tapeziernadel, die derselbe aspiriert hatte, bei der Durchleuchtung im 6. Intercostalraum links von der Wirbelsäule in Exkursionen von 4—5 cm sich auf- und abwärts bewegen sah.

Kugeln im Innern oder in den Wandungen des Brustkorbes können gleichfalls auf Schirm und Platte gesehen und lokalisiert werden (cf. Fig. 23). Wie schwierig die Lokalisation mitunter ist, zeigte Stechow-Berlin an einigen Bildern. Er hatte oberhalb der linken 1. Rippe bei einem Mann, der ein Infanteriegeschoss in den Hals bekommen haben wollte, einen kleinen Fremdkörper röntgographisch nachgewiesen, der unmöglich ein Infanteriegeschoss sein konnte; da er zwecks einer zweiten Aufnahme nicht recht von der Seite ankommen konnte, schnitt er sich von einer photographischen Platte zwei bis drei fingerbreite Streifen ab, die er dem Manne bei Rückenlage mit ziemlicher Gewalt in den Winkel zwischen Hals und linker Schulter

Fig. 23.

Kugel im Thorax.

Patient hat bei der Aufnahme auf dem Rücken gelegen, da nach dem objektiven Befunde feststand, dass die Kugel in der hinteren Hälfte des Thorax liegen musste. Wir sehen das Projektil etwas deformiert vor der 4. Rippe liegen. Die sonstigen Verhältnisse des Brustkorbes und der Schultern sind normal.

andrückte; von der rechten Achselhöhle aus liess er das Röntgenlicht wirken. Er konnte so durch mehrere Aufnahmen feststellen, dass sich innerhalb des Bogens der 1. Rippe ein kleiner Fremdkörper — wahrscheinlich ein Mantelteil eines Infanteriegeschosses — befand. Lexer-Berlin teilte auf dem Chirurgenkongress einen Fall mit, wo ein Knabe einen Revolverschuss in den Hals erhalten hatte. Durch eine Röntgenaufnahme wurde festgestellt, dass die Kugel in der Höhe des Querfortsatzes des 1. Brustwirbels, und zwar an der Spitze desselben sass. Auf Grund dieses einen Bildes wurde eine Operation vorgenommen, die Kugel aber nicht gefunden. Da die Beschwerden weiter bestanden, nahm Lexer noch eine Reihe

von Durchleuchtungen vor in der Richtung von vorn nach hinten, und markierte sich in verschiedenen Stellungen des Patienten auf der Haut jedesmal den Punkt, wo die Kugel sichtbar wurde; durch Kombination stellte er dann fest, dass sie unterhalb der Spitze des Querfortsatzes des 1. Brustwirbels und zwar an der hinteren Seite zu suchen sei. Bei der nun folgenden Operation zeigte sich die Kugel im Querfortsatz des ersten Brustwirbels eingeheilt und konnte leicht entfernt werden. Der Fall ist nicht allein interessant und lehrreich wegen der Diagnose, sondern noch aus einem anderen

Fig. 24.

Murphyknopf in abdomine.

Der Knopf liegt vor dem oberen inneren Teil der rechten Darmbeinschaufel; er erscheint kreisrund mit einer Oeffnung in der Mitte; wir sehen also durch denselben in der Richtung seines Kanals.

Grunde. Lexer sagt: „Es ist begreiflich, dass man heute häufiger als früher von Chirurgen die Entfernung eines im Körper eingeheilten Geschosses, über dessen Sitz eine Röntgenaufnahme den näheren Aufschluss giebt, verlangt, auch wenn die Einheilung reaktionslos verlaufen, und Folgeerscheinungen nicht bestehen. Man wird nur schwer einem solchen Verlangen sich entziehen können, wenn es sich um hochgradig nervöse und ängstliche Menschen handelt, bei denen das durch eine wohlgelungene Photographie stets wachgehaltene Bewusstsein, dass sie an irgend einer Stelle ihres

Körpers einen Fremdkörper, eine Kugel mit herumtragen, allmählich Anlass zu schweren Neurosen giebt.“ Man muss leider diesen Ausführungen beipflichten und in solchen Fällen wohl oder übel die sonst nicht indizierte Operation ausführen.

Von den durch den Darm wandernden Fremdkörpern interessieren neben solchen, die zufällig oder absichtlich durch den Mund aufgenommen sind, die Murphyknöpfe. Es ist, wie Kümmell auf dem Chirurgenkongress betonte, möglich, diesen zu Heilzwecken eingeführten Fremdkörper auf seinen Wanderungen zu verfolgen und

Fig. 25.

Murphyknopf in abdomine.

Derselbe liegt etwa in der Mitte des kleinen Beckens und zwar sehen wir denselben in Seitenansicht, so dass seine beiden Hälften durch eine beiderseitige Einkerbung wohl zu unterscheiden sind.

sichere Auskunft über seinen Verbleib geben zu können. Wir haben den Knopf bei Bauchaufnahmen jedesmal nachgewiesen. Die beiden Fig. 24 und 25 legen dafür Zeugnis ab. Wir können also einmal feststellen, ob sich der Murphyknopf überhaupt noch im Darmtraktus befindet oder nicht, zumal er gelegentlich vom Wartepersonal in den Fäces übersehen wird, und nun sein Erscheinen vergeblich erwartet würde. Andererseits können wir auch ungefähr die Stelle des Darms angeben, wo er sich gerade befindet. Röntgographieren wir z. B. eine Person, wo der Magen mit einer Dünndarmschlinge durch den Knopf vereinigt wurde, und finden wir denselben

auf dem Bilde an der, der Operation entsprechenden Stelle, so wissen wir, dass seine Loslösung hier noch nicht erfolgt ist. Zeigt das Bild den Knopf in der rechten Fossa iliaca, schliessen wir auf seinen Sitz im Cöcum. Finden wir ihn mehr auf der linken Seite unten, verlegen wir ihn in das Colon descendens oder sigmoideum. Letzteres demonstriert Fig. 25. Der Knopf verursachte Unbequemlichkeiten und konnte mit Hilfe eines Laxans bald entleert werden.

Einen anderen interessanten Fall illustriert Fig. 26. Es handelte

Fig. 26.

Verschluckte Fremdkörper im Abdomen.

Quer vor dem 2. Lendenwirbel befindet sich ein regenschirmartiger Schatten mit seinem Griffteile rechts oben, mit seiner Spitze links unten liegend. Bei genauer Betrachtung sieht man den Schatten des dünnen Körpers den breiteren Schatten längs durchdringen. Wie hiernach vermutet, handelte es sich um eine Art Nagel und ein breiteres Metallstück, deren Schatten sich teilweise gegenseitig auf dem Bilde decken. Vor dem rechten Ileosacralgelenk befindet sich ein ovaler Schatten, der, wie sich bald herausstellte, von einem pflaumengrossen Kieselstein herrührte. Sehr deutlich ist die Zeichnung der Lendenwirbelsäule; auffallend steil verlaufen die Darmbeinschaufeln. Patient hat allerdings bei der Aufnahme auf dem Bauch gelegen.

sich um einen Patienten, der in sich schädigender Absicht verschiedene Fremdkörper verschluckt hatte, so einen Nagel, ein Blechstück und einen Kieselstein. Auch ist es wertvoll, sich genau über die Zahl der aufgenommenen Corpora aliena zu orientieren und ihre Wanderung zu verfolgen, wie wir dies durch Aufnahmen an verschiedenen Tagen thaten. Nur so ist ja die Möglichkeit gegeben, nach dem Erscheinen derselben per vias naturales, dem Patienten ins Gesicht zu sagen, jetzt bist du frei, jetzt kannst du gehen.

Müller und Büttner sahen ebenfalls auf Leuchtschirm und Platte einen verschluckten Nagel innerhalb des Magens eines Kindes. Sie erwähnen mit Recht, dass bei Fremdkörperaufnahmen im Bauch, besonders in den oberen Partien, welche der respiratorischen Verschiebung unterworfen sind, Nägel oder ähnliche Gegenstände nicht schlank und dünn, sondern mehr fächerförmig erscheinen. Man darf in solchen Fällen natürlich kein scharfes Bild erwarten. Auch peristaltische Bewegungen des Magens oder Darms bringen gelegentlich Verzerrungen bei Fremdkörperaufnahmen hervor.

Noch in einer Hinsicht sind uns am Abdomen die Röntgenbilder wertvoll gewesen, nämlich bei Patienten, wo von Laparotomien oder Bruchoperationen versenkte Silberdrähte eingeheilt waren, die dann später zu neuralgischen Beschwerden führten. So konnte Kümmell bei einem Patienten durch Röntgographie von der Rückenseite her einen Silberdraht in der Bauchnarbe nachweisen, wo er schon früher alle entfernt zu haben glaubte. Ein bestimmter Schmerzpunkt bestand nicht, vielmehr waren es mehr diffuse Schmerzen im alten Operationsgebiet. Die Operation bestätigte den Befund. Ohne Röntgenaufnahme hätte man jedenfalls ganz aufs Geratewohl einschneiden müssen.

An dieser Stelle wollen wir auch der im Körper selbst sich bildenden Fremdkörper, der pathologischen Konkremente gedenken, der Blasen-, Nieren- und Gallensteine. Von uns selbst und anderen Seiten sind röntgographische Versuche mit den verschiedenen Steinen angestellt worden. Bei allen hat sich ergeben, dass Cholestearinsteine einen ganz geringen Schatten werfen. So ist es uns nicht einmal experimentell an einer ausgeschnittenen Gallenblase, die wir mit Cholestearinsteinen gefüllt hatten, gelungen, gute Schattenbilder derselben auf der Platte zu erzeugen, und noch viel weniger, wenn wir über die Gallenblase die untere Leberpartie deckten. Ebensowenig wie an den Präparaten sind wir und andere Forscher imstande gewesen, Gallensteine am lebenden Menschen zu finden. Um so mehr hat es uns überrascht, zwei Mitteilungen über Gallensteinbilder zu lesen. Hat doch Buxbaum im Wiener medizin. Klub vier Röntgogramme gezeigt, auf denen man deutlich grössere und kleinere Steine der Gallenblase differenzieren konnte. Es scheint demnach wie bei anderen Objekten, so auch bei den Gallensteinen auf ihre jeweilige Beschaffenheit anzukommen. Unter den Nieren- und Blasensteinen erweisen sich am schwersten durchgängig für die Röntgenschen Strahlen die Oxalatsteine, auch Phosphat- und Uratsteine werfen einen dunklen Schatten, von den ersteren erscheinen die kreidigen, aus amorphen Substanzen zusammengesetzten dunkler, als die mit krystallinischem Gefüge. Solche Steine, die aus verschiedenen konzentrischen Schichten

bestehen, lassen diese ihre Schichtung im Röntgogramm wohl erkennen. Mitteilungen über Blasensteine sind immerhin noch selten. Kümmell zeigte ein solches wohlgelungenes Bild, welches wir seiner Zeit hergestellt hatten (cf. Fig. 27). Er betonte: „Wenn wir auch reiche Hilfsmittel besitzen, um die Steine der Blase dem Auge und der fühlenden Hand erkennbar zu machen, so möchte ich es doch für nicht unwesentlich halten, wenn man auf schmerzlose Weise, ohne jede Belästigung des Kranken, den Inhalt der Blase, soweit es sich um Steine handelt, auf der photographischen Platte dem Gesichtssinne je nach ungefährer Grösse, Gestalt und Zahl zugänglich macht.“ Auch Wolff zeigte auf dem Chirurgenkongress 1897 ein schönes Bild eines Blasensteins. Trotz dieser wohlgelungenen Aufnahmen

Fig. 27.

Blasenstein.

Wir sehen im rechten unteren Quadranten des Beckeneingangs einen grossen ovalen Schatten, der von einem harnsauren Stein herrührt. Die sonstigen Beckenverhältnisse bezüglich des Steissbeins, der Bänder etc. brauchen hierbei nicht näher beschrieben zu werden.

müssen wir hier betonen, dass es leider nicht immer gelingt, besonders bei fettleibigen Personen, selbst grössere Steine zu röntgographieren. Man darf also im gegebenen Falle daraus, dass man keinen Stein auf dem Bilde erhält, nicht unbedingt die Anwesenheit von Steinen ausschliessen. Dass man hier die von Seiffart-Nordhausen angegebene Methode mit Erfolg in Anwendung bringen kann, um die eine Lage der dicken Massen der Beckenknochen, Eingeweide und Weichteile auszuschalten, kleine, durch Guttapercha geschützte Platten in die Vagina oder das Rektum einzuführen, soll nochmals besonders betont werden. Es ist uns natürlich gelungen, auch andere Fremdkörper, z. B. eine Haarnadel, die teilweise schon inkrustiert war, zu entdecken.

Was nun die Nierensteine anbelangt, so war Kümmell der erste, dem nach einigen Fehlversuchen ihr Nachweis an der Leiche gelungen war. Inzwischen sind eine Reihe von einschlägigen Beobachtungen in der Litteratur mitgeteilt worden, doch liegt es bezüglich der Sicherheit der Diagnose hier ebenso, wie bei den Blasensteinen. Wir können uns nicht absolut auf das Röntgenbild verlassen (Fig. 28). Immerhin war in unseren Fällen, wo ein vermuteter Stein auf dem Bilde nicht zur Abbildung kam, ein solcher auch nicht vorhanden, wie die späteren Operationen zeigten. Von Fenwick ist für solche Fälle, wo die vor die Lendenwunde gebrachte Niere palpatorisch Konkremente nicht erkennen lässt, vorgeschlagen worden, mittelst

Fig. 28.

Nierensteine.

Rechts wie links sehen wir den Schatten der Niere. Im rechten Nierengebiet befindet sich ein von oben nach unten verlaufender, unregelmässiger, starker Schatten, der nach unten zu breiter wird. Es handelt sich in diesem Falle um einen männlichen Leichnam, dem wir einige Nierensteine ins Nierenbecken eingelegt hatten.

eines Fluorskops die Niere zu durchleuchten, um so ohne die probeweise Eröffnung derselben eventuell Nierensteine ausschliessen zu können. Das letztere Verfahren ist nach unserer Ansicht kaum brauchbar.

Da Jodoform einen recht dunklen Schatten wirft, ist man auch imstande, dasselbe nach Injektionen im Körperinnern zu sehen. Auf diese Weise können wir uns einmal überzeugen, ob bei Gelenktuberkulosen, die mit Jodoformglycerin-Injektionen behandelt werden, das Medikament an die richtige Stelle gebracht ist, andererseits können wir den Resorptionsprozess desselben verfolgen und damit unsere

therapeutischen Massnahmen, betreffend die Notwendigkeit neuer Injektionen, einer genauen Kontrolle unterziehen.

Was wir oben von dem Nachweis von Silberdraht gesagt haben, dasselbe gilt auch von metallischen Nägeln, Elfenbeinstiften, Elfenbeinschrauben und Platten, welche zum Zwecke von Knochenvereinigungen dem Körper einverleibt sind.

An diesen Beispielen haben wir zur Genüge gesehen, wie wichtig für das grosse Gebiet der Fremdkörper die Röntgenstrahlen sind; es würde zu weit führen, noch näher auf die so mannigfaltigen Funde einzugehen.

Erkrankungen und Verletzungen des Knochensystems.

Knochen- und Gelenkerkrankungen.

Reich und dankbar ist die Anwendung des Röntgenverfahrens für das grosse Gebiet der Knochen- und Gelenkerkrankungen, und zahlreich sind demnach auch die erfolgten Mitteilungen.

Zunächst kann man sich bei vorkommenden Fällen von hypertrophischen oder atrophischen Zuständen an den Extremitäten vergewissern, ob diese abnormen Zustände allein die Weichteile betreffen oder aber auch auf den Knochen übergreifen. So sehen wir, wie bei angeborener Hüftgelenksluxation meist die kranke Seite einen dünneren Femurschaft aufweist, wie nach überstandenen Coxitiden und Hüftgelenksresektionen der Femurschaft bis auf das Vier- und Fünffache zusammenschrumpfen kann, wie die ganze Beckenhälfte sogar an dieser Atrophie teilnimmt und eine Veränderung seiner Neigung stattfindet. Wir können andererseits nach Frakturen, wo der Arm oder das Bein recht atrophisch ist, durch Vergleiche der entsprechenden Teile feststellen, dass der Knochen keineswegs an dieser Abnahme teilgenommen hat. Auch bei mehr lokal auftretenden Anschwellungen ist man mitunter ganz auf die Röntgenstrahlen angewiesen, zweier Fälle erinnere ich mich, die recht interessant waren, da ihnen die gleiche Erkrankung zu Grunde lag, Lues. Der eine Patient hatte am linken Oberschenkel eine ziemlich scharf nach oben und unten abgegrenzte Schwellung, die sehr schmerzhaft war, sich ganz hart anfühlte und in jeder Beziehung als eine Anschwellung des Femur imponierte. Dabei fieberte Patient. Die Röntgenaufnahme ergab einen ganz normalen Femur. Trotzdem wurde eingeschnitten, da wir der Aufnahme nicht ganz trauten; es ergab sich nun weiter nichts als eine ganz scharf umgrenzte pralle Infiltration der dem vorderen Femurschaft anliegenden Muskelpartie, der Knochen war

wirklich normal. Unter Jodkali verschwand dann allmählich diese spezifische Infiltration. In dem anderen Falle bestand bei dem betreffenden Patienten eine vollkommene Steifigkeit in der Halswirbelsäule, grosse Schmerzhaftigkeit und starke Schwellung der hinteren Halsgegend. Auch hier fand sich eine vollkommen normale Halswirbelsäule, die Schwellung ging nur von den Weichteilen aus. Jodkali hob auch hier die Affektion. Wie wichtig, dass man sich von der Unversehrtheit der knöchernen Teile so bequem überzeugen konnte.

Bilder, die wir von Trommelschlägelfingern hergestellt haben, ergaben, dass es sich lediglich um eine Verdickung der Weichteile handelte, die Knochen erschienen ganz normal, höchstens waren die Fingerknochen etwas durchlässiger als ganz normale. Bei fortgeschrittener Erkrankung findet man die Kuppe der Endphalanx pilzartig verdickt. Auch periostitische Auflagerungen an den peripheren Enden der Vorderarm- und Unterschenkelknochen sah Teleky bei der Ostéoarthropathie hypertrophiante pneumatique.

Ueber Akromegalie und damit verbundene Skelettveränderungen liegen gleichfalls eine Reihe von Beobachtungen vor, die um so wertvoller sind, da ja die Sektionsbefunde bezüglich dieser Erkrankung noch immer nicht zahlreich sind. Schultze-Bonn konnte durch das Röntgenbild der Hand konstatieren, dass die Endphalangen breiter als normal waren, dabei ohne Osteophyten; die distalen Epiphysen der Mittel- und Grundphalangen waren verdickt, ebenso bestanden Auftreibungen in den Diaphysen der beiderseitigen Grundphalangen. Murray zeigte durch Bilder von Hand und Fuss eines solchen Kranken, dass die Vergrösserung in der Hauptsache durch die Verdickung der Weichteile bedingt war, dass die Knochen nur wenig verändert waren; den gleichen Befund hatte Edel-Dalldorf in seinem zweiten beschriebenen Falle, wo auch das Handskelett keine besondere Abweichung von der Norm darbot. Dagegen ist die Beschreibung des Bildes des ersten Falles recht interessant: „Das ganze Handskelett ist plump und gross. Die Mittelhandknochen haben eine ungewöhnlich gerade Achse und sehen wenigstens die drei mittleren keulenförmig aus, indem sie nach der distalen Seite an Breite zunehmen. Die mittleren Mittelphalangen haben eine abnorme mehr kegelartige Gestalt. Die oberen und unteren Enden sind fast an allen Röhrenknochen ausserordentlich breit. Alle Knochen sind sehr lang und breit, nur grade die Endphalangen verhältnismässig kurz, aber ebenfalls breiter als normal. Am wenigsten erscheinen die Mittel- und Grundphalangen verbreitert. Ausserdem sind Exostosen an den Diaphysen des 5. Metakarpus und der 5. Grundphalange radialwärts, sowie am Schiffbein, Auftreibungen an den Enden des 5. Mittelhandknochens sichtbar. Die Weich-

teile weisen durchweg eine beträchtliche Verdickung auf.“ An den Füssen liessen sich durch das Röntgenbild ebenfalls Auftreibungen an der Basis der Endphalangen und am Mittelfussknochen und Verdickung der Weichteile zeigen, ferner typische Gesichtsveränderungen.

Sind nun auch diese Befunde nicht von Bedeutung für die Diagnose, so ist es doch immerhin von grosser Wichtigkeit, schon während des Lebens die Verhältnisse der knöchernen Teile zu den Weichteilen festzustellen und, wie Edel mit Recht hervorhebt, auch hier wie bei anderer Gelegenheit in den Stand gesetzt zu sein, „durch öftere Aufnahmen in verschiedenen Krankheitszeiten den Verlauf der Knochen- und Weichteilveränderungen zu beobachten und zu verfolgen, wohingegen bei Sektionen meist nur die Endzustände der Krankheit vorliegen“.

Da, wie wir wissen, nicht allein die äusseren Konturen der Knochen durch die Röntgenaufnahmen gezeichnet werden, sondern ein Einblick in das Innere derselben gestattet ist, beinahe so, als ob wir überhaupt einen Knochenschnitt vor uns hätten, sind wir in die Lage gesetzt, eine ganze Reihe von Erkrankungen zu erkennen, bei denen es sich um regenerative und hypertrophische Zustände handelt; wir können Fälle von Knochenschwund, Entzündungszustände der Knochen primärer oder metastatischer Natur, chronische Knochenentzündungen, tuberkulöse, rachitische und luetische Erkrankungen sowie Tumoren bildlich darstellen.

Besonders die Kalksalze sind es, von deren reichlicherem oder geringerem Gehalte ein mehr oder weniger intensives Schattenbild abhängig ist, deshalb werden Knochen, bei denen eine Auflösung der Kalksalze stattfindet, sehr minimale Bilder ergeben. So verhält es sich z. B. mit osteomalacischen Knochen; dieselben geben, wenn sie hochgradig ihrer Kalksalze beraubt sind, durch die Muskulatur hindurch überhaupt keinen Schatten; Knochen, bei denen die Entkalkung noch nicht bis zum Aeussersten fortgeschritten ist, lassen ihre Konturen noch erkennen, doch sind sie im Vergleich zu gesunden sehr durchscheinend, besonders fand Göbel-Auerbach die Achse als ganz helle Zone. Da in seinem Falle unter rheumatoiden Schmerzen eine Fraktur des Oberarms acquiriert war, wird vorgeschlagen, bei eventuell an anderen Körperstellen auftretenden Schmerzen wiederholt zu durchleuchten, um einer Fraktur durch einen prophylaktischen Verband vorzubeugen.

Wir selbst haben das obere Femurende einer verstorbenen Patientin röntgographiert, die an Osteomalacie gelitten hatte. Es ergab sich dabei, dass fast der ganze architektonische Aufbau des Knocheninnern verschwunden war. Wenige Bälkchen, die quer durch den Trochanter major liefen, ferner ein ganz minimaler Bälkchenzug,

der vom lateralen unteren Beginn des Trochanter major bis zu der tiefsten Stelle der sattelförmigen Aushöhlung des Collum femoris reicht, und eine etwas breitere Spongiosapartie an der Stelle des stärksten Druckes, die vom Adamschen Bogen nach der inneren oberen Fläche des Schenkelkopfes zieht; die Kompakta war vollkommen zerfasert und in einzelne Bälkchen aufgelöst von ganz enormer Dünne. Im übrigen weist das ganze Knocheninnere hie und da mal einige isolierte Bälkchen auf und hat ein marmoriertes fleckiges Aussehen. Es ist fast nicht schattenwerfend.

Auch die Knochenveränderungen, die durch Entwicklungs- und Wachstumsstörungen bedingt sind, sind genauer studiert worden.

Die kongenitale Lues ergab folgendes. Bei der syphilitischen Osteochondritis der Neugeborenen sehen wir in den Epiphysen schon grössere verknöcherte Partien, die durch durchscheinende verbreiterte Stellen von dem Knochen der Diaphyse getrennt sind. In der Diaphyse erscheinen hie und da hellere Flecke ohne, eventuell mit nur geringer Strukturzeichnung entsprechend den Störungen in der Kalkablagerung. Eine kompakte Substanz ist nur teilweise vertreten. Auffallend ist, dass ganz regelmässig, entgegen den später zu beschreibenden rachitischen Befunden, die beiderseitigen Begrenzungslinien der verknöcherten Diaphyse mit einem ganz intensiven, äusserst scharfen Schatten gezeichnet sind. Es müssen hier besonders viel Kalksalze liegen. Man hat den Eindruck, als ob es sich überall um Epiphysenlösungen handele. Die Fig. 29 und 30 sind so hergestellt, dass die Knochen halb durchsägt röntgographiert wurden; zum Vergleich dienen die Fig. 32 und 33, S. 129, die von rachitischen Knochen hergestellt sind.

Ferner ergiebt die Betrachtung der sogenannten Säbelbeine dicke unregelmässige periostale Knochenwucherungen und eine Verdickung und Sklerosierung der kompakten Substanz, wie sich aus dem nachstehenden Röntgogramm (Fig. 31, S. 128) ersehen lässt.

Von den sonstigen syphilitischen Knochenerkrankungen konnten wir folgendes beobachten: Ein Patient, der wegen starker Schwellung seines Handgelenkes kam, zeigte einen ausgedehnten hellen Fleck im distalen Ende des Radius und eine Auflösung des Os triquetrum. Es handelte sich jedenfalls um gummöse Zerstörungen. Der gesunde Arm wies ganz normale Knochenverhältnisse auf. Nach Jodkali schwand die Schwellung ganz allmählich und bei der Durchleuchtung waren die einstigen Defekte am Radius nicht mehr zu sehen.

Ferner kamen wiederholt periostale Knochenauflagerungen, Hyperostosen zur Beobachtung, so in einem Falle, wo der Nervus radialis ganz in solche eingebettet lag. Es bestand nicht allein ein starkes Zittern des ganzen Armes, sondern auch Schmerzen und grosse Be-

wegungsbehinderung. Nach operativer Entfernung des Hyperostosen besserte sich der Zustand sehr schnell.

Fig. 29.

Fig. 30.

Bei rachitischen Kindern darf man, wenn man einigermassen brauchbare Bilder erhalten will, nur ganz schwaches und möglichst differenzierend zeichnendes Licht anwenden, da der unvollkommene

Fig. 31.

kalkleere Knochen sich nur wenig gegen die umgebenden Gewebe abhebt, ähnlich dem osteomalacischen; besonders die Epiphysen bleiben abnorm lange durchsichtig und werfen nicht den geringsten Schatten auf dem Schirm und der Platte. Das Bild der durchsägten und

Fig. 32.

Fig. 33.



röntgographierten unteren Extremität (Fig. 32 und 33) zeigt uns die Verhältnisse noch deutlicher. Fast keine Kompakta, die Epiphysenknorpel

besonders am unteren Femur- und oberen Tibiaende sind stark verdickt und weisen nur eben angedeutet Verknöcherungsstellen auf. Die knorplige Zone zwischen Epi- und Diaphyse ist stark verbreitert, die Grenze zwischen den verknöcherten Teilen der Diaphyse und dem Knorpel ist nicht regelmässig und scharf, sondern der Uebergang findet derart statt, dass die Spongiosa zunächst in einer ziemlich geraden verwaschenen Linie aufhört, um von hier aus in den Knorpel noch eben sichtbar in teils längeren, teils kürzeren Bälkchen faserartig einzudringen.

Ueber Störungen des Knochenwachstums bei Kretinismus hat Hofmeister-Tübingen an einem Fall genaue Röntgenuntersuchungen angestellt; er fand auch hier die Epiphysen im Verknöcherungsprozess erheblich gegen die Norm zurückgeblieben, so dass man von sämtlichen Röhrenknochen fast nur die Diaphyse sah; entweder war an den Epiphysen gar nichts zu bemerken, oder es zeigten sich nur kleine Knochenkerne auf den Bildern; man hat jedenfalls einen der Rachitis ganz ähnlichen Prozess vor sich.

Auch Springer und Serbanesco-Paris wiesen die gleichen pathologischen Knochenverhältnisse nach bei Myxödem; bei Kindern von Alkoholikern war der Knorpel zwischen Femur und Tibia klein und unregelmässig, die Ossifikation geschah vorzeitig. Für die Therapie sind diese Befunde am Lebenden insofern wichtig, als man seine Massnahmen direkt danach richten kann und muss. Hat man bei einem Individuum noch durchscheinende, hauptsächlich knorplige Gelenkteile vor sich, richtet man die ganze Ernährung desselben danach ein, um die Ossifikation zu befördern; so kontrollierten z. B. Gasne und Londe-Paris die unter Thyreoidbehandlung fortschreitende Verknöcherung bei Myxödem. Ist dagegen das Wachstum beendet, braucht man in dieser Hinsicht nicht mehr zwecklos zu sorgen.

Knochen- und Gelenkveränderungen bei Syringomyelie sind von Laese-Charlottenburg beobachtet worden. Er fand neben anderem ausgesprochene Hypertrophie der Epiphysen von Radius und Ulna und starke Knochenauflagerungen, die indessen arm an Kalksalzen waren.

Sehr nützlich und diagnostisch wohl verwertbar ist für uns das Röntgenbild in einer grossen Reihe von tuberkulösen Erkrankungen der Knochen und Gelenke gewesen. Nicht allein, dass in einzelnen Fällen die Aufnahme uns genauen Aufschluss gab über den Sitz und die Ausdehnung der Erkrankung, manchmal ist die Durchleuchtung absolut ausschlaggebend für die exakte Diagnose gewesen, so bei einer Tuberkulose des Talocruralgelenks, deren Bild die Fig. 34 zeigt, und in einem Fall von tuberkulöser Coxitis, wo eine Schenkelhalsfraktur mit ihren üblen Folgen ausgeschlossen werden konnte.

Bei der Spina ventosa erscheint der Knochen verdickt und aufgelockert, d. h. mehr durchscheinend, das Periost ist häufig leicht abgehoben vom Knochen; in den Gelenken markiert sich die tuberkulöse Entzündung meist derartig, dass erstlich die normalen Konturen verschwunden sind. Dafür erscheinen die Gelenkenden verwaschen, der sonst so deutliche Gelenkspalt fehlt oder ist ganz unklar, man sieht hier wolkenartige Trübungen und zottenartige Fortsätze, die

Fig. 34.

Tuberkulose des Talus und des Talocruralgelenks.

Der Talus ist besonders vorn oben aufgelockert und zerfasert; zottenartige Fortsätze gehen von ihm aus. Die Gelenklinie des Talocruralgelenks ist nicht zu sehen.

sich von den Gelenkenden ausbreiten. Besonders gute Bilder erhält man von den tuberkulösen Zerstörungen der Handwurzel (Fig. 35) und des Ellenbogengelenks. Vom Hüftgelenk haben wir brauchbare Bilder auch im Anfangsstadium der Coxitis bekommen. Doch sollen die Hüftgelenkserkrankungen ihrer grossen Bedeutung wegen gesondert betrachtet werden. Auch von den tuberkulösen Erkrankungen der Wirbelkörper sind eine ganze Reihe guter Bilder gebracht worden. Man sieht dabei in den betreffenden Wirbelkörpern hellere wolkig

getrübte Stellen; in der Umgebung des oder der betreffenden erkrankten Wirbel finden sich oft noch strangartige oder mehr rund-

Fig. 35.

Tuberkulose des Handgelenks.

Von dem tuberkulösen Prozess sind besonders ergriffen das Mondbein, das Kopf- und Hakenbein und das centrale Ende des Metacarpus quartus. Das letztere ist verdickt und daumenwärts aufgelockert. Zwischen den drei genannten Handwurzelknochen haben sich Verwachsungen gebildet, das Hakenbein erscheint angenagt.

liche Verdickungen, von schwieligen und tuberkulösen eingedickten Massen herrührend. Gleichzeitig sieht man, besonders wenn mehrere

Wirbel ergriffen sind, die Zwischenwirbelscheiben weniger durchlässig. Bei Aufnahmen von der Seite her liess sich in einzelnen Fällen von Pottschem Buckel die Wirbelsäule auch sehr gut darstellen, wie aus Fig. 36 hervorgeht, und zeigen, wie viel Wirbelkörper von dem tuberkulösen Prozess ergriffen gewesen und miteinander verschmolzen waren. In mehreren Fällen, wo durch schwere Lähmungserscheinungen ein operatives Eingehen angezeigt war, hat die Operation den Röntgenbefund voll bestätigt.

Auch an verschiedenen anderen Knochen konnten primäre tuber-

Fig. 36.

Spondylitis tuberculosa.

Es handelt sich um einen 8 Jahre alten Patienten, der seit seinen ersten Lebensjahren erkrankt war. Wir machten die Aufnahme, um durch dieselbe eventuell feststellen zu können, wie viel Wirbel in den Erkrankungsprozess gezogen waren, da der Patient dem Calotschen Redressement unterzogen werden sollte. Bei einer späteren Aufnahme wollten wir dann den Effekt der Operation an der Stelle des Wirbelkörperdefektes feststellen. Das Bild ist sehr wohl gelungen. Wir sehen den mächtigen Gibbus und die Wirbelkörper samt ihren Processus spinosi. Die unteren drei Brustwirbel weisen ganz klare Veränderungen auf. Der 10. und 11. Wirbelkörper sind fast vollkommen eingeschmolzen, ihr knöcherner Rest ist nach vorn leicht zugespitzt und schiebt sich in das Dreieck zwischen dem 9. und 12. Wirbelkörper hinein. Der 12. Wirbelkörper erscheint in seinen vorderen Partien aufgelockert und zerfasert. Ausserdem ist er gegen den Wirbelbogen nach oben hin abgeknickt. Zu bemerken ist noch, dass man an dem Bilde sehr schön den Schatten des gewaltig vergrösserten Herzens und zwar in der Ausdehnung von vorn nach hinten sieht.

kulöse Herde im Innern röntgographiert werden, so z. B. von Schwertzel-Altona am linken oberen Tibiaende eines 15jährigen Knaben. Der Knochenabscess wurde durch die Operation bestätigt;

auch hat genannter Autor durch das Röntgogramm deutlich erkennen können, dass es sich bei einer Tuberkulose des Handrückens das eine Mal um eine Weichteilerkrankung mit sekundärer Knochenverdickung, das andere Mal um eine Herderkrankung in einem Metakarpalknochen handelte, indem er im ersten Fall eine periostale Knochenauflagerung auf der ganzen Diaphyse des 4. Mittelhandknochens sah, durch die der ursprüngliche Knochen in normaler Gestalt, ohne pathologische Veränderung durchschien.

Werden wir somit die Röntgenuntersuchung bei tuberkulösen Knochenerkrankungen gern als diagnostisches Hilfsmittel annehmen, so dürfen wir uns andrerseits nicht verhehlen, dass wir doch in vielen Fällen vollkommen im Stich gelassen wurden; oft gerade dann, wenn wir versuchten, einen eventuell noch kleinen, erst im Entstehen begriffenen tuberkulösen Herd nachzuweisen, erreichten wir nichts durch die Röntgographie. Je dicker der Knochen und je kleiner der Herd, desto weniger wird sich natürlich ein brauchbares Bild ergeben, und das ist recht unangenehm. Besonders beim Kniegelenk war oft die Röntgenaufnahme vergeblich, man sah ausser einer Weichteilverdickung und Füllung des Gelenkes nichts, am Knochen absolut nichts, also das Gleiche, was man palpatorisch feststellen konnte. Wir müssen in dieser Hinsicht Obersts Erfahrungen voll und ganz bestätigen. Nach abgelaufener Tuberkulose die Knochenverhältnisse in vivo zu studieren, ist natürlich nicht allein in wissenschaftlicher Hinsicht, sondern auch oft klinisch von hohem Werte (siehe beistehende Fig. 37).

Was die akuten Entzündungen der Knochen anlangt, so die infektiöse Osteomyelitis und Periostitis, so haben auch wir erst im späteren Stadium der Krankheit Nutzen von der Durchleuchtung gesehen. Abscesse lassen sich gut darstellen und bezüglich ihrer Ausdehnung und Lage präcisieren, so dass man für die eventuelle Operation einen ausgezeichneten Anhalt hat. Haben wir bereits das Stadium der Nekrose des Knochens vor uns, und ist es zur Sequestrierung eines toten Knochenstückes gekommen, so erhalten wir Röntgenbilder von grosser Deutlichkeit. Man sieht, abgesehen von den grösseren, auch kleine Sequester, selbst nur nadelgrosse; es ist zu unterscheiden, wie sie in den Eiterhöhlen liegen, manchmal auch ob sie wirklich gelöst oder noch nicht ganz abgestossen sind. Doch ist es sicher, was auch Oberst betont, dass sich das nicht immer durch das Röntgenverfahren entscheiden lässt. Dass in einem Falle von Oberst, wo nach Nekrotomie des Humerus eine Fistel nicht heilen wollte, das Röntgenbild als Ursache der Eiterung einen vermuteten zurückgebliebenen Sequester nachwies, ist jedenfalls eine sehr wichtige Beobachtung.

Der Beginn und die fortschreitende Knochenneubildung, sowohl bei partieller Nekrose als auch bei totaler, lässt sich auf in bestimmten Zwischenräumen wiederholten Röntgogrammen gut beobachten. Wir konnten dies in zwei Fällen, die von Graff im ärztlichen Verein Hamburg vorgestellt sind. Das erste Mal war es ein 9jähriger

Fig. 37.

Abgelaufene Tuberkulose des Metacarpus quartus.

An Stelle des Metakarpalknochens finden sich ein grösseres und ein kleineres Knochenstück, die beide etwas durchlässiger als der normale Knochen erscheinen. Der 4. Finger ist ganz bedeutend verkürzt und zwar dadurch, dass die Grundphalanx sich tief zwischen den 3. und 5. Metacarpus retrahiert hat. Die Hand gehört einem 5jährigen Kinde; recht übersichtlich ist die Zeichnung der Handwurzel.

Knabe. Der Radius war erkrankt, das Ellenbogengelenk vereitert. Der ganze Knochen stiess sich ab bis zur distalen Epiphyse. Von dem stehengebliebenen Periost aus bildete sich ganz allmählich ein

vollkommen neuer Knochen, der ganz die Formen des früheren hatte und auch gut in seine Funktion eingetreten ist. Dasselbe war der Fall bei einem 17jährigen Patienten; hier hatte sich die Ulna in toto abgestossen.

Auch bei metastatischen Knochenentzündungen sich bildende Abscesse sahen wir bei mehreren Patienten, und zwar zufällig allemal

Fig. 38.

Typhusherd im kleinen Finger.

An der sonst normalen Hand sehen wir die Weichteile am Grundgliedꝛdes kleinen Fingers bedeutend verdickt, im distalen Teile der Grundphalanx befindet sich aussen ein kleiner Herd. Es handelt sich um eine metastatische Eiterung nach Typhus.

nach Typhus; so einmal — cf. Fig. 38 — einen ovalen Herd in der Grundphalange des kleinen Fingers, ferner mehrere Herde in der Ulna. Dieselben wurden operativ entfernt.

Um die Veränderungen der Knochenstruktur der einzelnen Wirbelkörper bei Spondylitis deformans zu studieren, desgleichen die Degenerationsvorgänge an den Zwischenwirbelscheiben etc., hat Beneke

in seiner „Lehre von der Spondylitis deformans“ Röntgenbilder von Scheiben aus formalingehärteten Wirbelsäulen gebracht und sehr brauchbare Aufschlüsse erhalten.

Von Geschwülsten sind gleichfalls eine Reihe röntgographisch dargestellt worden, so Osteome, Enchondrome, Sarkome und Carcinome; während die ersteren meist palpatorisch schon vollkommen genügend diagnostiziert werden konnten, haben wir doch einen interessanten Fall zu verzeichnen, wo ein Patient nur über Schmerzen im oberen Tibiaende klagte. Es war nicht das Geringste palpatorisch nachzuweisen. Die Aufnahme ergab eine durchscheinende walnussgrosse Partie, wolkig getrübt mit verwaschener Zeichnung. Durch die Operation wurde ein Sarkom aus der Tibia entfernt. Fig. 39 zeigt ein periostales Osteosarkom der Tibia, die Fibula war wegen der gleichen Erkrankung schon früher entfernt worden. Ein ausgezeichnetes Bild ist aus der Brahmannschen Klinik gebracht worden von einem centralen Sarkom des Oberarms. Der Humerusschaft zeigt in seiner Mitte eine spindelförmige Auftreibung, die Partie ist stark durchlässig für Röntgenstrahlen; die kompakte Substanz ist beiderseitig, besonders innen stark verdünnt, teilweise ganz verschwunden. Einen weiteren Fall hat Wiesinger-Hamburg demonstriert; es wurde festgestellt, dass bei einem Patienten nach Operation sich ein Recidiv eines Osteosarkoms des Radius entwickelt hatte. Noch vor kurzem konnten wir bei einer Dame mit Mammacarcinom eine Metastase an den ersten drei Brustwirbeln, das durch spinale Symptome vermutet wurde, zur Darstellung bringen.

Dass sich auch Erweichungscysten im Knochen, die mit Auflösung und Verflüssigung des Knochengewebes einhergehen, röntgographieren lassen, ergiebt sich nach dem Gesagten von selbst.

Ist es infolge irgend welcher entzündlicher oder traumatischer Prozesse zu Zerstörungen in Gelenken gekommen mit sekundärer Ankylosenbildung, so giebt uns das Röntgenbild guten Aufschluss darüber, ob wir es mit einer knöchernen oder aber mit einer knorpeligen, resp. bindegewebigen Ankylose zu thun haben. Wie hier die Durchleuchtung von Interesse und direktem Einfluss auf unser therapeutisches Handeln ist, so überhaupt bei den verschiedensten Gelenkerkrankungen: wir können uns bei unklaren Fällen überzeugen, was infolge der Auftreibungen durch die Palpation oft zur Unmöglichkeit gemacht ist, ob die Veränderungen den Knochen selbst, den Knorpel oder nur die Weichteile betreffen. Wir sehen, dass bei den akuten Gelenkentzündungen, wie beim akuten Gelenkrheumatismus und bei infektiösen Gelenkvereiterungen irgend bemerkenswerte Knochenveränderungen nicht vorhanden sind, die Schwellung ist bedingt durch die Affektion der das Gelenk umgebenden Weichteile,

Fig. 39.

Osteosarkom der Tibia.

Fibula schon operativ entfernt, an der Grenze des mittleren und unteren Drittels sehen wir an der Aussenseite der Tibia eine faustgrosse Geschwulst, die sich durch wolkige Trübungen dokumentiert. An einzelnen Stellen scheint dieselbe auch auf den Knochen überzugehen, doch nur auf die Oberfläche desselben, denn man sieht die Konturen der Tibia scharf bei genauerer Betrachtung durch das verwaschene Bild der Geschwulst hindurchziehen, desgleichen kann man die kompakte Substanz und den Markraum deutlich differenzieren, allerdings erscheint die Kompakta der Aussenseite gegenüber der der Innenseite etwa um das Doppelte verdickt. Die Weichteile sind natürlich entsprechend der Grösse des Tumors verdickt; die Geschwulst reicht unten aussen fast bis unter die intakte Haut. An der Innenseite des Unterschenkels sind die Weichteile gesund.

resp. durch die Ausdehnung des Gelenks infolge serösen oder eitrigen Ergusses. Wird indessen der arthritische Prozess zu einem chronischen, so werden die Gelenkbilder undeutlich, verschleiert, die Knochenkon-

Fig. 40.

Freie Körper im Kniegelenk.

Auf dem in mittlerer Beugestellung befindlichen Knie ragt aus der Tiefe zwischen Tibia und Condylen ein etwas porös aussehender Körper von annähernd Bohnengestalt, der sich nach allen Seiten hin gegen die umgebenden Knochenteile deutlich abgrenzen lässt. Ein zweites, längliches Knochenstück mit abgerundeten Ecken lagert hinter dem oberen Ende der äusseren Condylus, von demselben durch einen verhältnismässig breiten Spalt getrennt. Palpatorisch war keiner der beiden nachweisbar, nur durch den vorderen waren Störungen im Kniegelenk hervorgerufen worden. Auf irgend eine Defektstelle kann man aus dem Bild nicht schliessen.

turen sind nicht mehr genau zu erkennen, dann kommt ein Zustand, wo der Knochen gröbere Veränderungen, Zerfaserungen, zackige Ver-

dickungen und Auswüchse etc. aufweist; diese Veränderungen sehen wir auch bei Arthritis chronica deformans.

Zur Unterscheidung zwischen Gicht und Rheumatismus kann die Durchstrahlung auch benutzt werden, da die Gichtbilder einiges Eigentümliche aufweisen. Experimentell ist nachgewiesen, dass das harnsaure Natron um vieles leichter für die Röntgenstrahlen durchgängig ist, als der Knochen; demnach kann man die gichtischen Ablagerungen an den Enden der difformen Extremitäten als hellere Flecke sehen, die Peripherie dieser Stellen ist gebildet von einem feinen dunkleren, weniger durchlässigeren Saum. Die Gichtknoten sind teilweise ganz durchleuchtbar, teilweise werfen sie einen tieferen Schatten. Huber-Berlin fand in einem Falle einer durch Gicht hochgradig deformierten Hand die Tophi stets dicht an den Gelenken, eventuell mit diesen im Zusammenhang stehend, sie waren viel durchlässiger als die Knochen. Neben den Gelenkveränderungen, die sich in unregelmässigen Verdichtungen und Auswüchsen zeigten, konstatierte er noch Zerstörungen der Knochen; desgleichen konnte er eine Auflockerung des Knochens zeigen, die er entsprechend der oben erwähnten Ansicht als Einlagerung von durchlässigen harnsauren Salzen deutete.

Wie Bäumler-Freiburg in einem Falle von Arthropathia tabica eine enorme Auftreibung der Tibia und Usurierung derselben zeigte, so sahen wir selbst in einem solchen Fall, wo eine mächtige Auftreibung des Mittelfusses bestand, dass dieselbe hervorgerufen wurde durch die alleinige Verdickung des Os naviculare, auch hier wäre man nach dem Bilde allein geneigt gewesen, eine Neubildung zu diagnostizieren. Das Kahnbein erschien aufgelockert, war abnorm durchscheinend, von wolkigem Inhalt.

Bei einer durch Sublimatinjektion künstlich erzeugten Polyneuritis mercurialis glaubte Heller-Berlin Vergrösserungen der Gelenkenden im Knie konstatieren zu können.

Die Tuberkulose der Gelenke haben wir schon oben mitbesprochen.

Es erübrigt noch, hier zu betonen, dass es uns häufig gelungen ist, freie Gelenkkörper klar und deutlich auf dem Bilde und Schirme nachzuweisen in Fällen, wo die klinischen Symptome einmal darauf deuteten, und auch einigemal, wo wir dieselben nicht vermuteten (vergl. die Fig. 40).

Frakturen und Luxationen.

Von Anfang an war man sich darüber einig, dass gerade für das so wichtige und so grosse Gebiet der Knochenbrüche, der Ver-

renkungen, der Verstauchungen und Quetschungen das Röntgenverfahren von ganz hervorragender Bedeutung sei. Die Erwartungen, die man daran geknüpft hatte, sind gerechtfertigt worden. In zahlreichen grösseren und kleineren Arbeiten haben sich eine Reihe von Autoren mit der Beschreibung und genaueren Erforschung der genannten Verletzungen beschäftigt, indem die einen kasuistische Mitteilungen brachten, andere bestimmte Typen sammelten und eingehender besprachen, wobei sie sowohl der durch die Röntgenaufnahmen in verschiedenster Hinsicht gebotenen Vorteile gedachten, als auch gleichzeitig neue wertvolle Aufschlüsse für die Anatomie und Pathologie dieser Knochen- und Gelenkverletzungen gewannen.

Erstlich handelt es sich darum, dass die zu den üblichen Untersuchungsmethoden ergänzend hinzutretende Röntgenaufnahme imstande ist, eine richtig gestellte Diagnose zu bestätigen oder aber in Fällen, wo sonst eine Narkosenuntersuchung nötig gewesen wäre, ohne diese und trotzdem ohne Schmerzen für den Patienten ein absolut sicheres und untrügliches Bild des in der Tiefe liegenden Fehlers zu geben.

Dadurch hat natürlich die Aufnahme einen direkten wohlthätigen Einfluss auf unsere therapeutischen Massnahmen. Werden wir doch z. B. in Fällen, in denen bei starker winkliger Knickung des Knochens, ohne dass dabei eine Dislokation der Knochenenden stattgefunden, nicht viel an den Frakturstücken herumziehen und herumbiegen und dadurch womöglich die Knochenbälkchen noch mehr voneinander trennen, zumal wir, wie Oberst mit Recht hervorhebt, noch Blutungen und andere Nebenverletzungen durch solche unnötige Manipulation schaffen können. Andrerseits werden wir selbst bei minimalen Verschiebungen, die durch Messung bei den oft stark geschwollenen Gliedern kaum zu konstatieren sind, immer versuchen, unter gehöriger Extension den Verband anzulegen oder erst dann, wenn durch eine längere und genügend starke Extensionsbehandlung die Verschiebung möglichst oder ganz ausgeglichen ist. Als zweites ist besonders hervorzuheben die ausgezeichnete Kontrolle der Wirkung jeglichen Verbandes. Den Strahlen leisten ja weder die gewöhnlichen Verbandarten Widerstand, noch der Gipsverband, mag derselbe auch sehr dick angelegt sein. Wir haben uns mitunter, wo wir alles gethan zu haben glaubten, auf recht wenig genügenden Korrekturen ertappt, und so ist es auch vielen anderen ergangen. Aeusserst schwierig ist es bei einer vollständigen Durchtrennung, z. B. des Femur oder beider Unterschenkelknochen, eine wirklich gute Einrichtung vorzunehmen. Und die Palpation und das Messband täuschen, wie wir uns häufig überzeugen konnten, gewaltig. Wir haben deshalb stets im Gipsverband Aufnahmen angefertigt und uns wiederholt

veranlasst gesehen, den betreffenden Verband zu entfernen und nach nochmaliger Extension und Einrichtung einen neuen Gipsverband anzulegen, trotzdem wir schon vor dem ersten Verband eine messbare Verlängerung des Gliedes vor uns hatten; die Frakturenden standen trotz alledem noch schlecht.

Drittens ermöglicht die Röntgographie die direkte Beaufsichtigung des Heilungsverlaufs selbst. Wir sehen nach gewisser Zeit genau, wie an die Stelle der früheren Bruchlinie eine mehr oder minder feste Vereinigungsmasse getreten ist, die das Licht nicht mehr so stark durchlässt; damit können wir unsere Versuche, betreffend abnorme Beweglichkeit zur Prüfung der Consolidation einschränken und direkt nach dem Aussehen des Bildes, ebenso wie bei Osteotomien und Osteoklasen, wo äussere Festigkeit besteht, anordnen, den Verband und die Schienen noch länger zu tragen, um Knochenverbiegungen vorzubeugen.

Wir können andrerseits vor uns selbst und vor anderen unsere Heilungsresultate ganz objektiv begutachten und für die Zukunft aus weniger guten Erfolgen lernen, unsere Fehler zu vermeiden oder im voraus zu sagen: In Fällen, die so und so liegen, wird voraussichtlich die Heilung schnell und gut von statten gehen oder überhaupt keine ideale Heilung zu erreichen sein. Auch Oberst und andere haben ja bei ihrem grossen Beobachtungsmaterial die trübe Erfahrung gemacht, dass die idealen Heilungen viel seltener sind, als man bisher angenommen hatte. — Was die Bedeutung zur Begutachtung für Berufsgenossenschaften anlangt, die gerade mit dem oben Gesagten in nahem Zusammenhange steht, so wollen wir darüber in einem besonderen Kapitel sprechen.

Ausser den bisher aufgezählten Vorteilen bietet das Röntgenverfahren noch interessante Aufschlüsse in Fällen, wo ohne dasselbe überhaupt die Diagnose Fraktur nicht gestellt werden kann, sei es wegen der zu grossen Dicke der Weichteile, sei es wegen des Verborgenseins der frakturierten Knochenteile bei ziemlich wenig ausgesprochenen Beschwerden, oder aber zur späteren Konstatierung eines früher nicht diagnostizierten Bruches.

Wir haben ferner eine ganze Anzahl von Fällen, die bei den uns geläufigen Untersuchungsmethoden für Kontusionen oder Distorsionen gegolten haben, als Knochenverletzungen nachgewiesen.

Bei den Verrenkungen sind gleichfalls Fälle vorgekommen und beschrieben worden, wo die Verletzung als solche nicht erkannt war, oder aber vorher nicht diagnostizierte Komplikationen von seiten der Knochen vorlagen.

Zu diesen mehr allgemeinen Auseinandersetzungen müssen wir noch einiges bezüglich der Technik hinzufügen. Handelt es sich um

frische Verletzungen, wo die Patienten Schmerzen haben, soll man den fluorescierenden Schirm nicht zu lange gebrauchen, da die Hantierungen bei der Durchleuchtung stets Anlass zu neuen Schmerzen geben. Man wird allerdings, wenn es irgend angeht, eine Betrachtung mit dem Schirm vorausgehen lassen, vor allem, wenn es sich um intelligente Patienten handelt. Meist liegt es hingegen so, dass die Patienten aus Furcht und Unkenntnis dem Versuch einer Durchleuchtung widerstreben. Man soll sich dann besser nicht zu lange aufhalten, zumal die Patienten von heutzutage wissen, dass zur Erkennung von eventuellen Knochenverletzungen nicht mehr wie früher Schmerzen notwendig sind; sie verlieren dann leicht das Vertrauen oder versteigen sich sogar leicht zu Vorwürfen. Nach alledem ist es also angebracht, nach der äusseren Untersuchung und mehr oder minder genauen Diagnosenstellung sofort zur Röntgenaufnahme zu schreiten. Dabei ist zu betonen, dass wir bei allen, nach der ersten Aufnahme nicht ganz klar liegenden Fällen lieber noch eine zweite in etwas anderer Richtung durch das Glied machen, desgleichen bei Verletzungen, die ein Gelenk betreffen und als solche selbst auf dem Röntgogramme noch nicht unbestritten deutlich zu erkennen sind. Jeder wird es wohl schon erlebt haben, dass die Patienten gleich ihr Röntgenbild mitbringen, besonders bei veralteten Fällen; oft genug sieht man dann, dass die Bilder nicht in der richtigen Lage des Gliedes aufgenommen sind und somit ganz falsche Verhältnisse zeigen. Auch hier ist es selbstverständlich notwendig, ein neues Bild anzufertigen.

Für die Beurteilung der Schädelfrakturen haben wir keine Vorteile aus dem Röntgenverfahren gezogen, wenn wir auch einen Bruch des Stirnbeines zur Darstellung bringen konnten. Von Brüchen der Gesichtsknochen ist gelegentlich ein Unterkieferbruch beschrieben worden; die Bilder waren deswegen interessant, weil sie die Wirkung des betreffenden Zug- und Retensionsverbandes, sowie die erreichte Fixation der Bruchstücke gut demonstrierten. Brüche der Wirbelsäule, des Sternums und der Scapula haben wir selbst noch nicht zu röntgographieren Gelegenheit gehabt, immerhin müssen wir nach den guten Wirbelsäulenbildern, die wir jetzt durchweg bekommen, annehmen, dass bei solchen das Röntgenbild diagnostisch recht wertvoll sein kann. Für die Clavicula- und Rippenfrakturen sind im allgemeinen keine Vorteile aus den Röntgenbildern zu erwarten, dahingegen für Beckenbrüche, wie wir bei der Beschreibung der Hüftgelenkserkrankungen an den Fällen von Absprengungen von der Pfanne sehen werden.

Die grösste Wichtigkeit hat die Röntgenaufnahme, wie wir schon anfangs erwähnt, für die genaue Klarstellung der Knochen-

verletzungen, die sich im Bereiche oder ganz in der Nähe der Gelenke vorfinden; sind wir doch selbst imstande gewesen, durch eine ganze Reihe derartiger Beobachtungen den Beweis zu liefern, dass Frakturen hier viel häufiger sind, als man früher annahm. Was zunächst die Schultergelenksverletzungen anlangt, so haben wir neben einfachen Luxationen auch solche mit Frakturen kompliziert

Fig. 41.

Fractura olecrani.

gesehen; einmal fanden wir z. B. gleichzeitig das Akromion abgerissen, ein andermal eine Fraktur des Humeruskopfes. Eine interessante Schulterverletzung, deren Diagnose auch früher nicht gestellt werden konnte, hat Hasebrock-Hamburg gezeigt. Es handelte sich um eine alte Fraktur des Caput humeri und des Humerus selbst. Der grösste Teil des Humeruskopfes und eine etwa 10 cm lange Knochenspange waren vom Humerusschaft ganz losgelöst, nach unten gerutscht und mit dem äusseren Scapularande verwachsen. Am Oberarmbein

konnte man das dem losgesprengten Stück genau entsprechende Lager sehen.

Bei Traumen, die das Ellenbogengelenk getroffen hatten, sei es direkt oder indirekt, und die zu der Diagnose Kontusion geführt hatten, ergab das Röntgenbild in einer grossen Anzahl von Fällen Olekranonfrakturen (Fig. 41 und 42); es war keine Krepitation, keine Difformität, kein auf einen Punkt besonders lokalisierter Druckschmerz

Fig. 42.

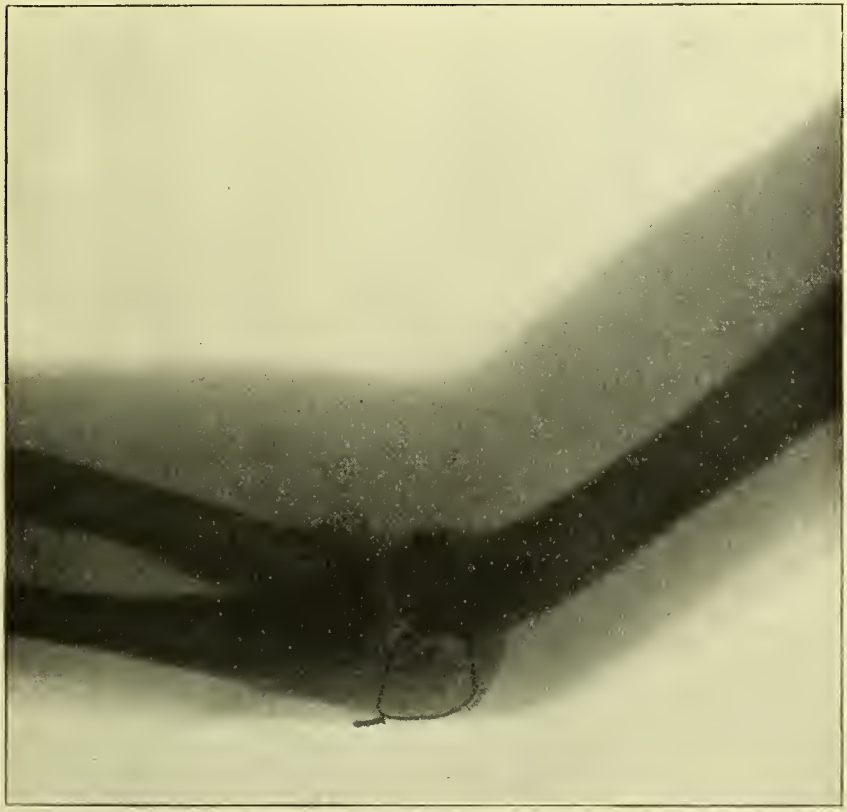

Olekranonfraktur.

Das Olekranon ist doppelt frakturiert, einmal an seiner Basis, wo die Bruchlinie schräg von vorn nach hinten unten verläuft, so dass der ganze Fortsatz und auch ein Teil des Ulnarschaftes eingebrochen ist. Ausserdem war die Spitze des Olekranon vollkommen abgetrennt und von der Tricepssehne nach oben gezogen; durch einen Silberdraht wurde das losgetrennte Stück wieder vernäht. Wir sehen auf dem Bilde den Effekt der Operation. Der abgesprengte Teil hat sich recht gut anlegen lassen, der Silberdraht ist in seiner Lage vollkommen sichtbar.

nachzuweisen, trotzdem eine unbedeutende Schwellung vorlag. Eine ganze Reihe von unkomplizierten Ellenbogengelenksluxationen, wie eine Fig. 43 verdeutlicht, bekamen wir zur Aufnahme. In anderen Fällen bestand gleichzeitig eine Absprengung vom Condylus internus; einigemal rutschte bei jedem Versuch zu reponieren — und die Reposition ging ganz leicht von statten — das losgebrochene Knochenstück in das

Fig. 43.

Luxatio cubiti.

Gelenk hinein, so dass ohne Operation kein ordentliches Resultat zu erreichen war. Derartige veraltete Fälle, die zu ganz erheblicher Funktionsstörung geführt hatten, sind uns wiederholt vorgekommen. Ueber eine typische Fraktur, die dicht oberhalb der Kondylen des Humerus kurz hintereinander viermal beobachtet wurde, berichtet Hoeftmann-Königsberg. Es handelte sich stets um eine Dislokation des Humerus nach vorn, so dass das untere Ende des oberen Fragmentes ein knöchernes Hindernis für die Flexion abgab. Durch Abmeisselung dieses prominierenden Stückes konnte er die Bewegungsstörung heben. Infraktionen an dieser selben Stelle, T-Frakturen am unteren Humerusende konnten wir häufig bildlich darstellen. Auch sehr schwere Verletzungen im Ellenbogengelenk haben wir zu verzeichnen, wo neben der Fraktur des Olekranons an der Basis eine Luxation des Radius nach vorn mit Infraktion des Köpfchens vorlag. Alle diese Verletzungen sind, besonders wenn das Gelenk infolge des Blutergusses und der Quetschung der Weichteile stark geschwollen ist, selbst für den Geübten sonst sehr schwer zu diagnostizieren und genauer nur in der Narkose zu erkennen.

Kahleyss-Halle hat durch seine Arbeit „Zur Kenntnis der Frakturen am unteren Ende des Radius“ einen Beitrag dafür geliefert, dass für die Anatomie und Pathologie der Knochenbrüche wertvolle Aufschlüsse gewonnen werden. Er untersuchte 60, zum grössten Teile frische Fälle von sogenannten typischen Radiusfrakturen und einige durch Versuche an der Leiche gewonnene Präparate und kam zu folgenden Resultaten:

„Reine Epiphysenlösungen kommen im vorgeschrittenen Kindesalter nicht mehr vor, sie sind hier so gut wie immer mit Diaphysenfraktur kombiniert.

Fissuren sind nicht so häufig als bisher angenommen wurde, sie treten bei Fall auf den Handrücken leichter ein, als bei Fall auf die Hohlhand.

Die vollständigen Brüche durchsetzen entweder die ganze Breite und Dicke des Knochens oder nicht.

42 % der besprochenen Fälle penetrieren in das Handgelenk, 58 % lassen das Gelenk intakt. Die meisten Splitterbrüche sind mit Einkeilung kompliziert. Bezüglich der Dislokation konnten wir, und zwar im Gegensatz zu der bisher geltenden Ansicht, feststellen, dass das untere Fragment nach o. h. a. geschoben wird, dass es oft um seine frontale, nicht aber um seine sagittale Achse gedreht wird.

Als wichtigste und häufigste Komplikation ist der Bruch des Processus styloideus ulnae zu nennen; derselbe wurde in 78 % der Fälle konstatiert.

Was den Entstehungsmechanismus anbetrifft, so ist die Le-

comtesche Ansicht, dass die Fraktur am unteren Ende des Radius eine reine Rissfraktur sei, nicht haltbar; dagegen pflichten wir Löbker bei, dass die erwähnte Fraktur mitunter allerdings ausschliesslich par arrachement, mitunter auch ausschliesslich durch direkten Stoss und Gegenstoss hervorgerufen werde, dass aber der typische Schrägbruch am unteren Ende des Knochens durch eine kombinierte Wirkung beider genannten Kräfte zustande komme."

Dass die Handwurzelverletzungen gleichfalls vielfach nicht richtig erkannt worden sind, lag auf der Hand. So waren wir in der Lage, in zwei Fällen, von denen Fig. 44 einen darstellt, isolierte Frakturen des Os naviculare nachzuweisen. Bei beiden Patienten, die nicht frisch zur Beobachtung kamen, bestanden Schmerzen und leichtes Reiben

Fig. 44.

Isolierte Fraktur des Os naviculare.

Die Handwurzel ist unverletzt bis auf das Os naviculare; dieses ist durch einen breiten Riss von hinten radialwärts schräg nach vorn ulnarwärts in zwei vollständig getrennte Stücke geteilt, und zwar in ein vorderes und hinteres, von denen das erstere etwa doppelt so gross ist, als das letztere von Dreiecksgestalt. Patient war auf die ausgestreckte Hand gefallen. Erst ein Jahr zwei Monate nach der Verletzung wurde die Fraktur röntgographisch entdeckt.

bei passiven Bewegungen; palpatorisch war der Befund sonst negativ. Auch Luxationen einzelner Handwurzelknochen sind beschrieben worden.

Bei den Metacarpalbrüchen ist uns das Röntgenverfahren sehr hilfreich gewesen, wenn nur kleinere Absprengungen im Bereiche des Metacarpalgelenks vorlagen.

Für die Oberschenkelfrakturen, deren eine die Fig. 45 illustriert, haben wir die Bilder besonders benutzt, um den Erfolg unserer Extensionsbehandlung zu kontrollieren, die wir bei grösseren Verschiebungen der Frakturenden einleiteten. Wir haben es dann des öfteren so gemacht, dass wir die Extensionsbelastung auf dem Aufnahmetisch

Fig. 45.

Oberschenkelbruch.

Die Bruchlinie verläuft von hinten oben lateral nach vorn unten innen. Es hat, wie man besonders aus der seitlichen Aufnahme konstatieren konnte, eine Verschiebung der Bruchenden stattgefunden derart, dass das untere Bruchstück nach oben hinten und aussen dislociert steht, das obere Bruchstück prominiert nach vorn. Die Bruchstücke sind, wie das bei Spiralbrüchen des Femur fast stets der Fall ist, steil und laufen sehr spitz aus. Die eine Bruchlinie liegt in der Längsachse des Knochens und zwar auf unserem Bild die äussere, während die innere in einer Schraubenlinie den Knochen umgiebt. Ausserdem sehen wir im Bereiche der Fraktur einige grössere und kleinere Knochensplitter liegen.

selbst weiter wirken liessen und nun während derselben ein Röntgogramm herstellten. Sahen wir dann, dass die Dislokation ausgeglichen war, gingen wir eventuell zum Anlegen eines Gehverbandes über, hatten wir noch immer kein gutes Resultat, wurde für die nächste Zeit noch in der Belastung gestiegen und gewartet, bis die gewünschte Stellung erreicht war.

Für die Kniegelenksverletzungen ist der Aufschluss der Röntgenbilder auch oft ausschlaggebend gewesen. Wie interessant ist der Fall, wo, ohne dass sonst etwas nachgewiesen werden konnte, sich durch das Innenbild ergab, dass eine Losreissung und ein Nachvornrutschen des einen Meniscus der Tibia vorlag. Kniescheibenbrüche (Fig. 46) sind ja an und für sich leicht zu diagnostizieren, immerhin erinnere ich auch eines Falles, wo allerdings eine Infraktion der Patella angenommen wurde, die Aufnahme ergab drei wagrecht verlaufende Frakturen. Hier ist es auch besonders angebracht, unsere Verbandarten in ihrer Wirkung zu kontrollieren; es ist zu verwundern, wie viel man oft durch zwei oben und unten über die Kniescheibenränder aufgeklebte Heftpflasterstreifen, die in entgegengesetzter Richtung ziehen und die Fragmente einander nähern sollen, erreicht. Ebenso ist oft in seiner Wirkung vollkommen ausreichend der Schedesche Gipsverband, wo durch den nicht zu dicken Gips hindurch die Bruchstücke von oben und unten her mit je zwei Fingern aneinander gedrängt werden.

Für die Unterschenkelbrüche (Fig. 47) möchten wir das Röntgenverfahren am wenigsten entbehren. Gerade hier bleiben die meisten Störungen zurück, und es muss dem Arzt besonders daran gelegen sein, wenigstens seinerseits alles Notwendige gethan und nichts durch eine falsche Diagnose versäumt zu haben. Für recht notwendig halten wir hier die Kontrolle im Verbande (cf. Fig. 47), denn Verschiebungen, besonders wenn beide Knochen gebrochen sind, sind doch recht schwer zu vermeiden. Desgleichen können wir die Fibulafrakturen im oberen Teil und die Malleolarfrakturen genauer bestimmen. So konnten wir in einer früheren Veröffentlichung das Bild eines typischen Abduktions-Fibularbruches bringen, das sich mit dem Bilde auf Tafel XXIX in Hoffas Lehrbuch vollkommen deckt, ein Fall der ohne Röntgen, wenn überhaupt, nur in Narkose hätte wirklich genau diagnostiziert werden können.

Recht schwer kann es ferner sein, bei Verletzungen, die das Fussgelenk und seine nächste Umgebung getroffen haben, eine genaue und richtige Diagnose zu stellen. Auch Hoffa sagt, dass hier besonders manche Frakturen mit als Distorsionen und Kontusionen unterlaufen, mag es sich nun um das Gelenk selbst oder um die Knochen des Mittelfusses handeln. Wenn in der Statistik von

Bruns die Frakturen aller Fussknochen zusammengenommen nur mit kaum 2% verzeichnet sind, so muss es auffallen, dass wir seiner Zeit unter 243 Frakturen, von denen 24 als inveteratae abgehen, allein 7 Talus- und 8 Calcaneusfrakturen aufgezeichnet und durch

Fig. 46.

Fractura patellae.

Das Kniegelenk befindet sich in mittlerer Beugestellung, die Patella ist in zwei Teile, einen grösseren oberen und einen kleineren unteren gebrochen. Das untere Bruchstück hat sich nach vorn überkippt, so dass nunmehr der oberen wagrecht stehenden Bruchfläche nicht die untere gegenübersteht, sondern mehr die hintere Kante derselben. Vorn und hinten im Bruchspalt sieht man zwei kleine Knochensplitter liegen. Wäre das Kniescheibenband und die seitlichen Halthänder derselben vollkommen zerrissen, so würde das obere Bruchstück bei dieser gebeugten Haltung durch den Muskelzug des Quadriceps weiter nach oben gezogen und somit ein breiterer Bruchspalt vorhanden sein. Die sonstigen normalen Kniegelenksverhältnisse zeigt das Bild sehr schön.

Fig. 47.

Zertrümmerungsbruch des Unterschenkels.

Die Tibia ist an der Grenze des mittleren und unteren Drittels zertrümmert, und zwar haben wir einmal das obere und untere Bruchstück, ausserdem noch zwei grosse, losgetrennte Knochensplitter, welche nach vorn zu liegen und mit ihren oberen Spitzen gegen die Haut andrängen. Die Bruchlinie des distalen Bruchstückes verläuft bei der Tibia von hinten oben nach vorn unten. Die Fibula ist an zwei Stellen gebrochen, und zwar einmal der Tibiabruchstelle entsprechend, ebenfalls etwas gesplittert, das andere Mal an der Grenze des oberen und mittleren Drittels; die Bruchlinie verläuft auch hier von hinten oben nach vorn unten etwas gewunden

Fig. 48.

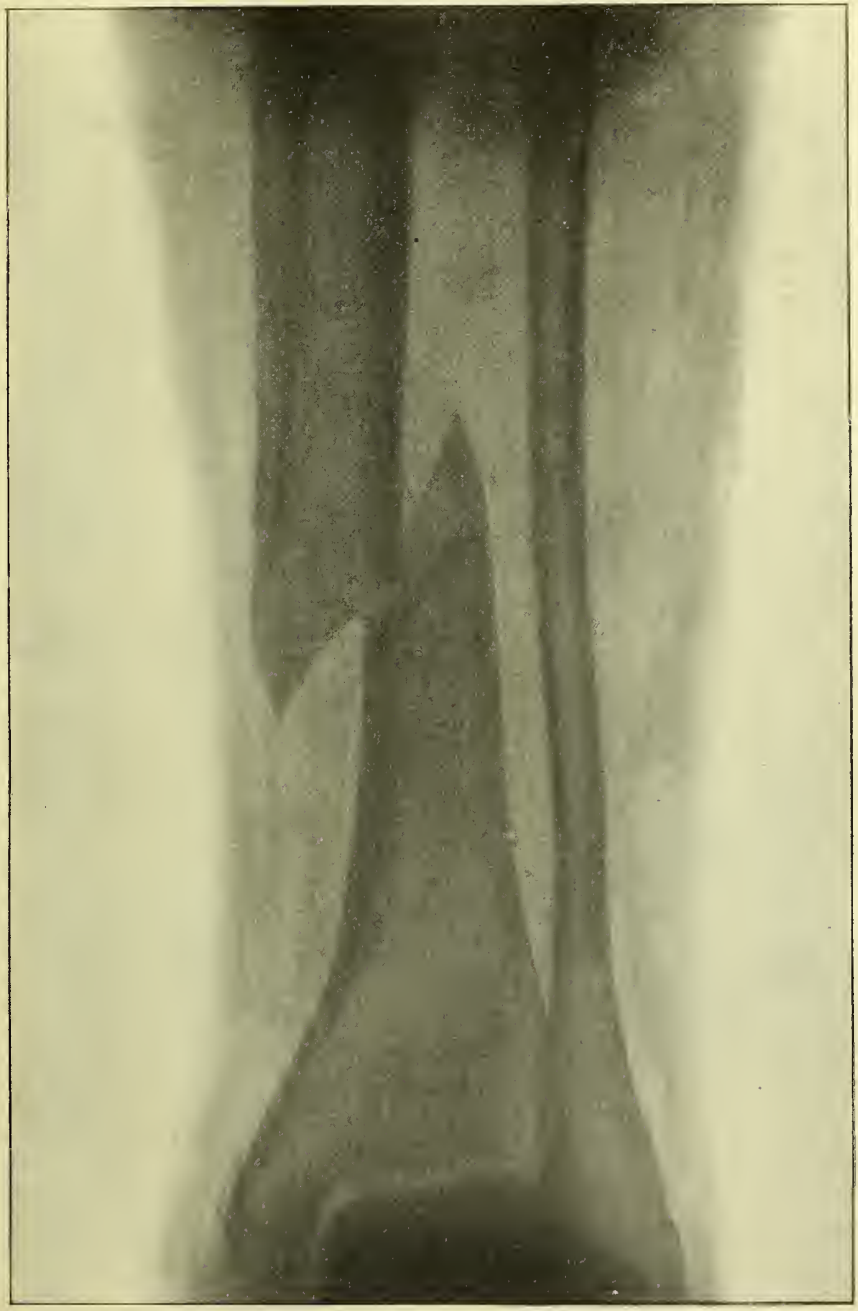

Tibiafraktur im Gipsverband.

Seitlich vom Unterschenkel sehen wir beiderseits die dicke Schicht des Gipsverbandes. Die Knochen erscheinen sehr deutlich. Der Bruch verläuft von hinten oben nach vorn innen unten (Flötenschnabelbruch). Bedeutende Dislokationen nach innen und vorn.

Röntgenbilder belegt haben. Das macht allein schon, abgesehen von den Frakturen der anderen Fussknochen, 6,8 %.

So konnten wir in einem Falle durch die Röntgenaufnahme von oben nachweisen, dass der Patient, dem ein schweres Brett auf das linke Fussgelenk fiel, eine Rissfraktur von der Innenseite des Malleolus externus erlitten hatte. Das abgebrochene Knochenstück war nach dem Talus zu dislociert.

Besonders bei den Fällen von Talusfrakturen muss bedacht werden, wie schwer die Diagnose früher am Lebenden zu stellen war, und wie häufig diese übersehen worden sind. Ich greife folgenden Fall heraus:

Der Arbeiter K. fällt einige Treppenstufen herunter und schliesslich mit dem Körper auf den linken Unterschenkel. Bei seiner Untersuchung wird eine Fraktur der Tibia diagnostiziert. Die Aufnahme ergiebt, dass allerdings eine Epiphysenlösung am unteren Ende der Tibia besteht, dass aber ausserdem eine ziemlich seltene, von Skepperd beschriebene Abtrennung der sogenannten hinteren Apophyse des Talus besteht. Das losgetrennte Stück erschien rund.

Wie hier die Diagnose äusserst genau gestellt werden konnte, so auch in einem Fall von Naumann, wo der hintere Teil des Talus bis in den Sinus tarsi und zum vorderen Rand des Sustentaculum tali losgesprengt und nach hinten verschoben war. Die Tibia war nur noch mit dem vorderen Teile der Gelenkfläche des Astragalus gelenkig verbunden. Nach der Heilung sass der losgesprengte Talusteil fast unbeweglich am Calcaneus fest, trotzdem bestand gute Funktion des Gelenks.

Die Schwierigkeiten bei der Diagnose der Calcaneusfrakturen bestehen im allgemeinen nur darin, den genauen Verlauf der Bruchlinie festzustellen. Zermalmungsbrüche sind leicht zu konstatieren, desgleichen der Rissbruch des Fersenhöckers, von dem Fig. 49 zeugt. Immerhin kann auch bei einem weniger schweren Bruch des Calcaneus die Schwellung so bedeutend sein, dass wir nicht imstande sind, dem Patienten prognostisch etwas einigermassen Bestimmtes zu sagen. Hier ist die Röntgenaufnahme sehr am Platze; findet man, dass nur eine einfache Bruchlinie quer oder längs verläuft, so kann man fast mit Bestimmtheit entgegen den sonst ziemlich ungünstigen Prognosen eine gute stellen, gewiss ein nicht zu unterschätzender Vorteil. Die Diagnose der Luxationen im Bereiche des Fussgelenkes wird naturgemäss auch bedeutend erleichtert, besonders bezüglich ihrer genauen Klarlegung und eventueller Nebenverletzungen. So haben wir selbst mehrere Rotationsluxationen im Talocruralgelenk röntgographieren können. Trotzdem eine vollständige Verdrehung des ganzen Fusses nach der Aussenseite bestand, waren bei den

ziemlich bedeutenden Bandzerreissungen Knochenverletzungen nicht zu verzeichnen.

Einen sehr interessanten Fall stellt noch Fig. 50 dar, wo einem

Fig. 49.

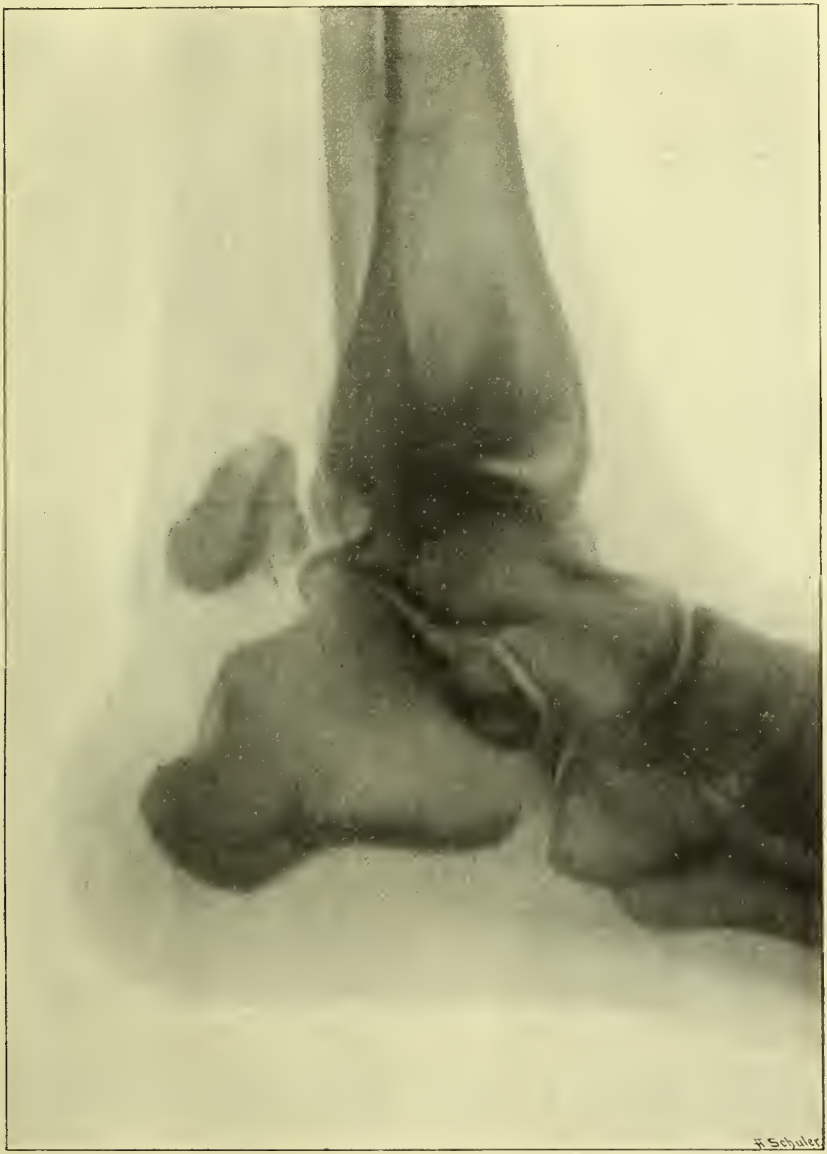

Rissfraktur des Fersenhöckers.

An dem sonst normalen Fussgelenk sehen wir direkt hinter dem Talocruralgelenk ein grosses vom Calcaneus abgerissenes Knochenstück liegen; diesem in Form und Ausdehnung entsprechend befindet sich hinten oben im Calcaneus ein Defekt; auch die normale Konfiguration der Weichteile ist verloren gegangen, es befindet sich hier eine tiefe Delle. Der abgerissene Fersenhöcker ist durch die elastische Kontraktion der Wadenmuskeln nach oben gezogen und liegt in dem Raum, den man normalerweise dreieckig zwischen Achillesschne und der tiefen Sehnenschicht beobachtet.

Patienten etwas Schweres auf den Fussrücken gefallen war. Es bestand Schwellung und Druckschmerz, sonst war nichts nachzuweisen. Patient konnte mit Schmerzen gehen. Das Innenbild ergab einen isolierten Bruch des Os naviculare.

Eine laterale Luxation im Lisfrankschen Gelenke hat Panse-Halle beschrieben und vor und nach der Heilung mit sehr guten Bildern belegt.

Fig. 50.

Isolierte Fraktur des Os naviculare.

Normale Verhältnisse bis auf das Kahnbein. Neben der Lateralseite desselben liegt durch einen feinen Spalt getrennt ein ungefähr ovales Knochenstück; dasselbe erweist sich bei genauer Betrachtung als abgesprengt vom Os naviculare; durch äussere Untersuchung war an dem Fuss, der einen Schlag von oben erhalten hatte, nichts ausser Druckempfindlichkeit, Schwellung und Rötung nachzuweisen.

Die Metatarsalfrakturen machen im allgemeinen nur diagnostische Schwierigkeiten, wenn eine starke Schwellung vorhanden ist. Immerhin ist es sehr angenehm, durch das Röntgenbild sich von dem Verlauf der Bruchlinie zu überzeugen, die nicht immer durch die Palpation allein klar wird. Recht interessante hierhergehörige Mittei-

lungen hat Oberstabsarzt Stechow-Berlin gemacht über die unter dem Namen Schwellfuss, Fussgeschwulst oder Fussödem bekannte Erkrankung, die bislang vielfach nicht richtig erkannt und beurteilt wurde. Er konnte an mehreren Fällen kurz hintereinander nachweisen, dass zweimal eine Fraktur des 2., einmal eine solche des 4. Mittelfussknochens vorlag; immer hatte nur eine geringfügige Gewalteinwirkung stattgefunden, so dass man gar nicht an eine Fraktur gedacht hatte. Er nimmt wohl mit Recht an, dass meist bei langwierigem Fussödem hinter dem anscheinend harmlosen Leiden eine Knochenverletzung steckt.

Auch Oberstabsarzt Kirchner hat diesem Leiden vor kurzem ein Buch gewidmet, dem er ein Röntgenbild einer Metatarsalfraktur beigegeben hat. Nach seiner Ansicht „wird man die Zuhilfenahme der Röntgenstrahlen zwecks Sicherstellung der Diagnose nur selten bedürfen, am ehesten vielleicht bei den nahe dem hinteren Gelenke sitzenden Brüchen". „Auch bei sehr schwacher Callusentwicklung, die schwer zu fühlen ist, und auf der anderen Seite bei sehr starkem Callus, der über den Nachbarknochen herüberwuchert und einen gleichzeitigen Bruch des letzteren vortäuschen kann, werden die Röntgenstrahlen zur Klärung des Sachverhaltes beitragen." Uns scheint mehr beachtenswert die Anschauung Stechows, der die Wichtigkeit des Röntgenverfahrens in erster Linie für die Schnelligkeit und Richtigkeit der Diagnose betont.

Dass auch Täuschungen bezüglich der Verletzung der Metatarsi vorkommen, beweist der von uns seiner Zeit beobachtete folgende Fall: Einem Heizer war ein schweres Eisenstück auf den Fuss gefallen; sogleich grosse Schmerzhaftigkeit und Schwellung, Auftreten unmöglich gemacht. Palpatorisch bestanden bei Berührung des Metatarsus I am Köpfchen von unten grosse Schmerzen. Wir nahmen natürlich eine Fraktur des Metatarsus I an. Die Aufnahme ergab alle Metatarsalknochen normal, nur war das eine Sesambein, welches unter dem Köpfchen des I. Metatarsus liegt, in zwei Hälften frakturiert.

Auch für die sonstigen Frakturen, die die Diaphyse der langen Röhrenknochen betreffen, ist das Röntgenbild äusserst wertvoll, wie sich aus der einleitenden mehr allgemeinen Betrachtung zu Anfang dieses Kapitels von selbst ergiebt.

Hüftgelenkserkrankungen.

Wenn wir zum Schluss die Hüftgelenkserkrankungen gesondert betrachten, so rechtfertigt sich dies aus der grossen Mannigfaltigkeit derselben und der grossen Wichtigkeit, die die Röntgenuntersuchung

bei dem der Palpation so verhältnismässig wenig zugänglichen Gelenke erhalten hat.

Anzuraten ist, stets die Platte gross genug zu nehmen, dass man beide Hüftgelenke auf ein Bild bekommt, um so recht gut die kranke mit der gesunden Seite vergleichen zu können. Oft sind wir ausserdem gezwungen, zwei Aufnahmen zu machen, einmal während der Patient auf dem Rücken, dann während Patient auf dem Bauch liegt, da wir, denken wir uns immer die Röhre über der Körpermitte etwa entsprechend dem oberen Symphysenrande schwebend, etwas differente Bilder erhalten und manchmal auf die eine Weise viel besseren Einblick haben als auf die andere, z. B. bei abnormer Stellung des Schenkelhalses, sei es dass derselbe antevertiert oder retrovertiert steht. Bei Anteversion fällt bei der Aufnahme in Rückenlage die Schenkelhalsrichtung mehr oder weniger mit der des Femurschaftes zusammen, d. h. es macht den Eindruck, als sei gar kein Schenkelhals da. Man legt in solchem Fall, wo diese Abnormität vermutet wird, oder wo sich bei der ersten Aufnahme das anomale Bild präsentiert, den Patienten auf den Bauch; bei dieser zweiten Aufnahme wird sich dann herausstellen, ob nur eine Täuschung infolge fehlerhafter Projektion vorlag. Ausserdem giebt es noch Fälle, wo einem daran gelegen ist, ein recht genaues Bild von der einen Beckenschaufel und dem Pfannenrand zu haben. Es ist dann am besten, zunächst die verletzte Seite in der Art zu röntgographieren, dass man seinen Kranken mit dieser fest auf die Platte auflegt, während unter die gesunde Beckenhälfte irgend ein Polster untergeschoben wird. Dies hat nur den einen Nachteil, dass man zum Vergleich noch eine zweite Aufnahme in möglichst derselben Lage von der anderen Seite machen muss. Noch eins ist bei den Hüftgelenksaufnahmen zu beobachten; wir müssen dieselben so machen, dass sich beide Beine stets in derselben Aussen- oder Innenrotation befinden, um ein wirklich brauchbares Vergleichsbild für die beiden Seiten zu erhalten. Wenn möglich soll man die Beine gerade oder sogar etwas nach innen rotiert lagern; die Stellung fixieren wir auch hier am vorteilhaftesten durch Sandsäcke. Wir legen meist einen Sandsack zwischen die Füsse und Unterschenkel, je einen an die Aussenseiten und einen quer über die beiden Fussgelenke weg. Bei Innenrotation liegen dann die Fussspitzen über dem mittleren, bei Aussenrotation an und über den beiden äusseren Sandsäcken. Oft ist es bei geeigneten Fällen noch angebracht, einen Sandsack unter die Kniebeugen zu legen, damit der Patient bequemer liegt. Wird die Aufnahme in Bauchlage gemacht, muss man die Fussrücken gleichfalls über einen quer zur Längsrichtung des Tisches liegenden Sandsack lagern, so dass die Fussspitzen die Tischplatte nicht be-

rühren. Auch bei den Aufnahmen ganz kleiner ungebärdiger Kinder, von denen ja besonders oft Beckenaufnahmen gemacht werden, möchten wir die Sandsäcke mit ihren wohlfixierenden Eigenschaften sehr empfehlen.

Bei der Besprechung der Verletzungen der Hüfte wollen wir zunächst darauf hinweisen, wie ausserordentlich schwierig in einzelnen Fällen die exakte Diagnosenstellung sein kann, wie sich selbst die erfahrensten Diagnostiker irren können und wirklich irren. Kontusion der Hüfte, Schenkelhalsfraktur und Luxation

Fig. 51.

Eingekeilte Schenkelhalsfraktur.

Während der obere rechtsseitige Schenkelhalskontur annähernd normal verläuft, hat sich die Kompakta am Beginn des Schenkelhalses unten tief in die spongiöse Substanz des Schenkelhalses eingebohrt. Man sieht an dieser Stelle einen schmalen Spalt nach oben verlaufen zwischen den beiden Bruchstücken. Der Schenkelhalswinkel ist im Vergleich mit der gesunden Seite bedeutend verkleinert, so dass der Trochanter minor dem Schenkelkopf genähert erscheint.

sind die drei Dinge, deren Nichterkennen so oft grossen Schaden anrichtet. Ist es nun einmal wichtig, in der Röntgenaufnahme ein äusserst praktisches Bestätigungsmittel der gestellten Diagnose zu haben, so sind wir vor allem in zweifelhaften Fällen in die Lage versetzt, ohne Schmerzen, ohne sonst notwendige Narkose, ohne grosse, eventuell schädigende Manipulationen uns von der stattgehabten Verletzung zu überzeugen und danach unsere therapeutischen Massnahmen zu ergreifen. So wird sich zunächst eine Luxation deutlich abzeichnen,

wir finden die Pfanne leer und den Kopf an irgend einer andern Stelle. Die Frage nach der bestimmten Form der Luxation lässt sich auch teilweise aus dem Bild, teilweise aus dem sonstigen Symptomenkomplex genau entscheiden. Auch die Schenkelhalsfrakturen geben gute Bilder (vergl. Fig. 51 und 52). Manchmal ist die Bruchlinie deutlich, und eine Dislokation fällt in die Augen. Bei eingekeilten Schenkelhalsfrakturen sehen wir die eingekeilte Stelle durch die Knochenmasse durchschimmern, d. h., wir haben an dieser Stelle einen tiefen, ziemlich scharfen, der eingekeilten Knochenpartie entsprechenden Schatten; zugleich sehen wir, wie der Hals auf diese

Fig. 52.

Rechtsseitiger Oberschenkelbruch im Gebiet des Trochanter minor.

Nach dem Befunde lag eine Bruchverletzung in der rechten Hüftgelenksgegend vor. Am Uebergang der Femurdiaphyse in den Schenkelhals liegt an der Innenseite entsprechend dem Adamschen Bogen ein nach unten zu spitz auslaufendes Bruchstück, welches den Trochanter minor mit umfasst. Das Bruchstück ist nach oben und innen dislociert, so dass der Trochanter minor direkt unter dem unteren Rand des Schenkelkopfes liegt. Der Defekt im Femur durchgreift den Schaft fast ganz, so dass nur eine verhältnismässig schmale intakte Kompaktabrücke an der Aussenseite stehen geblieben ist. Es handelt sich um einen Bruch, wie er von Lihnhart beschrieben ist.

Weise tiefer getreten ist, der Kopf und Trochanter major stehen in einer Höhe, oder der erstere sogar tiefer, die Implantation des Schenkelhalses ist eine rechtwinklige oder noch kleinere geworden. Wir haben damit das Bild der traumatischen Coxa vara-Stellung. Ausserordentlich schwierig ist besonders bei recht geschwollenen Weichteilen und einem grossen Blutergusse, die Unterscheidung zwischen einer Kontusion oder einer eingekeilten Schenkelhals-

fraktur, vor allem, wenn nur eine minimale Verkürzung besteht. Hier ist die Röntgendiagnose äusserst am Platze, auch deswegen, weil man dem Patienten eventuell sagen kann: die Verletzung ist nicht zu schlimm, aller Voraussicht nach wirst du bald voll und ganz hergestellt sein, gebrochen ist nichts. Zu welch interessanten Aufschlüssen in einzelnen Fällen die Röntgenaufnahme helfen kann, haben wir an zwei Fällen gesehen, die in allen Teilen grosse Aehnlichkeit miteinander hatten. Die Patienten waren auf die Hüfte, d. h. auf den Trochanter major gefallen. Es wurde nach dem ganzen objektiven Befund die Diagnose auf eine Kontusion gestellt, und der Arzt war dann erstaunt, als die Funktion des Gelenkes für lange Zeit eine recht schlechte blieb, als die Patienten noch nach Monaten hinkten, ihr Bein schonten und andauernd über Schmerzen klagten. So kamen die Patienten zu uns. Auch wir konnten nichts konstatieren ausser einer gewissen Beweglichkeitsbeschränkung; Verkürzung, abnorme Stellung etc. war nicht vorhanden. Beidemal haben die Röntgenbilder untrügliche Klarheit gebracht. Es war am Schenkelhals und Kopf nichts Abnormes zu sehen, dagegen fand sich eine Absprengung am unteren hinteren Pfannenrand; das Bruchstück lag beidemal etwas nach unten dislociert. Die Störungen waren nun auf einmal klar und haben noch lange angehalten. Die Prognose von Pfannenrandbrüchen scheint also trotz der gar nicht so bedeutenden Verletzung eine schlechte zu sein. Einen sehr interessanten Fall sahen wir noch, wo Patient gleichfalls einen starken Schlag auf den Trochanter major erlitten hatte; er kam auch geraume Zeit nach der Verletzung. Man sah im Gegensatz zu den normalen Verhältnissen der einen Seite, auf der verletzten das ganze Pfannengebiet nach dem kleinen Becken zu vorgetrieben, nicht in einem Teil, sondern aus frakturierten Stücken bestehend. Es hatte somit der Femurkopf die Pfanne gesprengt und die Bruchstücke ins Becken vorgetrieben. Per rectum liess sich dann auch die dislocierte Partie gut abtasten.

Dies waren drei Patienten, die nicht mit den Symptomen der frischen Verletzung kamen, es war also auch besonders erschwert, eine genaue Diagnose zu stellen; hier ist die Röntgenuntersuchung wegen der einzuschlagenden Therapie ganz besonders angenehm und oft ausschlaggebend. Ich will noch einen einschlägigen Fall berichten. Ein Patient, der gleichfalls ein Trauma der Hüfte erlitten hatte, wurde uns zugeschickt zur Begutachtung und Behandlung. Aeusserlich wurde eine geringe Atrophie der Glutäalgegend konstatiert, ferner eine Beweglichkeitsbeschränkung, Druckempfindlichkeit und Schmerzen bei Bewegungen der Hüfte; er kam mit der Diagnose Kontusion eventuell alte Schenkelhalsfraktur. Die Auf-

nahme ergab nun normale Verhältnisse am Hals, dagegen präsentierte sich das Gelenk als ein entzündlich erkranktes und zwar von dem Aussehen der tuberkulosen Coxitis. Der weitere Verlauf hat die Diagnose des Röntgenbildes gerechtfertigt.

Noch wichtiger als bei Verletzungen ist das Röntgenbild für die Diagnose und Beurteilung der angeborenen Hüftgelenksluxation, ist es doch das Röntgenbild, dem allein der Operateur, der Hausarzt, die Eltern bezüglich des Erfolges unserer therapeutischen Massnahmen trauen. Zunächst ist nunmehr die Möglichkeit gegeben, uns vor diagnostischen Irrtümern absolut sicher zu stellen. Verwechselungen mit Coxa vara, mit den Folgen einer früheren tuberkulösen Coxitis oder gar vollkommenes Nichterkennen sind ganz und gar ausgeschlossen. Gleichzeitig können wir uns aufs genaueste über die anatomischen Verhältnisse orientieren. Wir erhalten zunächst ein klares Bild von dem oberen Femurende, der eventuellen Atrophie desselben, den Verknöcherungsverhältnissen des Kopfes und der Pfanne, von der Topographie des Schenkelkopfes, d. h. seinem relativen Verhalten zur Pfanne und zum Darmbein. Hoffa hat eine Reihe von Typen zusammengestellt, wie der Kopf einmal entsprechend dem oberen Pfannenrande eine feste Stütze am Becken findet, wie in anderen Fällen der Schenkelkopf nach oben und aussen vom oberen Pfannenrand verschoben, abgeplattet neben der Spina anterior inferior steht, oder der Kopf rückt unter der Belastung und dem Muskelzug noch höher, so dass die Schenkelhalsspitze in der Höhe der Spina anterior inferior zu liegen kommt, oder er tritt hinter das Darmbein. Die Röntgendurchleuchtung setzt uns ferner in den Stand, die Beschaffenheit der Pfanne und des Schenkelhalses kennen zu lernen. Hauptsächlich drei verschiedene Typen von Pfannen hat Kümmell aufgeführt: Becken, in denen beinahe jede Andeutung von Pfannenbildung überhaupt fehlt (Fig. 53). Diese gehörten Kindern im Alter von 14—15 Jahren, von einer Reposition auf unblutigem Wege kann da keine Rede sein. In die zweite Gruppe gehören Becken mit mehr oder weniger stark angedeuteten flachen Pfannen, mit entsprechendem Kopf oder räumlichen Missverhältnissen zu einander. Bei solcher Pfannenformation gelingt die Reposition in jungem Alter meist sehr leicht, fast ebenso leicht findet aber auch die Reluxation statt (siehe Fig. 54). In einer dritten Gruppe handelt es sich um gut ausgebildete Pfannen mit einem gerundeten überragenden Pfannendach. Diese Fälle sind für die Reposition sehr dankbar, da der Kopf einen wirklich guten Halt in den wohlerhaltenen Pfannen findet. So sind wir also in die Lage versetzt, von vorn herein eine den Erfolg unseres Eingriffs betreffende Prognose zu stellen, resp. mehr zu der unblutigen oder blutigen Be-

handlung den Eltern zuzureden. Dabei wollen wir indessen nicht verabsäumen, zu erwähnen, dass auch hier das beste Röntgenbild noch täuschen kann. Wir haben doch bei den sehr zahlreichen Aufnahmen Patienten gehabt, wo wir nach dem Bild eine nicht zu leichte und dementsprechend stabile Reposition erwarteten, und es kam dann umgekehrt. In anderen Fällen, wo nach dem Röntgogramm eine ganz flache Pfanne da war, fand eine dauerhafte Einrenkung statt. Es sprechen hier eben noch andere Verhältnisse mit, zumal wir bei der Betrachtung des Pfannenbildes oft nicht deren

Fig. 53.

Luxatio coxae congenita sinistra.

Es besteht eine sehr beträchtliche Atrophie des linken Femur in toto. Infolge der Aussenrotation präsentiert sich der Trochanter minor deutlicher, während der Trochanter major zum grossen Teil durch den antevertierten Schenkelhals verdeckt wird. Der Schenkelkopf ist ebenfalls dünner als auf der gesunden Seite. Die Pfanne erscheint gewaltig abgeflacht. Ein eigentliches oberes Hüftbeindach besteht gar nicht mehr. Die Hoffa'sche Schenkelhalsspitze steht etwas höher als die nach oben angedeutete Spina anterior inferior. Vom Y-Knorpel ist im Pfannengebiet nichts mehr zu bemerken. Die linke Darmbeinschaufel ist steil aufgerichtet, und überhaupt die ganze linke Beckenhälfte stark nach einwärts gerollt, so dass einerseits der wagerechte Schambeinast sich in viel geringerem Grade mit dem oberen Sitzbeinast deckt und dadurch das Foramen obturatum in ganzer Grösse zur Darstellung kommt; so dass andererseits die linke Beckenapertur mehr abgeflacht erscheint.

ganze Tiefe sehen, sondern nur den Verlauf des vorderen Randes, und das ist besonders hervorzuheben.

Was nun das Wichtigste ist, wir vermögen auch hier unsere therapeutischen Massnahmen zu kontrollieren, wir sehen schwarz auf weiss, ob wir eine wirkliche Einrenkung, eine Reposition oder nur eine Transposition des Schenkelkopfes erreicht haben, und wir können unseren Erfolg auch anderen unzweifelhaft demonstrieren. Wenige Fälle sind es nur gewesen, die in der Pfanne nach best gelungener

Reposition geblieben sind, eine solche demonstriert Fig. 55; fast in allen Fällen sind die Schenkelköpfe nach vorn und oben gerutscht, um an der Spina anterior inferior einen festen Halt zu finden.

Die Röntgenbilder zeigen uns ferner, worauf Hoffa noch besonders aufmerksam gemacht hat, woran die Nearthrosenbildung an Stelle der alten Pfanne in der Regel scheitern wird, abgesehen von dem Fehlen des oberen Pfannenrandes. Es tritt der Kopf, trotzdem

Fig. 54.

Luxatio coxae congenita sinistra.

Auf der linken Seite des sonst wohlgebildeten Beckens ist die Pfanne nicht besonders entwickelt. Der Y-Knorpel scheint verknöchert, der obere Pfannenrand nur wenig ausgeprägt zu sein. Der Femurschaft ist links dünner als rechts, der Schenkelhals hebt sich nicht winklig ab, weil infolge der Aussenrotation des Schenkels ihre beiden Achsen in eine Ebene fallen. Der Schenkelkopf ist atrophisch und steht gegenüber der Spina anterior inferior. Hervorzuheben ist noch an diesem Bilde die ausserordentliche Deutlichkeit des Steissbeins, des Kreuzbeins und seiner Gelenkverbindung mit dem Hüftbein, der Lendenwirbelsäule und der unteren falschen Rippen. Der Musculus psoas, die linke Niere in ganzer Ausdehnung, seitlich davon der mondsichelförmige Schatten der Milz; rechts oben der Lebersehatten, unter ihm vorkommend die untere Hälfte der rechten Niere, die Haustra des Colon ascendens. Um das Hüftgelenk herum heben sich gleichfalls die einzelnen Muskeln besonders auf der rechten Seite ausserordentlich deutlich ab, so die Glutäen und Adduktoren.

er gut eingerenkt ist, meist nicht in unmittelbare Berührung mit der Pfanne infolge Zwischenlagerung eines stärkeren Ligamentum teres

und sonstiger bindegewebiger Massen. Ferner konnte Hoffa die Endresultate seiner blutigen Operationen der angeborenen Hüftgelenksluxation in einer ganzen Reihe von Fällen kontrollieren und seine schönen Resultate dabei sich und anderen bildlich darstellen, so dass man manchmal kaum einen Unterschied zwischen der normalen und operierten Seite wahrnimmt. Auch Aufschlüsse über den Wert der von verschiedenen Forschen aufgestellten Theorien der Entstehung der angeborenen Hüftgelenksverrenkung giebt uns das Röntgenbild. Zenker wies auf Grund des Vorhandenseins des Y-Knorpels an der kranken

Fig. 55.

Luxatio coxae congenita duplex, dextra reposita.

Auf der linken Seite besteht noch die Hüftgelenksluxation. Das Hüftbeindach der Pfanne ist hier kaum angedeutet, während auf der rechten Seite, wo die Einrenkung unblutig ausgeführt und bestehen geblieben ist, das Pfannendach recht gut ausgebildet ist. Beide Schenkelhälse stehen wieder ziemlich stark antevertiert.

Pfanne die Dollingersche Annahme einer frühzeitigen Verknöcherung desselben als Grund der rudimentären Pfannenentwicklung absolut zurück; andrerseits sehen wir fast stets den knöchernen Pfannengrund der kranken Seite verdickt, was Hoffa schon früher festgestellt hatte, und was gegen den von Kirmisson gemachten Vorschlag, bei der operativen Pfannenaushöhlung den Pfannengrund des Beckens zwecks genügend tiefer Pfanne zu perforieren, mit Recht angeführt wird.

Durch eine Anzahl von Bildern konnten wir uns überzeugen,

dass durch Behandlung mit Abduktionsschienen, Gipsverbänden, Hessing-Apparaten irgend welche sichtbare Veränderungen am Knochen nicht erreicht waren, eine Nearthrosenbildung hatte nicht stattgefunden, während wir wieder in anderen Fällen eine beginnende Vertiefung am Beckenknochen, eine ausgenagt erscheinende Stelle, in die sich der Kopf einstemmte, erkennen konnten; dementsprechend stand auch der Kopf fest.

Im Anschluss hieran besprechen wir die Coxa vara, deren Diagnose teilweise durch die Röntgenaufnahme gesichert, teilweise sogar erst gestellt wurde. Wir selbst haben vier Fälle gesehen. In einem handelte es sich um einen Patienten von einigen 20 Jahren, der lange Zeit wegen Coxitis behandelt war; es bestanden zur Zeit Behinderung der Abduktion, Schmerzen bei dem Versuch zu abduzieren, Hochstand des Trochanter major, Verkürzung und Atrophie des Beines. Zenker-Hamburg, der den Patienten zur Untersuchung bekam, nahm an, dass man es mit einer Coxa vara zu thun habe, und somit die ganze Erkrankung verkannt worden sei. Die Röntgenaufnahme hat diese Annahme bestätigt. Wir erhielten das typische Bild einer Coxa vara. Wie Kümmell auf dem Chirurgenkongress mitteilte und durch Bilder demonstrierte, kamen zwei weitere Fälle zur Beobachtung von einer einseitigen und doppelseitigen Verbiegung des Schenkelhalses. Die Kinder hatten den wackligen Gang, der Trochanter stand 3—3½ cm oberhalb der Roser-Nelaton-Linie, so dass eine kongenitale Hüftluxation angenommen wurde. Erst das Röntgenbild gab die richtige Aufklärung. Hofmeister konnte in drei Fällen seine vorher auf Coxa vara gestellte Diagnose rektifizieren, einmal ergab die Aufnahme eine spezifisch kretinistische Knochendeformität, im zweiten Falle konnte er eine Subluxation des Femur nach oben mit Bildung eines neuen Pfannensegmentes, im dritten die Residuen einer ausgeheilten Coxitis nachweisen. Aber nicht allein die Diagnose, sondern vor allem die genauen anatomischen Verhältnisse finden teilweise recht gute Aufklärung. An seinen Bildern konnte Hofmeister, wie auch wir, sowohl die Beschaffenheit der oberen Schenkelhalskontur, die teilweise hochgradige Verkürzung und Concavität der unteren Begrenzungslinie feststellen. Manchmal ist der Schenkelhals (cf. Fig. 56) geradezu nach unten eingerollt, zuweilen so stark, dass der untere Rand des Kopfes die Pfanne verlässt und sich pilzartig über den Hals stülpt; dadurch nähert sich der Kopf dem Trochanter minor. Wir können aber noch mehr sehen: Des öfteren liegt es, wie bekannt, so, dass eine Coxa vara rachitica dadurch vorgetäuscht wird, dass die Verbiegung nicht im Schenkelhals, sondern im Femur liegt; eine derartige Difformität haben wir bei einem 2jährigen Kinde festgestellt. Es ist diese

exakte Diagnose ausserordentlich wertvoll für unseren therapeutischen Eingriff, indem wir uns vor einer eventuellen Operation überzeugen können, welche der angegebenen Operationsmethoden genügend zweckentsprechend und dabei möglichst einfach und schonend für den Patienten ist. Man wird nötigenfalls mit einer einfachen Osteotomie in der Femurdiaphyse auskommen, während man in anderen Fällen entsprechend der Grösse und anatomischen Beschaffenheit des Schenkelhalses die Osteotomia subtrochanterica, die Keilresektion nach Kraske etc. ausführt. Wir wollen nochmals darauf aufmerksam machen,

Fig. 56.

Coxa vara dextra.

Der Schenkelhalswinkel der rechten Seite ist etwa rechtwinklig. Der Trochanter major überragt um ein weniges die Spina anterior inferior, die obere Schenkelhalskontur verläuft etwas nach abwärts. Die untere Begrenzungslinie des Schenkelhalses erscheint gegenüber der oberen bedeutend verkürzt. Der Schenkelkopf samt dem angrenzenden Teil des Schenkelhalses hat sich nach unten eingerollt und mit seinem unteren Rande sogar die Pfanne verlassen. Kopf und Hals sind dünner als auf der gesunden Seite. Das obere Pfannendach ist weniger gewölbt als normal; zwischen ihm und der oberen Schenkelhalskontur sehen wir einen spitzwinkligen leeren Raum, über demselben springt die Spina anterior inferior seitlich scharf vor. Vom Y-Knorpel sieht man nichts. Die ganze rechte Beckenhälfte erscheint etwas schmaler und kleiner als die linke, die Beckeneingangsform ist beiderseitig gut symmetrisch.

dass gerade beim Schenkelhals durch veränderte Lage des Beines, durch falsche Röhrenstellung etc. häufig Verzeichnungen vorkommen. Hofmeister hat solche experimentell erzeugt, er hat durch verschiedene Lagerung und Umstellung den Schenkelhalswinkel willkürlich bei derselben Person um 50 Grad verändert. Allerdings werden solche Verzeichnungen nur den ungeübten Beobachter zu täuschen vermögen.

Einen recht interessanten Fall von Coxa valga traumatica, der erst durch das Röntgenbild Aufklärung erhielt und dem vorher als Simulanten geltenden Manne zu seiner wohlverdienten Rente verhalf, hat Thiem-Cottbus mitgeteilt.

Wir wollen an dieser Stelle auch über die Schussverletzungen kurz sprechen, trotzdem dies ja eigentlich in das grosse Kapitel der Fremdkörper gehört. Es ist bekannt, wie sehr erschwert, ja manchmal primär kaum möglich die Diagnose dieser Schussverletzungen ist; und noch schwieriger war es, bestimmte Regeln für die Therapie festzustellen. Jetzt liegen die Verhältnisse doch ganz anders, da es uns einmal gegeben ist, den Sitz des Projektils festzustellen und gleichzeitig zu sehen, ob schwerere Verletzungen am oberen Femurende oder am Becken herbeigeführt sind. Je nach Lage der Verhältnisse werden wir also unseren Eingriff einrichten können, so in gewissen Fällen, wo wir uns mit der Extraktion der Kugel begnügen, in anderen können wir von vorn herein planvoll an die nötige Knochenoperationen, Entfernung von Sequestern, Resektion etc. herantreten. Was das Verfahren zu leisten vermag, hat Küttner bei Besprechung der Beckenschüsse erwähnt; er erzielte trotz der Schwierigkeiten der Röntgenaufnahmen bei Beckenschüssen, wo die Verwundeten teilweise so elend waren, dass sie eine längere Exposition und geeignete Lagerung kaum aushalten konnten, manches gute brauchbare Resultat.

Wir kommen zum Schluss dieses Abschnittes zu den so wichtigen entzündlichen Prozessen des Hüftgelenks. Differentialdiagnostisch kommt uns hier das Röntgenverfahren äusserst zu statten; bei der Coxitis tuberculosa sind wir fast stets in der Lage gewesen, die klinische Diagnose zu bestätigen, in manchen Fällen hat uns erst das Röntgenbild Aufschluss gegeben. Bei der grossen Wichtigkeit der richtigen Frühdiagnose kann die Bedeutung des Röntgenverfahrens nicht genug betont werden. Abgesehen, dass wir manche andere Erkrankung, die zu Verwechslung Anlass giebt, direkt ausschliessen können, bietet selbst in den Anfangsstadien, wo nur wenige markante Symptome unsere Diagnose stützen, das Röntgogramm ein meist recht charakteristisches Bild. Vorausgesetzt, dass wir wieder das ganze Becken auf eine Platte gebracht haben, zeigt uns der Vergleich der Gelenke deutliche Unterschiede. Während sich auf der gesunden Seite zwischen dem Schenkelkopf und dem Acetabulum besonders in dem oberen Teile der Gelenkspalt mit seinen knorpligen Begrenzungen als eine hellere halbkreisförmige Zone darstellt, sehen wir auf der kranken die Gelenkslinie entweder ganz verdunkelt, verschwommen und verschleiert, oder sogar zottenartige Fortsätze, Wucherungen, die sich besonders oben und unten am Gelenk markieren. Dass sich

eventuell Herde im Schenkelkopf, Hals, Trochanter und an der Pfanne zur bildlichen Darstellung bringen lassen, dafür hat König-Berlin den Beweis erbracht. Er glaubt demnach, dass die Schwierigkeit der Feststellung solcher Herde durch das Röntgenbild herabgemindert ist, und dass dadurch eine präzise Prognose möglich und die Stellung der Indikation für operative Behandlung gesichert wird. In Anbetracht der Kleinheit der primären Herde zu den dicken kompakten Weichteilmassen dürfen wir hier nicht zu grosse Erwartungen haben. Ist es im Gelenk bereits zu weitergehenden Zerstörungen gekommen, zu Veränderungen am Kopf, zu Pfannenwanderung mit periostalen Knochenwucherungen, zu Lösung der Kopfepiphyse und Spontanluxation nach oben, so bekommt man natürlich entsprechend schöne und instruktive Bilder. In mehreren Fällen sahen wir den gelösten Kopf in der Pfanne liegen, den Schenkelhalsrest stark nach oben luxiert; in anderen schien (bei der Aufnahme von vorn) ein Verlust des Schenkelhalses zu bestehen und der Kopf direkt dem Femurschaft aufzusitzen. Entsprechend dem objektiven Befund ergab dagegen das Röntgenbild von hinten das Vorhandensein des Schenkelhalses; der Kopf war zum grössten Teil gelöst und nach vorn verschoben, so dass er vor dem Schenkelhals ausserhalb der Pfanne stand. Akut osteomyelitische Prozesse, die sich nach dem Gelenk fortgepflanzt haben, werden ähnliche resp. gleiche Bilder ergeben.

Auch alle Veränderungen nach abgelaufenen Coxitiden, Ankylosenbildung, Atrophie des Femur der betreffenden Beckenhälfte haben wir zu beobachten und zu demonstrieren Gelegenheit gehabt. Wir haben ein Bild eines achtjährigen Knaben, wo nach Hüftgelenksresektion der obere Femurstumpf bleistiftdünn geworden ist, trotz eines funktionell recht guten Resultates. Auch fanden wir in mehreren Fällen die von Hofmeister genau und eingehend beschriebenen Wachstumsstörungen des Beckens bei frühzeitig erworbener Hüftgelenkskontraktur bestätigt; neben den anderen typischen Veränderungen war auch hier die Flexionskontraktur durch Neigung der kranken Beckenhälfte ausgeglichen. Hofmeister hat jedenfalls Recht, wenn er der Ueberzeugung Ausdruck giebt, dass eine systematische Untersuchung zahlreicher, namentlich ausgeheilter Coxitisfälle ein reiches Beweismaterial für diese Art von Beckenanomalie zu liefern imstande sein wird, zumal man einerseits nicht mehr auf die immerhin seltenen Sektionsbefunde angewiesen ist, und andrerseits die pathologische Funktion am lebenden Material gleichzeitig genau berücksichtigt werden. Wir sehen daraus, dass „sich unter Umständen am Becken Veränderungen einstellen, welche die Flexionsstellung zum Teil wirklich kompensieren“.

Lehrreiche Bilder bekommt man auch bei der Arthritis deformans coxae; es zeigen sich die ostalen Neubildungen am Rande der Knorpellippen vom Kopf, die Formveränderungen desselben bis zur Pilzform, der fast vollständige Verlust des Schenkelhalses; dementsprechend finden sich die verknöcherten Knorpelwucherungen am Pfannenrand gut abgebildet, so dass man bisweilen durch Demonstration der kranken Seite gegenüber der gesunden einem Patienten die Gefahren der fortschreitenden Erkrankung aufs deutlichste klarmachen und ihn rechtzeitig zu energischen mechano-therapeutischen Uebungen, wenn dieselben auch anfangs mit rechten Schmerzen verbunden sein sollten, bewegen kann. Auch die Vorteile der Entlastung des erkrankten Gelenkes durch passende Schienenhülsenapparate kann man direkt durchs Bild darthun.

Angeborene und erworbene Deformitäten.

Für die Beurteilung der angeborenen und erworbenen Deformitäten, für ihre Entstehung und Behandlung, auch für die Prognose sind die Innenbilder sehr wertvoll. Wir selbst haben eine Reihe von angeborenen Missbildungen beobachtet und röntgographiert, wo eine exakte Diagnose durch die dicken, derben Weichteile hindurch vermittelst der Palpation unmöglich genau gestellt werden konnte. Mit Recht betont Joachimsthal die hoch wissenschaftliche Bedeutung der Bilder, „indem sie uns in den Stand setzen, unsere klinischen Beobachtungen in Bezug auf die Erforschung der Gestaltung, Zahl und Artikulationsverhältnisse der einzelnen Knochen mit den rein anatomischen konkurrieren zu lassen“. Wie hochinteressant ist sein Fall, wo er vor der Operation einer doppelseitigen Syndaktylie des Mittel- und Ringfingers bei einem 1/4 Jahr alten Kinde, wegen der Unbrauchbarkeit der Bilder solch kleiner, noch teilweise knorplig veranlagter Hände, die Hände des Vaters röntgographierte, die in gleicher Weise verbildet waren. Das Bild erleichterte hier, wie in vielen anderen Fällen, die Ausführung der Operation, da man sich eben schon vor der Eröffnung von der Verbildung des Knochensystems überzeugen und danach den Operationsplan genau feststellen kann.

Fälle von kongenitalem Defekt des Fusses und der Hand sind beschrieben worden. Janz-Hamburg schloss in einem solchen durch die Röntgenaufnahme eine intrauterine Spontanamputation aus und nahm eine Hemmungsbildung an; ein andermal ergab sich, dass wohl sicher eine intrauterine Abschnürung die Bildung der Deformität veranlasst hatte.

Ferner hatten wir Gelegenheit, ein 5jähriges Kind zu röntgo-

graphieren mit einem ganz kolossalen Hydrocephalus, Spina bifida und Rückgratsverkrümmung. Der Kopf hatte etwa die Grösse des ganzen übrigen Körpers. Man sieht auf dem Bilde ganz genau den central und vorn unten gelegenen Hirnschatten. Bilder von rudimentär entwickelten Fingern und Zehen, von Entwicklungsanomalien in der Hand und Fusswurzel, von Hyperphalangie, von Defektbildung an der vorderen Brustwand sind gezeigt worden. Klump- und Plattfüsse, Hackenfüsse haben ihre feinsten Strukturverhältnisse in vivo verraten müssen; nach erfolgtem Redressement konnte man dann die Umwandlung der inneren Architektur der Knochen sehr schön verfolgen. Dann hat man Fälle zu beobachten Gelegenheit gehabt von angeborenem Defekt des Radius und der Fibula. Hier ist es interessant zu entscheiden, ob man es mit totalem Defekt zu thun hat, oder ob noch Teile der Epiphysen stehen.

Joachimsthal, der sich diesen Fragen eingehend gewidmet hat, konnte aus den Röntgenbildern die Atrophie der Wade nach redressiertem Klumpfuss erklären; Hoffa und er haben schliesslich das Röntgenverfahren für die Messung und Beurteilung der Skoliosen mit gutem Recht und Erfolg herangezogen. Es ist verblüffend, wie schön und scharf man den Grad einer vorliegenden Verkrümmung erkennen kann, wie deutlich das Missverhältnis zwischen dem Grade der skoliotischen Verkrümmung und der Deviation der Dornfortsätze zum Abbild kommt (cf. Fig. 57). Aber nicht allein für die Diagnose, sondern vor allem für die genaue Kontrolle der therapeutischen Erfolge hat Hoffa das Röntgenbild verwandt. Konnte er doch schon auf dem Chirurgenkongress 1897 Bilder zeigen, wo es ihm in einzelnen nicht zu schweren Fällen gelungen war, durch seine sozusagen antistatische Behandlung eine Umkrümmung der Wirbelsäule zu erreichen; so war bei der einen Patientin die ursprüngliche Skoliose verschwunden, die Wirbelsäule verlief nicht allein ganz gerade, sondern zeigte sogar eine leichte Krümmung nach der anderen Seite. Wir kontrollieren in dieser einfachen Weise jetzt alle Skoliosen und können den besorgten Eltern so immer an der Hand der fortlaufenden von Zeit zu Zeit gemachten Aufnahmen das Erreichte auf der Röntgenplatte demonstrieren. Zur genaueren Orientierung schaltet Joachimsthal sehr praktisch noch ein Fadennetz mit Zahleneinteilung ein. „Man stellt sich ein solches zweckentsprechend dadurch her, dass man auf das fertig kopierte Bild der Verkrümmung vor dem Fixieren desselben noch von einer ein für allemal zu diesem Zweck präparierten lichtempfindlichen Platte ein in Quadratcentimeter eingeteiltes Liniennetz kopiert und erst dann das Bild fixiert.“

Von einigen Autoren ist das Röntgenverfahren benutzt worden,

worden, unser modernes Schuhzeug dadurch einer eingehenden und grossenteils abfälligen Kritik zu unterwerfen, dass sie Aufnahmen herstellten von allen möglichen Füssen vom Kindes- bis ins höhere Alter hinein, während dieselben ihre Fussbekleidung tragen. Man

Fig. 57.

Zusammengesetzte Skoliose.

kann so jedenfalls am besten und am meisten einleuchtend den Müttern, denen die Sorge für die Kinder obliegt, das Gute und Schädliche vorführen, ihnen zeigen, wie Schuhe sein sollen und wie nicht. Ein tüchtiger Hallux valgus recht in die verkehrte Schuhform eingeklemmt wird seine Wirkung nicht so leicht verfehlen. Auch hier beim

Hallux valgus giebt das Röntgenbild vorzüglichen Aufschluss über die praktischste Operationsmethode und den operativen Erfolg.

Heubach-Berlin hat an schönen, mittelst der Röntgenmethode von Hallux valgus-Präparaten hergestellten Bildern gezeigt, dass man neben den Gelenkverhältnissen den Aufbau der inneren Struktur so deutlich wie an den besten und dünnsten Knochenschnitten sehen kann, desgleichen die Veränderungen der Corticalis, durch deren Studium er den Hallux valgus als eine statische Deformität im Sinne von Julius Wolff ansehen konnte, indem infolge der vermehrten statischen Inanspruchnahme die laterale Seite des Gelenkkopfes mit der Zeit an Volumen zunimmt, während die von dem Druck entlastete mediale Seite kleiner wird. Der Gelenkknorpel bleibt da, wo die Artikulation der verschobenen Gelenkteile noch stattfindet, vollkommen erhalten, fehlt dagegen dort, wo die Artikulation mit der gegenüberliegenden Seite aufgehoben ist. Irgend welche intraartikulären Knochenwucherungen konnten nicht konstatiert werden, was die Annahme einer Arthritis deformans bei Hallux valgus irrig erscheinen lässt.

Die Kontrolle der osteoplastischen Operationen ist gleichfalls eine bedeutend vereinfachte und wirklich genaue geworden. Wir können mit Bestimmtheit sagen, ob ein Knochenstück, das implantiert ist, wirklich eingeheilt oder resorbiert ist, wir sehen, ob sich Knochenhöhlen unter dem Blutschorf, durch Implantation von Knochenasche oder decalciniertem Knochen wirklich schliessen und wieder einem knöchernen Gerüst Platz machen. So implantierte Kronacher einem Manne nach Osteomyelitis der ersten Phalanx des rechten Zeigefingers mit Nekrotisierung den Corticalisteil eines Kalbsknochenstückes und konnte nach Jahresfrist durch das Röntgogramm nachweisen, dass der invaginierte Knochen gut eingeheilt und genau gegen seine Umgebung abzugrenzen war. In einem Falle hatte Sick-Hamburg nach einer Vereiterung des unteren Tibiaendes und des Fussgelenkes den übrigbleibenden Tibiadefekt dadurch gedeckt, dass er zunächst das untere Ende der Fibula in eine kleine Grube des Calcaneus einheilte, dann das untere Drittel der Fibula durchtrennte und nun das losgetrennte untere Drittel der Fibula mit der Tibia in Verbindung brachte. Unter reichlicher Callusbildung trat eine vollkommene Verwachsung der beiden Knochen ein. Die Röntgenaufnahme ergab ein gutes Bild des tadellosen funktionellen und anatomischen Resultates.

Unfallheilkunde.

Dass in der Unfallheilkunde die Röntgenstrahlen eine grosse Rolle spielen würden, war wohl von Anfang an jedem klar, der viel mit Begutachten von Verletzungen zu thun hatte. Aus den voraufgegangenen Kapiteln, den Erfolgen bei den Besichtigungen von Frakturen und Luxationen, den Knochenkrankheiten im speziellen und vielen sonstigen Erkrankungen ist dies ohne weiteres bewiesen. Oberst, Kümmell und besonders Dumstrey haben sich um dies Kapitel, „das Schmerzenskind der Chirurgie", hervorragende Verdienste erworben, und jeder wird deren Ausführungen beistimmen.

Dumstrey hat die Bedeutung der Röntgenstrahlen für dieses Spezialfach in drei Hinsichten hervorgehoben: Als das Wichtigste möchten wir zunächst mit ihm die grosse Sicherheit betonen, die wir in der Erkenntnis zweifelhafter Verletzungen erlangt haben, und die Kontrolle des eventuell erreichten Heilresultates. Es würden Wiederholungen eintreten, wollte ich hier auf die Details eingehen; das Hierhergehörige findet sich in den einzelnen diesbezüglichen Kapiteln. Wie wichtige Aufschlüsse wir bei Verletzungen des Brustkorbes bekommen können, darauf hat Löbker aufmerksam gemacht. Einem seiner Patienten konnte er auf diese Weise zu seinem Recht verhelfen. Der Fall ist so wichtig und interessant, dass er der Erwähnung bedarf. Es handelte sich um eine komplizierte Rippenfraktur, an welche sich ein linksseitiges Pleuraempyem angeschlossen hatte; dasselbe wurde durch Rippenresektion zur Heilung gebracht. Patient war von allen Begutachtern trotz seiner Klagen über Atemnot, Schmerzen etc. als ganz gesund und erwerbsfähig beurteilt worden; der ganze Befund sprach dafür. Auf dem Schirmbild ergab sich jedoch, dass eine schwere Funktionsstörung der linken Zwerchfellhälfte zurückgeblieben war; dieselbe stand bei der In- und Exspiration ganz unbeweglich. So wurden zum erstenmal die Klagen erkannt, und Löbker betont mit Recht, die Erschütterungen des Brustkorbes und eventuelle Empyemoperationen auf diese Weise zu prüfen, um ein sicheres und richtiges Urteil über den Heilerfolg bekommen zu können.

Wir haben also ein neues Mittel in der Durchleuchtung erhalten, uns zu überzeugen, ob die Klagen eines Patienten berechtigt sind, d. h., wir können mitunter unsere Ansicht von eventueller Simulation und Uebertreibung noch mehr stützen und vertreten, und umgekehrt. Haben wir z. B. einen Patienten, bei dem sich mit den bisher üblichen Untersuchungsmethoden absolut nichts nachweisen liess, der ausserdem

seinem ganzen Auftreten nach verdächtig ist, und die Röntgenaufnahme führt uns vollkommen normale Verhältnisse vor Augen, so werden wir mit noch grösserer Bestimmtheit als früher unser Urteil sprechen können.

Da wir jedoch eine grosse Anzahl von Patienten, die nichts mit Krankenkassen, Versicherungen und dergleichen zu thun haben, tagtäglich untersuchen, so sind wir in der Lage, uns eine Ansicht darüber zu bilden, zu welch berechtigten Klagen eventuell auch mal kleinere Verletzungen führen können, und umgekehrt, dass auch z. B. mit grösserer Deformität geheilte Knochenbrüche mitunter nicht die geringsten Störungen zurücklassen. Wir ersehen daraus, wie unendlich schwer eine richtige Beurteilung sein kann, wie wir trotz alledem den Klagen mancher Patienten, ob sie berechtigt sind oder nicht, bei der Prüfung recht unsicher gegenüberstehen.

Die Erwartungen sind in dieser Hinsicht thatsächlich nicht erfüllt worden. Auch uns ist es so gegangen wie Dumstrey, dass die Untersuchung mit Röntgenstrahlen die Verletzten in der Mehrzahl der Fälle von dem Verdachte der Simulation befreite. Man fand auf den Bildern kleine Knochenabsprengungen, Infraktionen, wie ich sie oben geschildert, die früher gar nicht erkannt waren, so dass eben nunmehr im Gegensatze zu früheren Begutachtungen die Klagen berechtigt erschienen und sich die Kassen zur Anerkennung der Erwerbsbeschränkung gezwungen sahen.

Als einen Vorteil heben Büttner und Müller mit Recht hervor, dass die neue Untersuchungsmethode von Patienten, da sie schadlos und schmerzlos ist, nicht verweigert werden darf. Man findet ja auch meistens, dass sich die Patienten geradezu zu einer Durchleuchtung drängen. Es ist das schon ein gutes Zeichen, wenn sie wirklich Klagen haben; sie sehen selbst ein, dass der Arzt so nicht recht etwas fühlen und nachweisen kann, und sind doch von einem vorliegenden, in der Durchleuchtung eventuell sichtbaren Fehler überzeugt. Aber uns sind auch andere Patienten vorgekommen, die bei der Röntgenaufnahme besonders den Verdacht der Simulation noch mehr begründet erscheinen liessen. Sie schienen zu fürchten, durch das Innenbild entlarvt zu werden, und versuchten daher auf einfache Weise, die Aufnahme zu vereiteln. Während sie sonst ruhig und ohne Muskelzuckungen gewesen waren, fingen plötzlich bei dem Versuch des Röntgographierens die Glieder, der Rumpf ein lustiges Tanzen an, alles Zureden half nichts, die Patienten behaupteten, ihre Glieder nicht stillhalten zu können. Die Durchleuchtung genügte aber gerade da nicht, weil es sich teilweise um ganz minimale Verletzungen handelte, teilweise um Verletzungen, die im Bereiche des Schultergelenks, des Hüftgelenks oder des Beckens liegen sollten. Mir

ist nicht bekannt geworden, ob auch andere diese trüben Erfahrungen gemacht haben, doch dürfen wir das wohl annehmen.

Ich möchte bei dieser Gelegenheit noch etwas anderes betonen. Man sollte den Patienten weniger die Röntgenaufnahmen in die Hand geben. Es sind Bilder von Krankheitszuständen; der Laie, der mit ein paar Worten von dem das Bild begutachtenden Arzte Erklärungen erhält, versteht, wie man sich jeden Tag überzeugen kann, natürlich nicht alles richtig. Er macht sich ganz falsche Vorstellungen, fragt Dinge, die man selbst nicht beantworten kann u. s. w. Sieht er als Privatpatient, dass die Knochenenden nach einer Fraktur nicht gut stehen, so ist er im Sprechzimmer wohl noch zufrieden, da man ihm sagen kann, dass das eben recht häufig so ist, wie wir uns täglich an Aufnahmen geheilter Brüche überzeugen können. Nimmt er jedoch das Bild mit nach Hause, und die Familie mit allen Anverwandten sitzt über die Röntgenaufnahme zu Rate, so erheben sich in Kürze Klagen und Verdächtigungen über die Fähigkeit des zu behandelnden Arztes. Wissen wir doch aus Erfahrung, wie leicht durch ein unvorsichtiges Wort eines fremden Arztes, dem ein solches Bild vorgelegt wird, die grössten Unannehmlichkeiten entstehen können. Bis jetzt war von gebildeten Privatpatienten die Rede, nun aber der Unfallpatient. Sobald er auf dem Bilde eine Anomalie sieht, ist es für ihn entschieden, dass seine Erwerbsfähigkeit gelitten hat. Ob da wirkliche Beschwerden vorhanden sind oder nicht, darauf kommt es leider oft dem Betreffenden gar nicht an. „Ich habe ja noch gar nichts von meinem Unfall gehabt. Seht euch nur das Röntgenbild an, da sitzen 3 Schrotkörner in meinem Bein.“ Wer hätte so etwas noch nicht gehört. Es muss also dringend davor gewarnt werden, mit den Innenbildern zu freigebig zu sein. Man kann wohl in die Lage kommen, mal ein Bild aus der Hand zu geben; jeder wird bei einiger Vorsicht im gegebenen Falle das Richtige treffen.

Wir haben bisher die Bedeutung hervorgehoben für die Sicherstellung einer Diagnose und eventueller Prüfung auf Richtigkeit von Klagen der Unfallspatienten. Wir kommen zu einem weiteren Punkte, den Dumstrey auch mit Recht hervorhebt. Er sagt: „Es ist nach meinen Erfahrungen nicht leicht, gewisse Krankheitsbilder von Frakturen und Luxationen, namentlich schwererer Art, den Laien, insbesondere den Berufsgenossenschaften, durch Beschreibung klar zu machen. Abgesehen davon, dass man dabei ein gewisses, nicht immer vorhandenes Mass von anatomischen Kenntnissen voraussetzen muss, sind manche Verhältnisse auch nur sehr schwer und umständlich zu schildern, so dass sie auch in einem Gutachten für Sachverständige nicht ohne weiteres klar gelegt werden können.“ „Meist wird in

derartigen Fällen eine gute Röntgenphotographie solche Schilderungen vermeiden und überflüssig erscheinen lassen."

Es liegt auf der Hand, dass hiermit dem begutachtenden Arzte im Interesse der Berufsgenossenschaften ein gutes Hilfsmittel gegeben ist. Doch soll man sich Beschränkungen auflegen; wo es nicht durch die Schwere der Verletzung, die nachgebliebenen Störungen und die Schwierigkeit in der Erklärung des pathologisch-anatomischen Befundes absolut geboten erscheint, raten wir von der Beigabe von Röntgenbildern zu dem Gutachten abzusehen. Einmal kommt es sonst so weit, dass Begutachtungen ohne Bilder als minderwertige betrachtet und Röntgogramme geradezu als Belege der anatomischen Beschreibungen verlangt werden; ferner wird ein Gutachten ganz enorm auf diese Weise verteuert, denn eine Beschreibung und ausführliche Würdigung des Bildes muss darin enthalten sein, um verständlich und für den Laien mehr als das Abbild irgend einer erschreckenden Deformität zu sein, die zu ganz falschen Schlüssen Veranlassung giebt. Man sollte die Worte Dumstreys recht warm beherzigen: „Es ist daher nötig zu betonen, dass die endgültige Beurteilung einer Verletzung unmöglich allein nach dem Röntgenbilde geschehen kann, dass vielmehr auf die funktionelle Leistung, auf die praktische Arbeit nach wie vor das Hauptgewicht gelegt werden muss, dass dem Röntgenbilde eine zwar bedeutende, aber doch nur eine Nebenrolle eingeräumt werden darf: es kann uns nicht über alle Verhältnisse informieren, sondern bloss ein Adjuvans für diese oder jene Auffassung von der Sachlage sein, es kann uns nach dieser oder jener Richtung in unserer Ansicht stützen oder desavouieren, es kann uns bei der Beurteilung die Gründe pro und contra recht eindringlich und deutlich klar machen, aber weiter nichts. Das sollte man doch nicht immer vergessen."

Auch wir kennen Fälle, wo sich ein Unfallspatient durch ein Röntgenbild zu einer Nachoperation entschlossen hat; doch gehören diese nach unseren Erfahrungen zu Ausnahmen. Meist war es so, dass Patienten nach Besichtigungen eines Innenbildes ihre Ansprüche erhöhten, aber nicht operationslustig wurden.

Dass der Arzt eventuell mal auf die Krankenkassen durch ein Röntgogramm einwirken kann, die Kosten für eine Operation oder eine Nachbehandlung zu übernehmen, indem man denselben die zu erzielenden Erfolge genau demonstriert, darüber sind wir der Ansicht von Müller und Büttner.

Geburtshilfe und Gynäkologie.

Auch die Geburtshilfe und Gynäkologie haben versucht aus der Röntgenuntersuchung ihre Vorteile zu ziehen; teilweise sind

die Hoffnungen erfüllt, teilweise sind unsere Erwartungen nicht befriedigt worden. Es handelt sich hier um Fremdkörper in der weiblichen Blase, die ja so häufig in allen möglichen Formen dem Chirurgen und Gynäkologen Arbeit schaffen, um Tumoren der weiblichen Geschlechtsorgane, um Schwangerschaft und Lagebestimmung des Fötus in utero und um die Beckenverhältnisse. Unsere eigenen zahlreichen Versuche vor $1\frac{1}{2}$ Jahren mit dem Röntgographieren Schwangerer, um die Lage des Kindes zu bestimmen, sind negativ ausgefallen. Wir bekamen seiner Zeit nur einen diffusen, grossen, in seinen Konturen dem schwangeren Uterus entsprechenden Schatten auf der Platte, ohne in dieser dunkleren Partie etwas von dem knöchernen Gerüst des Fötus differenzieren zu können. Von anderer Seite wurde angegeben, dass es gelungen sei, bei derartigen Aufnahmen schwache Schatten des kindlichen Rumpfes auf der Platte zu erkennen. Die Versuche am noch uneröffneten, der Leiche entnommenen schwangeren Uterus hatten gute Resultate gegeben. Selbst bei $3\frac{1}{2}$ Schwangerschaftsmonaten war es gelungen die Konturen des Embryos auf dem Röntgogramm zu erkennen. Bei einer anderen Aufnahme hat man sogar neben dem fötalen Skelett das Geschlecht der Frucht bestimmt; es handelte sich um einen Uterus von 24 cm Länge und 14 cm Dicke, der einer an Eklampsie verstorbenen Frau entnommen war. Auch die Resultate an Tieren, z. B. trächtigen Meerschweinchen waren erfolgreich; man konnte die einzelnen Früchte deutlich in ihrer Lage unterscheiden. Um in wichtigen Fällen beim Menschen bessere photographische Resultate zu erzielen ist auch die Narkose vorgeschlagen worden. Im August vorigen Jahres ist eine kurze diesbezügliche Mitteilung von Levy-Dorn erfolgt: „Auf dem Schattenbild einer im 8. Monate Schwangeren gelang es mir, den Fötus so weit zu erkennen, dass die Lage von Schädel und Rücken bestimmt werden konnte.“ Es wird gleichzeitig der praktische Wert solcher Bilder z. B. für die Diagnose der Zwillingsschwangerschaft hervorgehoben. Wir sehen daraus, wie geringfügig und vereinzelt noch das hier Erreichte dasteht. Wir haben, um das nur zu erwähnen, die Aufnahmen der Graviden nicht allein in der Rückenlage, sondern auch in der Seitenlage ausgeführt; die Bauchlage war in späteren Monaten nicht mehr ausführbar.

Ganz anders verhält es sich, wie bekannt, mit den Resultaten, durch Röntgenstrahlen ein Abbild vom weiblichen Becken herzustellen und aus dem Röntgogramm die Beckenweite zu bestimmen. Die Versuche in dieser Beziehung sind so alt, als es überhaupt technisch möglich war, Bilder vom Becken Erwachsener zu erzeugen. Es ist natürlich nicht schwer, schon ohne Berechnungen und Messungen dem Bilde anzusehen, ob man es in einem bestimmten Falle mit einer

besonders anomalen Beckenform und Beckenweite zu thun hat, vorausgesetzt, dass der Betrachter einigermassen geübt ist im Röntgoskopieren. Es ist sehr angebracht, neben das zu untersuchende ein als ganz normal erkanntes Beckenbild zu legen und durch Vergleich die Beurteilung zu erleichtern. Einige Forscher haben sich dies Gebiet besonders angelegen sein lassen. Man kann unzweifelhaft feststellen, ob man es mit einem symmetrischen oder unsymmetrischen Becken zu thun hat, gleichzeitig sehen wir den Grad und die Lokalisation der Asymmetrie, Veränderungen im Ileosacralgelenk, Ankylosen und dergleichen, ferner Verkürzungen oder Verlängerungen in den verschiedenen Beckendurchmessern, einseitige Beckenverdrehungen, atrophische Zustände nach Hüftgelenksoperationen; ausserdem bekommt man Aufschluss über den Zustand der Symphyse, ob z. B. nach Symphyseotomie die alten normalen Verhältnisse wiedergekehrt sind, oder ob ein Auseinanderstehen der Schambeine bestehen geblieben ist. Es kann das sehr wichtig werden in einem Falle, wo einmal mit Hilfe der genannten Operation eine glückliche Entbindung ermöglicht worden ist; kann man vor einer späteren Geburt feststellen, dass ein genügendes Klaffen der Symphyse bestehen geblieben ist, so liesse sich eventuell ein neuer, operativer Eingriff vermeiden. Von einzelnen Autoren sind Mittel und Wege angegeben worden, vermittelst Messmethoden am Röntgenbild zu möglichst genauen diesbezüglichen Resultaten zu kommen. Werden die Aufnahmen stets unter den gleichen Bedingungen gemacht, d. h. bei gleicher Entfernung der Röhre von der Platte, die Röhre steht stets senkrecht über demselben Körperteil, z. B. der Symphyse und die Lagerung der Person ist dieselbe, so bekommt man die absoluten Masse des Beckens in perspektivischer Verzerrung. Um aus den Bildern die anatomisch richtigen Grössen zu erhalten, bedarf es mathematischer Umrechnungen und eines sinnreich konstruierten Winkelmessungsapparates. Es soll auf diese Weise gelingen, fast genaue Masse der Conjugata vera, des Beckeneinganges und der queren Durchmesser des Ein- und Ausganges festzustellen. Immerhin müssen zu den Umrechnungen einige Durchschnittsgrössen, z. B. die Dicke der Wirbelsäule in der Höhe des Promontoriums = 7 cm, nur geschätzt nicht gemessen herbeigezogen werden, so dass hierdurch Fehlerquellen gegeben sind. Trotzdem braucht man auf diese eventuelle Ungenauigkeit nicht zu viel Gewicht zu legen, die früheren Messmethoden sind noch ungenauer.

Andere Forscher haben ihre Messungen nach der Photographie ohne grosse Umrechnungen gemacht, z. B. soll der quere Durchmesser des Beckeneingangs direkt gemessen werden, indem man 2 cm von dem Masse der Photographie abzieht. Den Arcus pubicus und die

queren Durchmesser der Beckenausgangsebene kann man bestimmen, wenn man das Becken so röntgographiert, dass die Patientin auf der photographischen Platte mit den Tubera aufsitzt. Einen einschlägigen Fall hat Kézmarszky beschrieben, wo bei einem quer verengten Becken mit doppelseitiger Verkrümmung der Kreuzbeinflügel und Ankylose der beiden Hüftkreuzbeinfugen die Röntgenaufnahme den ausserordentlich gestreckten Verlauf der beiden Lineae terminales und der schnabelförmigen Symphyse deutlich erkennen liess.

Um sich Gegenstände, Fremdkörper der Blase zur bildlichen Anschauung zu bringen, kann man einmal die Person auf die Platte legen, oder sich streifenartige Platten schneiden und diese ins Rektum oder die Vagina einführen und dann belichten. Einen solchen Fall, wo mittelst Röntgenstrahlen eine Haarnadel in der weiblichen Blase festgestellt wurde, hat Seiffart-Nordhausen beschrieben und mit zwei wohlgelungenen Röntgogrammen belegt; die Aufnahme wurde in der Weise gemacht, dass Patientin in Steinschnittlage auf den Untersuchungstisch fixiert wurde; Röhre über der Mitte der Blase. Die Platten wurden in $3\,^3/_4$ cm breiten, 17 cm langen Streifen in die Vagina geschoben. Die Versuche mit dem fluorescierenden Schirm ergaben ein negatives Resultat.

Einen ähnlichen Fall haben wir röntgographiert; auf dem in Bauchlage aufgenommenen Bilde erschien dann sehr schön die bereits inkrustierte Haarnadel.

Physiologische, bakteriologische und therapeutische Wirkungen der Röntgenstrahlen.

Wie wohl allgemein bekannt, sagte Röntgen in seiner ersten Veröffentlichung: „Die Retina des Auges ist für unsere Strahlen unempfindlich; das dicht an den Entladungsapparat herangebrachte Auge bemerkt nichts, wiewohl nach den gemachten Erfahrungen die im Auge enthaltenen Medien für die Strahlen durchlässig genug sein müssen.“ Nicht lange währte es, dass subtile und genaue Untersuchungen über diesen wichtigen Punkt angestellt wurden, die dahin führten, den Satz von der Unsichtbarkeit im feineren Sinne umzustossen. G. Brandes und E. Dorn legten bereits im Mai 1896 der Akademie der Wissenschaften in Berlin ihre diesbezüglichen Resultate vor. Sie haben sicher festgestellt, dass sowohl anomale, z. B. linsenlose, als normale Augen eine Lichtempfindung von den Röntgenstrahlen und zwar thatsächlich von diesen aus haben, wenn nur die Röhren genügend hoch evakuiert sind, und demgemäss die durchdringende Kraft der Röntgenstrahlen recht gross ist. Bei den Unter-

suchungen betreffend die Absorption der Röntgenstrahlen in den verschiedenen Augenmedien stellten sie fest, dass der Glaskörper des Auges infolge seiner grösseren Dicke mehr absorbiert als die Linse, dass überhaupt entgegen früheren Annahmen die Linse im Vergleich zu den übrigen Augenmedien nicht besonders stark absorbierend wirkt. Auch beantworteten sie die Frage, ob die Röntgenstrahlen die lichtempfindlichen Teile des Auges unmittelbar oder erst durch Vermittlung einer Fluorescenz der Netzhaut erregen, dahin, dass sie eine direkte Einwirkung auf die Sehorgane annehmen. Sehpurpur wurde allerdings durch halbstündige Einwirkung nicht verändert. Auch von italienischer Seite ist gemeldet, dass eine Empfindlichkeit der Retina vorhanden sei, wenn auch nur ausserordentlich gering. So wurde denn wohl auf Grund dieser Thatsachen Ende 1896 der eigenartige Vorschlag gemacht, die Röntgenstrahlen bei Trübungen der lichtbrechenden Augenmedien mit Intaktheit der lichtpercipierenden Teile für Lichtempfindung beim Menschen zu benutzen. Dieser Vorschlag legt Zeugnis dafür ab, wohin die Unkenntnis und die Sucht, ohne jede praktische Erfahrung Hypothesen aufzustellen, führt. Glaubt jemand einen guten Gedanken zu haben, so soll er ihn prüfen, und auf Grund von Experimenten kann er dann seine Resultate, ob positiv oder negativ, veröffentlichen. Aber einfach Luftschlösser bauen ohne jeden Untergrund, das ist unwissenschaftlich und dazu geeignet, beim Publikum Hoffnungen zu erwecken, die unerfüllt der Sache an sich schaden, anstatt dem betreffenden Autor.

Auch Röntgen hat dann gelegentlich seiner Veröffentlichung in der Berliner Akademie der Wissenschaften bestätigt, dass die X-Strahlen in der Netzhaut des Auges einen Lichtreiz auslösen können, wovon er sich einmal zufällig überzeugte; er teilt ausserdem eine Versuchsanordnung mit, vermittelst deren man jederzeit die Probe machen könne. Cowl und Levy Dorn haben allerdings die Versuche in der Anordnung von Brandes und Dorn nicht bestätigen können, doch kommen auch sie zu dem Schluss, dass der Sehnerv in einigen ihrer Versuche einem objektiven Reiz ausgesetzt war, ohne daraus den Schluss zu ziehen, dass die Röntgenstrahlen sichtbar seien. Auch dem eben angeführten Röntgenschen Versuch konnten letztere Forscher nicht zustimmen. Aus England ist, obwohl der Versuch nicht absolut einwandsfrei gewesen ist, eine Bestätigung dieser Ansicht gekommen. Harrison behauptet nämlich, er könne bei seiner Versuchsanordnung sogar kleine Metallgegenstände, die dicht vor dem Auge hin und her bewegt wurden, sehen. Die Schatten schienen sich in entgegengesetzter Richtung zu bewegen, entfernte er sich mit dem Auge von den Gegenständen, so vergrösserten sich die Schatten.

In der Académie des Sciences de Paris wurde von Bordet über gleiche Resultate der Wirkung der Röntgenstrahlen auf die Retina berichtet. Von Chalupecky hat im September 1897 mitgeteilt, dass die vorderen Augenmedien von den Röntgenstrahlen gereizt werden, die Wirkung soll auf die Augen schädlich sein, denn genannter Verfasser sah unter der 13stündigen Bestrahlung eine rechtsseitige Entzündung des Bulbus entstehen, Hyperämie und Schwellungen der Lidbindehaut verbunden mit anhaltender Verengerung der Pupille, die auch durch Atropineinträufelung nicht vollkommen gehoben wurde. In einem Falle (Quinzaine médicale 1. April 1897) soll es bei einem Manne, der sehr viel, 8 Stunden täglich, experimentierte, sogar zu Sehstörungen gekommen sein.

Welchen gewaltigen Einfluss die Röntgenstrahlen auf die Haut haben, resp. welche Hautveränderungen eintreten unter lange fortgesetzter Bestrahlung, soll gleich besprochen werden. Vorweg wollen wir noch einiger anderer Versuche Erwähnung thun.

Von französischen Forschern ist angegeben worden, dass die Röntgenstrahlen ohne Einfluss auf die Leukocyten sind, dass ferner das Herz der Kaltblüter, die Versuche wurden an Fröschen gemacht, nicht gereizt wird durch fortgesetzte Bestrahlungen. Dagegen will Tarkanoff beobachtet haben, dass bei Fröschen durch Belichtung der Grosshirnhemisphären die Reflexerregbarkeit etwas herabgesetzt wird. Mit Strychnin vergiftete Frösche sollen, solange sie der Bestrahlung ausgesetzt wurden, weitergelebt haben, während Kontrollfrösche der Vergiftung sofort erlagen. Gleichzeitig konstatierte Tarkanoff, dass die Haut von Fröschen, die eine Zeit lang bestrahlt worden waren und dann wieder ins Wasser gesetzt wurden, sehr dunkel wurde, um sich erst nach mehrstündigem Verweilen wieder allmählich aufzuhellen. Entgegengesetzt lauten die Berichte von Zuntz und Schumburg, die in der physikalischen Gesellschaft zu Berlin gemacht wurden über die Erregung nervöser Centren durch die Röntgenstrahlen. Weder lang andauernde, noch oft unterbrochene Bestrahlungen der Medulla oblongata liessen eine Reizung derselben erkennen, es trat keine Aenderung der Pulsfrequenz ein. Auch von anderer Seite fanden ihre Mitteilungen Bestätigung.

Im Brit. med. Journal berichtet Walsh über zwei eigenartig durch Röntgenstrahlen affizierte Patienten. Der eine bekam im Anschluss an längere Bestrahlung des Schädels hohes Fieber, Erbrechen, Durchfall, Kopfschmerzen, Benommensein und langanhaltenden Schwindel, das Krankheitsbild entsprach ungefähr dem des Sonnenstichs. Bei einem anderen stellten sich nach jeder Sitzung heftige Magenschmerzen, Erbrechen und Durchfall ein. Die Beschwerden verschwanden, wenn die ganze Magengegend durch eine Bleiplatte

vor der Einwirkung der Röntgenstrahlen geschützt wurde, um nach Entfernung der Platte wiederzukehren. Analoge Fälle führen Oudin, Barthélemy und Darier an. Ein Kind bekam nach viertelstündiger Einwirkung der Strahlen Erbrechen; ja nach zwei Monaten soll das Kind noch an Leibschmerzen ohne irgend welche objektiven Symptome gelitten haben. Ein anderes 7jähriges Mädchen bekam gleichfalls bei der 5. und 6. Sitzung Erbrechen. Wir selbst haben einmal regelmässig nach den Röntgensitzungen Kopfschmerzen auftreten sehen. Die Bestrahlung fand wegen einer tuberkulös verdächtigen Affektion am harten Gaumen derartig zweimal täglich statt, dass die Partie bei offenem Munde bestrahlt wurde. Wir haben bei alledem stets der Ansicht zugeneigt, dass hier nicht die Röntgenstrahlen der schuldige Teil seien, sondern vielmehr die bei Röntgensitzungen unvermeidlichen Nebenumstände wie: anfängliche Dunkelheit des Zimmers, das ruhige Sitzen, Flackern des Lichtes, das Schnurren des Unterbrechers u. s. w. Wir haben wenigstens sonst bei unseren vielen Versuchen nicht ein einziges Mal unangenehme Nebenerscheinungen nervöser Art beobachtet. Schwere Herzstörungen sollen in Fällen von Guénisset und Gaston Seguy vorgekommen sein, die Patienten bekamen heftiges unerträgliches Herzklopfen, unregelmässigen Puls und Atemnot. Gaston Seguy beobachtete diese Symptome nach zahlreichen Durchleuchtungen an sich selbst. Ein anderer Patient, der aus therapeutischen Gründen mit Röntgenstrahlen behandelt wurde, bekam Einschnürung der Brust, starken Herzdruck, heftiges Herzklopfen, das einen lebensgefährlichen, beängstigenden Eindruck machte, solange die Strahlen durch die Brust gingen. Diese üblen Folgen vergingen im allgemeinen, wenn man mit den Röntgensitzungen aussetzte, bei einigen sollen die Störungen so arg und so nachhaltig gewesen sein, dass ärztliche Hilfe dafür notwenig wurde. Bouchard berichtet ferner über einen Fall von Femurfraktur. Er hatte die Idee gehabt, durch öftere regelmässige Röntgendurchleuchtungen die Heilung der Bruchenden zu beschleunigen, er musste aber mit den Sitzungen aussetzen, da sich sehr schmerzhafte Empfindungen, grosse Aufregung einstellten; auch Schlaflosigkeit war im Gefolge. Inwieweit in allen diesen Berichten die üblen Folgen wirklich auf Kosten der Röntgenstrahlen selbst zu setzen sind, können und wollen wir nicht entscheiden; jedenfalls muss man sagen, dass derartige Störungen zu den grössten Seltenheiten gehören.

Nunmehr kommen wir auf die häufigste üble Folge von lange anhaltenden und oft wiederkehrenden Röntgendurchleuchtungen zu sprechen, auf die Veränderungen, die die Haut erleidet. Mehr als 70 Fälle haben wir in der Litteratur aufgezeichnet gefunden, wir selbst haben Veränderungen der Haut in 17 Fällen gesehen von ein-

fachen Rötungen mit Haarausfall bis zu den schwersten Läsionen. Das wären mehr als 90 Fälle, gewiss eine ganz stattliche Zahl; man wird zudem nicht fehlgehen, wenn man annimmt, dass noch eine ganze Reihe von Dermatitiden zur Beobachtung gekommen sind, besonders leichterer Art, die aus irgend welchen Gründen nicht veröffentlicht worden sind.

Uebrigens dürfen wir dabei eins nicht vergessen. Bei den weit über 2000 Aufnahmen im Eppendorfer Krankenhaus und hier in der Klinik ist es nur ein einziges Mal vorgekommen, dass im Anschluss an dieselben ein dermatitischer Prozess entstanden ist und ein Fall, wo nach mehrmaliger Beckenaufnahme eines 10jährigen Mädchens eine sonst gar nicht zu erklärende, schnell wieder vergehende, schmerzhafte Schwellung der Leistendrüsen der bestrahlten kranken Seite auftrat. Bei den anderen Fällen aus unserer Praxis handelte es sich lediglich um Personen, die teils der Behandlung wegen, teils als Aerzte oder Elektrotechniker täglich längere Zeit mit den Strahlen zu thun hatten. Dabei wollen wir betonen, dass die Wirkung der Strahlen individuell sehr verschieden ist. Bei dem einen entwickeln sich sehr schnell dermatitische Prozesse, bei anderen sehr langsam. Eine Isolierung der Person, z. B. dadurch, dass dieselbe auf einem Stuhl mit Glasfüssen sitzt, beschleunigt, wie wir konstatieren konnten, die Wirkung der Röntgenstrahlen. Manche, z. B. mich, der ich sehr viel mit der Röhre hantiere, scheinen die Strahlen gar nicht zu affizieren, ich habe auf den Händen stets die Haare behalten und überhaupt nie etwas Auffallendes bemerkt. Andere Fälle kenne ich wieder, wo sich ganz schnell entzündliche und enthaarende Prozesse entwickelten, und wo sich die Haut der Streckseite der linken Hand, die am meisten zu Experimenten benutzt wurde, vollkommen verändert hat. Sie ist derber und macht den Eindruck, als ob die ganze Hornschicht der Epidermis sich verdickt habe; sie ist glänzender, von bedeutend dunklerer Pigmentierung (bis ins Dunkelbraune spielend, daneben sogar fast schwarze Pigmentflecke enthaltend); ferner ist sie rissig, fühlt sich trocken an und zeigt leichte Temperaturerhöhung. Dabei besteht das subjektive Gefühl der Spannung in der Haut.

Bei einem Patienten, der wegen Lupus faciei täglich zweimal bestrahlt wurde, haben wir ein ganz einzig dastehendes Phänomen sich entwickeln sehen. Während das Gesicht desselben im allgemeinen ein gelbbraunes, durch Sommersprossen geflecktes Ansehen hatte, zeigte die ganze von Röntgenstrahlen lange getroffene rechte Gesichtspartie eine bläuliche, rosaweise Farbe und fühlte sich zarter und weicher als die sonstige Gesichtshaut an. Man sah die feinsten Blutgefässe deutlich durchschimmern. An der Grenze dieses Bezirkes befand sich eine zwei Finger breite Zone, in der das Pig-

ment dicht zusammengedrängt lag; es reihte sich Sommersprosse an Sommersprosse und gerade am dichtesten und grössten direkt an der Peripherie der eigenartig gebleichten Gesichtspartie, nach aussen zu sich etwas aufhellend. Die Gestalt dieses Fleckes war kreisrund. Die vordere Grenze dieser entpigmentierten Gesichtspartie lag auf der rechten Nasenseite. Da Patient stets seitlich von der Röhre sass, so wurde die an der Grenze von Wange und Nase gelegene Partie, desgleichen die rechte Seite der Oberlippe nicht senkrecht von der Röhre getroffen, sondern die Strahlen kamen hierhin mehr parallel. Infolgedessen hat auch nicht eine so intensive Einwirkung stattgefunden; die Haut behielt ihr normales Gepräge. Wir betonen dies besonders, weil man den Befund gegen die Annahme, dass die hochgespannten elektrischen Ströme die Veranlassung zu den Hautveränderungen sind, ins Feld führen kann.

Der Verlauf bei derartigen Hautaffektionen war bei uns im allgemeinen so: Nach lange fortgesetzten Bestrahlungen tritt schliesslich Rötung der betroffenen Partien ein, die Rötung bekommt einen Stich ins Purpurne, ja Bläuliche; die Haare fangen an auszufallen, Bläschen oder Blasenbildung in grösserem Stile, reichliche Sekretion einer trübserösen Flüssigkeit, Corium ödematös geschwollen und bei Berührung schmerzhaft, sonst weder Juckreiz noch Schmerzhaftigkeit. Keine Störung des Allgemeinbefindens. Der Verlauf war, wenn erst einmal die Reaktion sich bemerkbar machte, ziemlich stürmisch. Heilungsprozess sehr verlangsamt. Ganz analog sind die Erscheinungen, die von anderen Forschern beobachtet worden sind.

Oudin, Barthélemy und Darier (Paris) haben die verschiedenen Ausschlagsformen zusammengestellt. Unter den Veränderungen, die die Haut erleidet, unterscheiden sie:

„1. Akute Folgen: Röte, Schmerz, Schwellung, Vesikeln, Phlyktänen, Abschuppung, Blasenbildung und sogar Verbrennung mit schliesslicher Vernarbung.

2. Chronische Folgen: Dermitis, Verdickung, Verlust der Elastizität, der Sensibilität, Abschuppung u. s. w.

3. Ausfall der Kopf- und Barthaare, der Nägel.

Die Veränderungen der Haut — Dermitis oder Dermatitis — nach X-Strahleneinwirkung weisen folgende Eigenschaften auf:

1. Sie sind geringfügig oder ernst, oberflächlich oder tief, je nach ihrem Sitz und der Konstitution des betreffenden Patienten. Sie lassen sich in mehrfacher Beziehung mit den anderen Verbrennungen elektrischen Ursprungs vergleichen.

2. Sie treten erst spät in die Erscheinung. Die durch die Röntgenstrahlen verursachten Entzündungen treten nicht unmittelbar nach der Bestrahlung auf; sie lassen sich zu ihrer Entwickelung

meistens Zeit und erscheinen in der Regel erst mehrere Wochen nach der letzten Sitzung.

3. In ihrer Erscheinungsweise sind die Entzündungen charakterisiert:

a) Durch Reizung; auf die Rötung (Erythem) folgt zuweilen Entzündung der Haut.

b) Durch Verfärbung der Haut oder durch die Bildung dunkler, bräunlicher Flecken.

c) Durch Exfoliation der Epidermis (einfache Abschuppung).

d) Durch Auschlagselemente. So die Bildung von Vesikeln nach voraufgegangener Hyperämie, von Phlyktänen mit und ohne Eiter oder Exsudat.

e) Durch Schwellung der Hautgewebe.

f) Durch Brandschorf. Dieses ist bald mit Schmerz verbunden, bald auch nicht, immer aber dauerte es lange, bis der Schorf sich abstiess.

g) Durch Ulcerationen.

4. Die Hautveränderungen sind schmerzhaft; vermehrte Empfindlichkeit, Spannen, Brennen, Schmerz, Neuralgie.

5. Verlauf und Heilung nehmen lange Zeit in Anspruch. Mehrfache solche Verbrennungen verleihen der Haut eine dunklere Färbung, sie wird dann auch faltig, schuppig u. s. w.“

Mit diesen genauen Darstellungen stimmen unsere Beobachtungen im allgemeinen überein, nur müssen wir nochmals konstatieren, dass bei uns die Veränderungen der Haut sich immer schmerzlos abspielten, nur spannendes Gefühl konnten wir bei den chronischen Formen feststellen. Ferner die eigenartige Entpigmentierung an dem einen Fall, dann die Beobachtung, dass, wenn sich erst Veränderungen zeigen, der Verlauf ein ziemlich stürmischer ist.

Eine Beobachtung, wie sie Gilchrist gemacht hat, steht wohl noch ganz vereinzelt da. Er sah bei einem Patienten, der seine Hand sehr häufig und sehr lange den Röntgenstrahlen aussetzte, neben Dermatitis, Pigmentierung der Haut und Exfoliation, eine Schwellung um die Fingergelenke entstehen. Beweglichkeit der Fingergelenke schmerzhaft und unvollkommen. Es hatte sich eine Periostitis und wahrscheinlich auch eine Ostitis entwickelt.

Nach alledem müssen wir nochmals im Interesse der Wahrheit sagen, dass im allgemeinen zu den Veränderungen der Haut etc. eine lange Zeit der Einwirkung gehört, resp. eine grosse Reihe von Sitzungen; einmalige Bestrahlung, selbst wenn sie 30 Minuten andauert, hat nach übereinstimmenden Erfahrungen keine schädigende Wirkung. Doch keine Regel ohne Ausnahme. Noch vor kurzem haben wir von einem Patienten wegen Fremdkörper im Auge zwei

Aufnahmen gemacht. Einmal traf das Licht die linke Gesichtshälfte, dann den Hinterkopf und zwar aus einer Entfernung von 30 cm bei 8 Minuten Expositionszeit. Schon am nächsten Tage bestand ein Erythem der linken Gesichtshälfte, das noch nach 14 Tagen zu sehen war, in derselben Zeit trat auch vollkommener Haarausfall am Hinterhaupt ein in fast handtellergrosser Ausdehnung. Solch ein recht unangenehmer Fall gehört aber zu den allergrössten Seltenheiten. Dass der Abstand der Röhren von der Haut von sehr grosser Bedeutung ist für das Zustandekommen einer Reizung, unterliegt auch nach unseren Beobachtungen gar keinem Zweifel.

Durch Darier fanden auch mikroskopische Untersuchungen statt, so von einem brandigen Lappen, der sich von der periumbilikalen Gangrän des Patienten von Apostoli abgestossen hatte. Es bestand vollendete Gangrän der Cutis und Subcutis. Aus den Untersuchungen von Kaninchen und Meerschweinchen, die lange Röntgenstrahlen ausgesetzt wurden, ging unter anderem folgendes hervor: „Die ausfallenden Haare zeigten einen vollen Bulbus, aber keine sehr ausgesprochene Atrophie ihres bulbären Teils. Ganz bedeutend sind dagegen die Zerstörungen an der Epidermis und den Haarfollikeln, während Cutis und Gefässe wiederum nur in geringem Grade zu leiden haben. Die Verdickung der Epidermis in allen ihren Schichten, die ungeheure Vermehrung der Keratohyalines und die ganz ausserordentliche Atrophie der Follikel lassen sich alle sehr gut als Reaktion gegen einen Reiz von ungewöhnlicher Stärke auffassen. Dieser Reiz scheint die Vitalität der am wenigsten differenzierten Hautelemente zu erhöhen; die differenzierten Elemente dagegen, Haare, Nägel und Drüsen verfallen der Rückbildung und Atrophie."

Unna-Hamburg hat ein Stück Haut von einem Patienten untersucht, der zu therapeutischen Zwecken mit X-Strahlen mehrfach durchleuchtet war. Er fand die kollagenen Balken der eigentlichen Cutis besonders dick; sie erschienen angeschwollen und ineinandergepresst, so dass die Lymphspalten zwischen denselben nur angedeutet waren. Die eingeschlossenen protoplasmatischen Elemente waren komprimiert und auffallend klein. Das Elastin war bis in die feinsten Fasern erhalten ohne jede wahrnehmbare Veränderung. Wir kommen gleich nochmal auf Unnas Schlussfolgerungen aus diesem Befund zurück.

Ganz kurz wollen wir nun noch die schon mehrfach besprochene Frage berühren: „Was ist nun eigentlich bei der Röntgenbestrahlung für eine Kraft thätig, die diese entzündlichen Erscheinungen der Haut, den Haarausfall etc. hervorruft, und an welchen Teilen der Haut setzt dieses entzündungserregende Agens an?" Es stehen sich da eine Reihe von Erklärungsversuchen gegenüber. Die einen wollten alle Erscheinungen nur durch den Uebertritt hochgespannter Ströme erklären.

Freund hat eine Erklärung derart versucht, dass er von der Du Bois-Reymond'schen Lehre von der Präexistenztheorie von elektromotorischen Molekülen der Nerven und Muskeln ausging, und sich nun dachte, dass durch die X-Strahlen der elektrische Gleichgewichtszustand des normalen Gewebes gestört würde. Von Tesla ist die Vermutung ausgesprochen worden, dass die Elektroden, namentlich wenn sie aus Aluminium bestehen, einen katalytischen Einfluss ausüben, oder aber dass die Schädigung hervorgerufen wird von dem Ozon, der sich unter dem Einfluss der Röntgenstrahlen bilden soll. Beide Annahmen sind von Oudin, Barthélemy und Darier genügend zurückgewiesen worden. Letztere selbst stellen eine Theorie mit folgenden Worten auf, die auch von anderer Seite Bestätigung erfahren hat: „Wir glauben nicht, dass die Veränderungen auf der Haut primär durch blosse örtliche Einwirkung auf die Zellen der Cutis und Epidermis zustande kommen, sondern wir halten dafür, dass sie erst auf trophoneurotischem Umweg entstehen; und zwar spielt sich unseres Erachtens diese Trophoneurose nicht ausschliesslich in den Endverästelungen der Hautnerven ab, sondern entwickelt sich zuerst während einer Periode, die man ganz gut die Inkubationszeit nennen könnte, central und bewirkt erst später die beschriebenen trophischen Störungen."

Von anderen ist die Schädigung der Röntgenstrahlen verglichen worden derjenigen infolge von Insolation. Durch die Sonnenstrahlen können Veränderungen hervorgerufen werden parallel denen der X-Strahlen, die sich ganz allein auf die Epidermis und deren Pigment beschränken. In diesen Fällen ist der Verlauf ohne jegliche Empfindung, die Pigmentierung nimmt zu, es kommt sogar zur Bildung von ziemlich grossen bis ins Schwarzbraune spielenden Pigmentflecken (Chloasma solare — Röntgen-Chloasma). Bei diesem Erythema solare „werden durch die Sonnenstrahlen, vielleicht speziell durch die ultravioletten, chemischen Strahlen, die oberflächlichen, die Papillar- und Subpapillargefässe getroffen und derartig beeinflusst, dass sie zunächst fluxionär hyperämisch werden — aktives Erythem —, worauf ein durch Parese der Gefässe charakterisiertes passives Erythem sich einstellt. Je intensiver das ursprüngliche aktive Erythem und je dauernder die folgende passive Hyperämie, desto intensiver und andauernder die konsekutiven Ernährungsstörungen und Gewebsveränderungen." Mit diesen Worten giebt Freund in Wien die Ansicht wieder von Professor Kaposi, die derselbe über den Vorgang bei der Insolation hat und die er ganz überträgt auf den Effekt der X-Strahlen in die Haut. Auch wir neigen ganz und gar dieser Erklärungsweise als der einfachsten und ungesuchtesten zu. Auch haben wir in einer früheren Abhandlung bereits diese unsere Ansicht geäussert mit den Worten:

„Wie auf der photographischen Platte, so rufen die Röntgenstrahlen möglicherweise chemische Veränderungen im Gewebe, in den Blutgefässwandungen hervor, die ihrerseits zu den für die Entzündung charakteristischen Ausschwitzungen aus dem Blut führen.“ Dass der Ausbruch des Erythems, resp. die schwereren Störungen so lange auf sich warten lässt, wurde damit erklärt, dass erstlich die X-Strahlen nicht mit einer einmaligen Sitzung imstande sind, die Gefässinnervation genügend stark zu stören, sondern dass dazu je nach der individuellen Anlage eine gewisse Reihe von Bestrahlungen nötig ist, es handelt sich also um eine kumulative Wirkung der X-Strahlen. Zweitens ist Kaposi der Ansicht, dass die ersten Veränderungen sich finden an den Gefässen in den tiefen Schichten, dass also die Gefässalteration von dem Innern nach der Oberfläche emporsteigt, was längere Zeit erfordert. Um experimentell zu beweisen, dass das schädigende Agens in den chemischen ultravioletten Strahlen der Röntgenstrahlen enthalten sei, liess Thomson dieselben in der Weise wirken, dass er einen Teil seiner Hand mit einem blauen, für ultraviolette Strahlen durchlässigen Glas bedeckte, auf den Rest der Hand liess er die Strahlen ausser den ultravioletten wirken. Veränderungen an der Hand traten nur da ein, wo ultraviolette Strahlen gewirkt hatten.

Unna ist der Ansicht, falls seine Befunde in der Röntgenhaut konstant sein sollten, dass durch die Röntgenbestrahlung primär ein Degenerationsprozess eingeleitet wird, „der, weil er nur die Gerüstsubstanz der Haut, den indolentesten Teil derselben betrifft, erst langsam entzündliche Reaktionserscheinungen herbeiführt, schliesslich aber doch unter Umständen den Verlust der Gesamthaut nach sich zieht“. Demnach wäre dann auch die Aufstellung einer trophoneurotischen Theorie unnötig.

Im Anschluss hieran wollen wir nunmehr auf die therapeutische Verwendung der Röntgenstrahlen, auf die Art und Weise der Applikation und auf die bakteriologischen Versuche näher eingehen.

Gleich zu Anfang hatte sich natürlich denen, die sich eifrig mit dem neuen Lichte und seiner Verwendung beschäftigten, die Ueberzeugung aufgedrängt, dass sich bei den alles durchdringenden Eigenschaften desselben auch Einwirkungen auf die tieferen Schichten des menschlichen Körpers, auf dort vorhandene Geschwülste, auf in der Tiefe wuchernde Bakterien etc., bei genügend langer und intensiver Einwirkung zeigen würden. Man ist ja nur zu leicht geneigt, an neue unbekannte Dinge etwas zu hohe Erwartungen zu knüpfen. Die Erfahrungen bezüglich der oben beschriebenen Schädigungen der äusseren Haut und ihre tieferen Schichten führten gleichfalls neue Gesichtspunkte zur Verwendung der Röntgenstrahlen herbei.

Zunächst wollen wir kurz mit einigen Worten auf die Methode,

wie wir sie selbst unter Oberarzt Dr. Kümmell-Hamburg zwecks therapeutischer Bestrahlung angewandt haben, eingehen; auch von anderen Forschern ist in ähnlicher Weise verfahren worden. Wir haben im allgemeinen den Patienten täglich zweimal je $^1/_4$ bis $^1/_2$ Stunde den Röntgenstrahlen ausgesetzt, und zwar regelmässig mit kürzeren Sitzungen begonnen, um allmählich von 2 zu 2 Tagen in der Bestrahlungszeit zu steigern. Pausen haben wir in diesen Sitzungen nur eintreten lassen bei mehr oder minder starken Reaktionen von seiten der Haut. Ausser dieser Behandlungsart wurden keine Medikamente gebraucht, nur für Ulcerationen oder secernierende Granulationsflächen wurden Bestreuen mit reinem Amylum, trockene indifferente Verbände oder Umschläge angewandt. Ein zu grosses Nähern der zu bestrahlenden Körperstellen an die Röntgenröhre ist nicht notwendig. Die Entfernung schwankt zwischen 30 und 40 cm. Um die gesunden umgebenden Hautbezirke zu schützen, haben wir uns stets für jeden Fall passende Masken aus Blei hergestellt. Das Bleiblech hat die Stärke von $^3/_4$ mm; dasselbe ist leicht biegsam, lässt sich jeder Körperform gut anschmiegen, hat keine scharfen Kanten und hat sich in dieser Dicke in allen Fällen genügend erwiesen, die Umgebung gut vor dem Röntgenlichte zu schützen. Wir machen mit einer gewöhnlichen spitzen Schere von einem Punkte der Bleiplatte aus radiäre Einschnitte, biegen dann die entstehenden spitzen Zungen nach aussen um und stellen uns so jedesmal die entsprechende Form her, und zwar so, dass noch eine kleine Zone im Gesunden mit unbedeckt bleibt. Wir setzen die Patienten auf Stühle resp. legen sie auf einen Tisch, die durch untergeschobene Glasfüsse isoliert sind, denn wir haben gefunden, dass die äusserst langsame Wirkung in den meisten Fällen dadurch beschleunigt wird. Die Röhren, die wir zu diesen therapeutischen Massnahmen verwenden, haben ein mittelstarkes Licht; wir nehmen im allgemeinen der Billigkeit wegen die Röhren, die uns für photographische Aufnahmen nicht mehr recht genügten. Gar zu hoch gespannte Ströme braucht man nicht zu benutzen.

Das Nächstliegende war jedenfalls, die Röntgenstrahlen zu benutzen, um eine Enthaarung zu irgend einem Zwecke herbeizuführen. So wandten wir die Methode bei einer am Kinn befindlichen Wunde an, die absolut aller und jeder Behandlung trotzte und nicht zuheilen wollte, da die wallartig umgeschlagenen Hautränder mit den hier wachsenden Barthaaren einen ständigen heftigen Reiz ausübten. Nach $1^1/_2$ Monaten waren alle Haare verschwunden, die Wunde hatte sich schön und glatt geschlossen. Auch für andere Fälle sollte diese epilatorische Eigenschaft benutzt werden, um einen temporären Haarausfall zwecks schnelleren Heilens der Grundkrankheit zu erreichen, z. B., worauf Freund besonders hinweist, bei Sykosis, Favus.

Andere derartige Experimente betreffen Patienten mit Naevus pigmentosus piliferus. Derartige Versuche sind von Freund und uns mitgeteilt worden. Nur scheint, dass solch ausgebreiteter Fall, wie der Freund'sche, vorderhand nicht geeignet ist. Unser Fall mahnt auch zu grosser Vorsicht. Der Naevus ist allerdings gründlich beseitigt worden, doch hat die Heilung der durch die Röntgenstrahlen gesetzten Zerstörungen mehr als 4 Monate in Anspruch genommen.

Die besten und ermutigendsten Resultate liegen vor in der Behandlung des Lupus. Wir konnten im Anschluss an die Mitteilungen von Herrn Oberarzt Dr. Kümmell auf dem Chirurgenkongress 1897 über 5 günstig beeinflusste Fälle berichten, ferner hat Schiff-Wien gute Resultate mitgeteilt; desgleichen sind die Erfolge von Albers-Schönberg und unsere jüngsten Resultate von zwei Patientinnen ausgezeichnet zu nennen; es hat sich der Gang der Heilung resp. Vernarbung stets so gestaltet. Im Anschluss an eine gewisse Anzahl von Bestrahlungen findet zunächst eine entzündliche Reaktion von seiten der Haut und des lupösen Gewebes statt; daran schliesst sich ein allmähliches Verschwinden und Eintrocknen der Lupusknötchen, die Ulcerationen wandeln sich in gute, frische Granulationen um und allmählich, aber sehr langsam, vernarbt die ganze krank gewesene Partie fest und glatt. Gleichzeitig tritt Abschwellung der infiltrierten Lymphdrüse im Gebiete des Lupusherdes auf.

Auf dem Chirurgenkongress 1898 hat Kümmell-Hamburg weiterhin über 16 Patienten berichtet, die wegen Lupus mit Röntgenstrahlen behandelt wurden. Seine Resultate sind entsprechend den früheren so ausgezeichnete zu nennen, dass man sich immer und immer wieder wundern muss, dass die glänzenden Erfolge bisher so wenig Anklang und Nacheiferung erfahren haben. Es sollte im Interesse der mit dem meist so entstellenden Leiden behafteten Patienten mit allen Mitteln für ein Bekanntwerden dieser so einfachen, schonenden und erfolgreichen Therapie von den Röntgographen und Aerzten überhaupt gesorgt werden. Kümmell empfiehlt die Methode besonders für ausgedehntere Lupusaffektionen und hebt die Bildung schöner und glatter Narben ohne alle Narbenkontraktur hervor.

Wir wollen hier gleich die Versuche bakteriologischer Art kurz streifen. Wir wissen, dass das Sonnenlicht, das diffuse Tageslicht, das elektrische Bogenlicht äusserst schädigend auf Bakterien wirken und dieselben bei genügend intensiver und mehr oder weniger langer Einwirkung zum Absterben bringen. Auf Grund dieser Thatsachen ist wohl so manchem, der sich mit Röntgenstrahlen beschäftigte, der Gedanke gekommen, ob denselben ähnliche oder gleiche Eigenschaften gegenüber den Mikroorganismen zukämen. Die erste dies-

bezügliche Veröffentlichung wurde von Mink-München gemacht. Während nun die damaligen Versuche und noch viele spätere wohl aus Mangel an genügend intensivem Röntgenlicht negativ ausgefallen sind, hat Anfang dieses Jahres Rieder-München Mitteilung von seinen überaus befriedigenden Resultaten gemacht. Mit Rücksicht auf die praktische Verwendung wurden nur pathogene Mikroorganismen gewählt, wie Choleravibrionen, Bacterium coli, Staphylococcus pyogenes aureus etc. Es zeigte sich, dass in Agar-, Blutserum- oder Gelatineplatten suspendierte Bakterien schon bei einstündiger Einwirkung der Röntgenstrahlen sicher zu Grunde gehen. Auch Bouillonkulturen der Cholera konnten abgetötet werden. Auf bereits entwickelte Kolonien einzuwirken, gelang nur teilweise. „Wie das Licht, nur in viel höherem Grade, üben also auch die Röntgenstrahlen eine entwicklungshemmende, bezw. abtötende Wirkung auf Bakterien aus.“

Systematische Tierversuche sind von Bonomo und Gros, sowie Lortet und Genoud gemacht worden und in letzter Zeit von Mühsam-Berlin. Die Veröffentlichungen des letzteren sind sehr interessant. Nach ihm halten die Röntgenstrahlen die allgemeine Tuberkulose beim Meerschweinchen nicht auf, dagegen schwächen sie bis zu einem gewissen Grade die lokale Tuberkulose ab. Lortet und Genoud haben Meerschweinchen gezeigt, die tuberkulös infiziert waren. Die durchleuchteten Tiere blieben gesund, die Kontrolltiere erkrankten typisch.

In welcher Weise die Heilung hier wie in den beschriebenen Lupusfällen stattfindet, ist nicht zu beantworten. Wir sind trotz der teilweise gelungenen Kulturversuche fern davon, strikt zu behaupten, dass die Röntgenstrahlen allein das heilende Agens gewesen sind und die Tuberkelbazillen im Gewebe abgetötet haben. Doch kann man sich der direkten Beeinflussung im Gewebe nicht vollkommen ablehnend gegenüberstellen. Indessen glauben wir noch immer, dass beim Lupus unter der künstlich erzeugten, nicht infektiösen Entzündung, die bis ins Unterhautzellgewebe geht, hauptsächlich die Vernichtung der Tuberkelbazillen und eine Ausheilung stattfindet, zumal auch die Veröffentlichungen von Albers-Schönberg für unsere Annahme sprechen, denn in seinen beiden Fällen, besonders im ersten, wo er betont: „Nach vollständiger Zurückbildung aller entzündlichen Prozesse konnte eine wesentliche Besserung des ursprünglichen Leidens konstatiert werden“, bestand gleichfalls eine Dermatitis.

Ganz im Einklang mit diesen unseren Annahmen stehen Beobachtungen, wo Lupuskranke ein Erysipel bekamen und im Anschluss an diesen infektiösen Entzündungsprozess Stillstand und rasche Ueberhäutung der erkrankten lupösen Partien eintrat.

Immerhin kann man sich wohl vorstellen, dass der Entzündungs-

prozess in seinem Anfangsstadium die künstlich erzeugte Hyperämie neben der direkten Schädigung der Bakterien vollkommen genügt, um Heilung zu erzielen. Die Blutzufuhr zu der erkrankten Partie ist dann eine recht reichliche, und unter dieser Ueberernährung kann der Organismus mit den geschwächten tuberkulösen Schädlichkeiten leichter fertig werden.

Nach unserer Ansicht sollten auch bei Gelenktuberkulose mit Vorsicht und Konsequenz Versuche mit therapeutischer Verwendung der Röntgenstrahlen gemacht werden.

Um den Einfluss der Röntgenstrahlen auf die Lungentuberkulose zu studieren, sind von französischer Seite Versuche angestellt worden. Die Röhre befand sich 20 cm von der Brusthaut entfernt im Niveau der kranken Lungenpartien bei einer täglichen Expositionszeit von 10 Minuten; es haben sich unter diesen Bedingungen nie Schädigungen der Haut gezeigt. Die Erfolge waren negativer Art, doch sollen weitere Versuche angestellt werden. Ein Urteil über die sonstigen Erfolge bei Lungentuberkulose steht uns noch nicht zu.

Eine Reihe von inoperablen Carcinomen sind gleichfalls mit Röntgenbestrahlungen behandelt worden. In allen Fällen ist übereinstimmend, sowohl bei uns als auswärts, konstatiert worden, dass die bestehenden Schmerzen sehr schnell und vollkommen nachliessen. Wir haben angenommen, dass es sich hier um eine suggestive Wirkung gehandelt hat. Wurden die Sitzungen einige Tage unterbrochen, traten die Schmerzen bald wieder auf und es musste von neuem Morphium gegeben werden. Irgend eine Verkleinerung des Tumors, wie ihn Despeignes gesehen haben will, konnten wir, wie auch absolut nicht erwartet war, nicht konstatieren.

Bei einer Trigeminusneuralgie erzielten wir mit Bestrahlung Aufhören der Anfälle, doch haben wir auch hier suggestive Wirkung angenommen.

Zwei Fälle verdienen noch der Erwähnung, die von Oudin, Barthélemy und Darier angeführt wurden. Es handelte sich beidemal um Oberschenkelfrakturen, bei denen man analog den chirurgischen Massnahmen zur Anregung der Callusbildung, wie Jodpinselungen, venöse Stauung, Injektion verschiedener Flüssigkeit zwischen die Bruchenden etc. mittelst der Röntgendurchstrahlung die Callusbildung anregen wollte. Beim zweiten Patienten soll denn auch schon nach 10 Sitzungen, von je einer halben Stunde Dauer, eine Verdickung der Bruchenden unverkennbar gewesen sein; der Bruch war schon 6 Monate alt und hatte bis dahin nicht die geringste Neigung zur Heilung gezeigt. Dies ist jedenfalls beachtenswert und sollte auch bei passender Gelegenheit nachgeprüft werden.

Ferner sind auch Beobachtungen mitgeteilt worden über die

Wirkung der Röntgenstrahlen auf das Gift der Tollwut; es soll unter denselben wohl eine Verlängerung der Inkubationsperiode der Tollwut erzeugt worden sein, von einem Heilwert könne dagegen absolut nicht geredet werden.

Herz, Aorta und Blutgefässe.

Ueber das normale Bild des Herzens und die normalen Bewegungserscheinungen haben wir bereits eingehend berichtet. Die verschiedensten krankhaften Zustände sind nun beobachtet und beschrieben worden. Zuerst ein Wort über die Prüfung des perkutorischen Befundes. Gerade beim Herzen spielt ja die Grösse und eventuelle Verlagerung eine grosse Rolle; bei keinem anderen Organ können wir dieselben so genau mittelst des Durchleuchtens bestimmen. Wir müssen uns nur genau an die früher gegebenen Vorschriften halten. Zur Orientierung halten wir den Schirm so, dass die Mitte des Herzens in der centralen Lichtachse liegt; so werden wir es vermeiden, dass ein Teil des Herzens, der linke oder der rechte, der obere oder der untere gegen seinen Nachbarteil ungleichmässig verzogen erscheint. Bei dieser Einstellung — ich meine hier vorläufig allein die Durchleuchtung in der Weise, dass der Schirm der vorderen Brustwand anliegt und zwar senkrecht zur Medianebene des Körpers, wird es uns bereits möglich sein, ein ziemlich genaues Urteil abzugeben über die Grösse und Form, wie wir sie durch die Perkussion nicht immer bestimmen können, sicherlich nicht in solchen Fällen, wo das Herz von der vorderen Brustwand abgedrängt liegt und von der Lunge überlagert ist, also beim Emphysem. In Uebereinstimmung mit allen Forschern können wir sagen, dass hierfür das Röntgenbild als eine recht gute Bestimmung für Grösse und Lage des Herzens anzusehen ist. Geht man nur weit genug von der Röntgenröhre ab, so dass zwischen Schirm und vorderer Brustwand, die zusammenfallen, einerseits und Platinblech der Röhre andrerseits ein Abstand von 1 m besteht, so kann man die Herzfigur direkt messen und wird fast keinen Fehler machen. Will man ganz exakt handeln, verfährt man wie Rosenfeld-Breslau, indem man einmal die rechte Herzgrenze in die centrale Lichtachse bringt und sich diese Grenze an der Brustwand markiert, dann ebenso die Herzspitze. Die Masse werden so ganz genau, doch haben wir uns durch eine Reihe von Vergleichen überzeugt, dass die centrale Projektion bei Entfernung von 1 m auch brauchbare Resultate liefert. Selbst bei Volumen pulmonum auctum erscheint bei dieser Entfernung die Herzfigur nur so wenig vergrössert, dass dieser Fehler ausser acht gelassen werden kann. Wie andere, so haben auch wir unter nor-

malen Verhältnissen beim Erwachsenen den Abstand von der Herzspitze bis zur linken seitlichen Thoraxgrenze 5—7 cm gefunden. Die Schwierigkeit in der Bestimmung der Herzspitze hat Benedikt besonders hervorgehoben, z. B. wenn ein dickes Fettpolster der Brustwand aufliegt, oder wenn die Herzspitze tief herabsinkt und ins Zwerchfell eingesenkt ist. Er hat gelegentlich auf dem Röntgenschirm beobachtet, dass die Spitze nicht immer dort zu suchen ist, wo die stärkste Hervorwölbung und die stärkste Erschütterung ist; gewiss ein äusserst wichtiger Befund.

Bei der Besprechung der Pleuraexsudate haben wir schon erwähnt, dass man die Verdrängung des Herzens nach der entgegengesetzten Seite kontrollieren kann. Dasselbe ist natürlich auch nach abgelaufenen Pleuritiden zu beobachten, doch muss man, wie schon oft hervorgehoben, äusserst sorgsam zu Werke gehen. Wie wichtig für die Differenzialdiagnose das Innenbild sein kann, hat Rosenfeld von einem Falle mitgeteilt. Klinisch war seit 10 Jahren eine Dextrokardie angenommen worden. Der Spitzenstoss war in der Gegend der rechten Mamilla nach beiden Seiten 1—2 cm sich erstreckend zu sehen und zu fühlen. Bei der Durchleuchtung liess sich das Herz genau überblicken, die Herzspitze lag im Gegensatz zum klinischen Befunde deutlich an der linken Parasternallinie. Durch das Röntgenbild kam also allein Aufklärung, und hatte die Rechtslagerung nur auf Kosten pleuritischer Zerrungen stattgefunden. Im Gegensatz hierzu hat Vehsemeyer einen wirklichen Fall von kongenitaler Dexiokardie mitgeteilt. Alle anderen Organe waren normal gelagert.

Auch die Verwachsungen nach Perikarditis, wie wir schon andeuteten, wurden auf dem Schirm gesehen. So erzählt Benedikt von einem Patienten der wegen Neurasthenie in Beobachtung kam und eine vergrösserte Herzdämpfung aufwies; „der erste Ton an der Herzspitze war durch ein Geräusch ersetzt. Bei der Röntgendurchleuchtung erscheint das rechte Zwerchfell tiefer als das linke und steigt schroff von innen nach aussen herab [1]). Links ist bei der Ansicht von vorn der Herzschatten in der Ruhe und bei Atembewegung von jenem des Zwerchfells, das fast horizontal ist, nicht zu trennen. Das Zwerchfell ist gelähmt. An einer Stelle ist zwischen Herz und Zwerchfell ein mattdurchleuchteter Fleck, der sich aber bei der tiefsten Einatmung sowie bei der Ausatmung nicht im mindesten verändert.“ „Das Verhältnis zwischen Zwerchfell und Herz bedeutet also offenbar Verwachsung des Herzbeutels mit ersterem und die durchleuchtete Stelle ein endokardiales Exsudat.“ Die weitere Behandlung soll nun die Diagnose bestätigt haben, indem durch Ruhe, Kälte etc. die er-

[1]) Wiener medizinische Wochenschrift Nr. 9, 1897, S. 371 unten.

wähnte helle Stelle abnahm, und auch sonst Besserung eintrat. Wir sehen aus diesem Falle, wie weit der aufmerksame Forscher unter genauester klinischer Beobachtung und Zuhilfenahme des Innenbildes kommen kann. Allerdings muss man für den, der noch ein Neuling im Röntgenfache ist, betonen, dass zu solch subtiler Einsicht nicht der Besitz einer Röntgeneinrichtung und eine Reihe von angestellten Durchleuchtungen genügt; dazu ist eine grosse Beobachtungsgabe notwendig.

Vergrösserungen des Herzens können wir, wie sich aus dem Vorhergehenden von selbst ergiebt, bestimmen; und zwar ist es möglich, die Zunahmen der einzelnen Teile zur Anschauung zu bringen. Bei Vergrösserung der linken Hälfte reicht der Herzschatten mehr oder weniger nahe an die Axillarlinie heran. Oefters sinkt dann die Herzspitze nach unten. Findet man die linke Seite fast lotrecht stehen, so muss man mit Benedikt, auf Elastizitätsverlust der Aorta schliessen. Bei Vergrösserung des rechten Herzens überragt der Herzschatten die rechte Parasternallinie und das Herz sinkt nach hinten. Es liegt dann dem Zwerchfell mit seinem Längsdurchmesser eventuell in ganzer Ausdehnung auf, so dass man auch einen Elastizitätsverlust der Arteria pulmonalis annehmen muss. Grunmach fand in Fällen von Chlorose, wo nach der Perkussion eine Vergrösserung des Herzens in toto angenommen wurde, diese eben geschilderte Verlegung des Herzens bei Hochstand des Zwerchfells, ohne dass eine thatsächliche Dilatatio cordis vorhanden war. Dabei konnte er nach Einnehmen von Eisenpräparaten konstatieren, dass der Zwerchfellstand mehr normal wurde, und das Herz sich gleichzeitig mehr aufrichtete.

Mit der seitlichen Durchleuchtung kann man eventuell das Bild noch klarer gestalten. Ueber einen solchen hierhergehörigen Fall berichtet Benedikt; das Herz erschien bei einem jungen Patienten „bei der Ansicht von vorn als ein sehr schmales, unten spitzes Oval mit stark nach unten geneigter Spitze, während man bei der Seitenansicht ein regelrechtes Bild eines verhältnismässig breiten Kegels, wie gewöhnlich bei Betrachtung von vorn zu Gesicht bekommt. Es sah so aus, als ob das Herz mit seiner linken Kantenfläche nach vorn verdreht sei". Patient bekam nun plötzlich unter Erbleichen Brststechen, Herzklopfen und Kopfschmerzen, und Benedikt meint, falls keine angeborene Verdrehung vorliegen sollte, von einer wahren Verrenkung des Herzens sprechen zu können, indem die bei der Systole normalerweise angenommene Verdrehung einen so hohen Grad annimmt, dass eine Rückdrehung plötzlich einmal ausbleibt.

Wir sehen schon aus alledem zu welch interessanten Aufschlüssen die Herzbilder führen und erinnern uns nunmehr, dass wir ja auch die Kontraktionen des Herzens beobachten können. So kann man

einmal die Beschleunigung und Verlangsamung des Pulses am Herzen ablesen und den Rhythmus des Pulses durch das Auge kontrollieren. Grunmach sah in Fällen von Myokarditis, wo ein Pulsus alternans vorhanden war, gleichmässig starke mit schwachen Herzkontraktionen abwechselnd, bei einem Pulsus bigeminus periodisch zwei ziemlich schnell aufeinander folgende, relativ kurze und gleich starke Kontraktionen, die von einer langen Pause gefolgt waren. Ferner konnte derselbe Forscher bei anderen Herzerkrankungen neben normalen, kräftigen Kontraktionen schwache flatternde Bewegungen des linken Ventrikels nachweisen, in einem Fall von Myokarditis mit Arhythmia cordis sah er, dass sich die Herzspitze häufiger zusammenzog, als Pulse fühlbar waren. In demselben Falle ergab die wiederholte Röntgenuntersuchung nach Digitalisgaben, dass die Herz- und Pulsverhältnisse mehr und mehr zur Norm zurückkehrten. Wir sehen hieran, dass man sich durch den Augenschein von den Wirkungen unserer Arzneigaben überzeugen kann. Nachdem ferner bewiesen ist, dass das Herz normalerweise nur mit einem Teile seiner Kraft zu arbeiten braucht, so erklärt es sich nach Benedikt, dass zurückbleibende Klappenfehler oft recht gut ertragen werden, wenn nur die Herzkraft nicht geschädigt ist. Wenn Benedikt weiter sah, wie nach Faradisation der Herzgegend bedeutend kräftigere Zusammenziehung und Erweiterung des Herzens eintrat, so hat Schott noch recht instruktive Versuche angestellt. Er konnte durch die Röntgographie und noch besser auf dem Schirm die günstige Wirkung des Bades und der Gymnastik bei Herzkranken demonstrieren. Jedesmal sah er, wie sich die breitgezogene Form des Herzens zu einer schmäleren, gleichsam von beiden Seiten zusammen gedrückten Form verwandelte. Um den striktesten Beweis zu liefern, dass es beim gesunden, kräftigen Menschen wirklich eine akute Ueberanstrengung, eine akute Dilatation des Herzens giebt, stellte er mit absolut herzgesunden Knaben Ringversuche an. Die Durchleuchtung bestätigte Schotts Annahmen. Es zeigte sich eine messbare Vergrösserung des Herzens, und zwar war zuerst das rechte Herz mehr ausgedehnt, schliesslich blieb aber entsprechend der thatsächlichen grösseren Arbeit des linken Ventrikels die Vergrösserung dieses länger nachweisbar. Auch die Dilatation des Herzens nach Radfahren wies er deutlich nach, so dass er schliessen konnte: „Die Röntgenstrahlen, indem sie uns rasch und sicher die mannigfachsten Ursachen der akuten Herzüberanstrengungen aufdecken helfen, dürfen uns auch dadurch zukünftig in den Stand setzen, prophylaktisch diese schädigenden Einflüsse vermeiden zu lernen.“ Besonders die letzten Untersuchungen Schotts sind bei sorgfältigster Berücksichtigung aller für Vergleichsbilder notwendigen Momente angestellt worden und haben es er-

möglicht, den Effekt seiner Uebungen jedermann sichtbar zu machen und so Indikationen und Kontraindikationen für gymnastische Herzbehandlung aufzustellen.

Eng im Zusammenhang hiermit stehend und gleichzeitig von höchster Wichtigkeit ist es, dass wir uns über Mediastinaltumoren und Aneurysmen der Aorta in früher nicht geahnter Weise orientieren können. Wir sind selbst in der Lage gewesen, derartige Fälle zu beobachten und zu röntgographieren, ferner sind eine grosse Anzahl von interessanten diesbezüglichen Mitteilungen gemacht worden.

Bouchard teilt mit, dass er gelegentlich Schatten auf dem Schirm und den Platten bekam, nach denen er auf vergrösserte Bronchialdrüsen schliessen musste.

Rosenfeld berichtet von einer Patientin, die über geringe Schlingbeschwerden klagte. Er fand tief unten an der Grenze des rechten Herzens einen länglichen Schattenfleck; derselbe lag in der Nähe der Speiseröhre und konnte nur eine Drüse oder ein Drüsenpaket des Mediastinums darstellen. Metastatische und primäre Mediastinaltumoren sind von verschiedenen Forschern beschrieben worden. Wir waren selbst noch vor kurzem in der Lage, einen sekundären Mediastinaltumor bei einer Frau zu röntgographieren; es bestand ein Carcinoma mammae. Dass wir bei einer Reihe von Patienten, besonders bei schmächtigeren, die Pulsation der Aorta oberhalb des Herzens bei der Ansicht von hinten erkennen, habe ich bereits erwähnt. Ganz besonders ausgeprägt fand Bouchard die systolische Bewegung der Aorta bei Insufficienz der Aortaklappen. In diesen und den noch zu beschreibenden Fällen von grösseren und geringeren Ausbuchtungen der Aorta ergiebt sich dann auf dem Schirmbild, dass der Schatten derselben das Manubrium sterni mehr oder weniger nach links überragt. Der Schatten ist für den, der in die normalen Brustverhältnisse genau eingeweiht ist, unverkennbar. Was nun die Pulsation und ihre Betrachtung anlangt, so muss man Levy-Dorn beistimmen, wenn er auf dem Kongress für innere Medizin ausführte, dass mit der Feststellung einer pulsierenden Geschwulst die Diagnose noch nicht differenzialdiagnostisch zwischen Aneurysma und solidem Tumor gesichert sei. Auch die der Aorta anliegenden oder mit ihr verwachsenen soliden Tumoren können Pulsation zeigen, resp. vortäuschen. Eine einfache Hebung und Senkung des ganzen Organs, die bei einer Neubildung stattfindet, von einer wirklichen Pulsation, d. h. einer pulsatorischen Ausdehnung nach allen Seiten zu unterscheiden, ist natürlich nicht immer möglich. Leichte Ausbuchtungen vom Arcus Aortae konnte Levy-Dorn, sowie andere bei einer grossen Anzahl von Patienten konstatieren, ohne dass dieselben Beschwerden davon gehabt hätten. Man muss wohl dem Verfasser beipflichten, wenn er

diese erweiterten Teile der Aorta für Loci minoris resistentiae und für die ersten Anlagen eines typischen Aneurysmas anspricht. Fälle von Dilatatio aortae ascendentis verbunden mit Arteriosklerose hat seiner Zeit auch Grunmach beschrieben. Mit unseren bisherigen Methoden, darin sind wohl alle Forscher einig, waren jedenfalls die Aneurysmen meist einer sicheren Diagnose unzugänglich, ganz besonders in ihren Anfangsstadien. Ich betone nochmals die Durchleuchtung von der Seite und von hinten grade für Fälle, wo es sich um Erkrankungen der Aorta handelt, nicht ausser acht zu lassen. Wir sind demnach in der Lage, klinisch diagnostizierte Aneurysmen einer gewissen Inspektion zu unterziehen; wir können den Sitz, die Form und die Grösse der Erkrankung bestimmen. Dazu kommt, dass wir die Grösse in verschiedenen Zeiträumen kontrollieren und uns so überzeugen können, ob unter einer bestimmten Lebensweise ein Stillstand eingetreten ist, oder ob eine fortschreitende Erweiterung stattgefunden hat. Für unsere Therapie ergeben sich daraus gute und klare Fingerzeige. Aber nicht allein für diagnostizierte, sondern grade für unklare Fälle, wo besonders markante Symptome nicht bestehen, wo die Auskultation und Perkussion im Stich lassen, wirkt die Röntgendurchleuchtung erweiternd und aufklärend. Ich will hier nicht auf die einzelnen interessanten hierhergehörigen Mitteilungen näher eingehen, sondern nur noch die Sätze anführen, die Levy-Dorn an den Schluss seiner Ausführungen gesetzt hat: „Die Diagnose kann zu einer Zeit ermöglicht werden, in welcher alle sonstigen Untersuchungsmethoden im Stiche lassen. Dadurch wird die Aussicht auf Heilung erhöht."

„Die ungewissen Resultate der Perkussion über Ausdehnung, Form und Art der Geschwulst werden in dankenswerter Weise ergänzt."

„Die Pulsation wird eventuell auch bei Tumoren erkannt, welche der Brustwand oder den Hohlorganen (Trachea, Oesophagus) nicht anliegen."

„Das Anfangsstadium der Aneurysmen kommt nach meinen Erfahrungen bedeutend häufiger vor, als man bisher angenommen hat. Die Prognose der beginnenden Aneurysmen scheint nicht ungünstig zu sein, insofern als nur wenigen die Neigung innewohnt, sich ernstlich zu vergrössern."

Zum Schluss dieses Kapitels wollen wir noch der Arteriosklerose einige Worte widmen (cf. Fig. 58). Es lag ziemlich nahe und war doch überraschend, als Hoppe-Seyler die erste diesbezügliche Mitteilung brachte. Die Kalkeinlagerungen in der Gefässwandung lassen die Strahlen nicht gut durchdringen und markieren sich somit auf dem Schirm und der Platte hell, auf der Kopie dunkel. Bald

Fig. 58.

Arteriosklerose.

Das sonst normale Kniegelenk präsentiert sich in ausserordentlicher Klarheit; hinten sieht man durch den Schatten der Weichteile und der Knochen die Arteria poplitea stark verkalkt herabziehen. Nach allen Seiten gehen noch kleinere sklerosierte Gefässe ab. Der scharfe Condylusschatten repräsentiert den Condylus externus femoris, entsprechend seinem Aufliegen auf der photographischen Platte, der grössere ihn umgebende Schatten stellt den Condylus internus vor. Auch das Ligamentum patellae proprium ist gut zu sehen.

sieht man das ganze Gefäss dunkler, bald nur die Ränder als dunklere Streifen, zwischen sich eine hellere Zone lassend. Wenn Rosenfeld angiebt, dass nach seinen Erfahrungen eine normal gefüllte Arterie von kräftiger Wandung einen sichtbaren Widerstand für die Röntgenstrahlen darbietet, ohne dass es einer Kalkeinlagerung bedarf, so kann ich das nicht bestätigen. Ich habe das niemals bei den unzähligen Durchleuchtungen und fast zweitausend Röntgenaufnahmen gesehen, trotzdem ich nach seiner Mitteilung ganz besonders darauf geachtet und frühere Bilder daraufhin geprüft habe. Einfach gefüllte Gefässe des Herzens ohne Kalkeinlagerung durch den Brustraum hindurch zu sehen, halte ich für ausgeschlossen. In dem Falle, wo Grunmach die Kranzarterien sah, muss unter allen Umständen Arteriosklerose bestanden haben. Das Vollkommenste in dieser Beziehung haben jedenfalls die von Opitz hergestellten Röntgogramme gezeigt. Er konnte sogar die Verkalkung der grossen Beckengefässe zur Darstellung bringen, wie sie Kümmell auf dem Chirurgenkongress 1897 demonstrierte. Beck, der sich über den diagnostischen Wert der Röntgenstrahlen bei der Arteriosklerose ausgesprochen hat, will in seinem Fall aus dem anderweitigen negativen Befund annehmen, dass sich die Arteriosklerose ausschliesslich auf die Radialis und Interossea beschränkte. Nach unseren Erfahrungen kommt in dieser Hinsicht den Röntgenstrahlen keine besondere Bedeutung zu.

Lungenkrankheiten.

In den beiden ausführlichen Kapiteln der Anatomie und Physiologie einerseits und der normalen Bildverhältnisse andrerseits haben wir bereits von den Organen der Brust- und Bauchhöhle, ihrer Lage und Differenzierung gesprochen, so dass wir, um Wiederholungen zu vermeiden, auf jene verweisen müssen. Wir wollen hier das ins Auge fassen, was wir an pathologischen Verhältnissen zu erkennen imstande sind und die Methoden gleichzeitig streifen, die z. B. beim Verdauungstraktus angewandt sind, um Nutzen aus dem Röntgenverfahren zu ziehen. Von dem Nachweis der Fremdkörper sprechen wir nicht, da sich die diesbezüglichen Angaben in dem grossen Kapitel der Corpora aliena im Zusammenhang vorfinden.

Beginnen wir mit dem Thorax. Es gilt hier in ganz hervorragendem Masse, die normalen Bildverhältnisse sich genau eingeprägt zu haben, bei den Lungen die beiden Seiten, soweit das möglich ist, stets zu vergleichen und sich bei einer Untersuchung rechte Zeit zu lassen. Wir haben es stets am praktischsten gefunden, ganz vorurteilsfrei an eine Betrachtung heranzugehen, sich die Bildnotizen zu machen, den Patienten wiederholt zu durchschauen und dann eine

nochmalige genaue Untersuchung folgen zu lassen, resp. dem konsultierenden Arzt seine Beobachtungen am Schirme zu demonstrieren und sich danach den vorherigen klinischen Befund mitteilen zu lassen. Der Untersucher ist nur ein Mensch und jeder hat sich wohl gelegentlich dabei ertappt, dass er etwas zu viel hat sehen wollen und etwas gesehen hat, weil er nach dem Befund glaubte, etwas sehen zu müssen. Stellt man zuerst die Röntgenuntersuchung an, beobachtet man ruhiger und kaltblütiger und hat dann noch mehr Freude, dem betreffenden Arzte Thatsachen mitzuteilen, die mit dessen Beobachtungen übereinstimmen. Nicht oft genug kann jedenfalls dem Neuling in der Beobachtung auf dem Schirm Vorsicht für die exakte Deutung angeraten werden, da Täuschungen aus vielen Ursachen möglich sind.

Die Lungen und im engen Zusammenhang damit das Zwerchfell haben eine ganze Reihe der interessantesten Beobachtungen gezeitigt. Ich erinnere hier an den Fall von Löbker, der in dem Abschnitt für Unfallheilkunde verzeichnet steht, wo nach einem Trauma, das den Brustkorb getroffen, und einem sich anschliessenden operierten Empyem zum erstenmal und so allein ein vollkommener Zwerchfellstillstand der rechten Seite konstatiert werden konnte. Wie überraschend wirkte seiner Zeit allerseits die Beobachtung eines asthmatischen Anfalls von Levy-Dorn. Er sah, wie sich die rechte Zwerchfellseite gar nicht mitbewegte, sondern in einer mittleren Stellung verharrte, während rechts bei Inspiration das Zwerchfell sich schnell abflachte, um sich bei der Exspiration nur mühsam zu erheben. Das sind Fälle, die allein schon zur Genüge die hohe Bedeutung für die Beurteilung innerer Erkrankungen ergeben. Benedikt teilt einen Fall mit, wo er bei einem Knaben Zwerchfelllähmung diagnostiziert hatte. In der Durchleuchtung sah er das Zwerchfell bei den Atmungsversuchen sich sehr lebhaft bewegen, aber es flachte sich nicht ab, sondern blieb gewölbt. „Es handelte sich," wie er sagt, „um eine Koordinationsstörung der Atmung, indem die Antagonisten ihrer Rolle nicht entsprachen. Die Bauchmuskeln erschlafften nicht bei der Einatmung und spannten sich nicht bei der Ausatmung; sie verblieben vielmehr in einer mittleren Spannung." Eine Beobachtung über den akuten Singultus hat Rosenfeld mitgeteilt; er sah zuerst das Zwerchfell tief herabsteigen, sich einen Moment fest anspannen und dann die Baucheingeweide mit einer explosionsähnlichen Heftigkeit das Zwerchfell stark nach oben drängen.

Haben wir an diesen Fällen Beispiele, wo abnorme Zwerchfellbewegungen zum erstenmal direkt gesehen werden konnten und zur Aufklärung von sonst schwer oder gar nicht zu deutenden Symptomen führten, so können wir andrerseits auch eine Reihe von pathologischen Zuständen der Pleuren und der Pleuraräume zur Darstellung

bringen. Die seröse, eitrige und hämorrhagische Pleuritis geben teilweise gute Bilder, so dass man den klinischen Befund wohl kontrollieren kann. Der von Flüssigkeit eingenommene Pleurateil zeigt sich dunkler schattiert und kontrastiert deutlich mit der gesunden Seite und der über dem Flüssigkeitsniveau gelegenen Lungenpartie. Wie Rumpf beobachtete und zeigte, war die Bewegung des Zwerchfells hier aufgehoben und der Schatten des Röntgenbildes überragte die perkutorische Dämpfungsfigur des Exsudats deutlich. In solchen linksseitigen Fällen fand Grunmach auf dem Bilde das Herz nach der rechten Seite gedrängt. Bouchard sah das in normalem Zustande nicht sichtbare Mediastinum links von der Wirbelsäule; es war durch die nach der gesunden Seite drängende Flüssigkeitsmenge hinübergeschoben. Aehnliche Beobachtungen haben wir selbst gemacht; die tiefere Schattierung entweder gleichmässig im ganzen Lungengebiet einer Seite oder mehr lokal, von pleuritischen Schwarten herrührend, hat wohl jeder gesehen. Ich erinnere nur an ein ausgezeichnetes derartiges Bild von Opitz im 2. Heft der Fortschritte auf dem Gebiete der Röntgenstrahlen, wo die ganze rechte Seite eine di iklere wolkige Schattierung nachweist, die sich nur direkt über dem Zwerchfell etwas aufhellt.

Benedikt konnte in einem Fall neben Schwarten Verwachsungen des Rippenfells mit dem Zwerchfell nach Pleuritis nachweisen und eine Verlötung des Zwerchfells mit dem Herzbeutel. Er sagt mit Recht, dass man die Lufthaltigkeit der Lunge und die Grösse der vorhandenen Atmenfläche beurteilen kann. Denn man ist thatsächlich imstande, aus dem Grade der Helligkeit einen Schluss zu ziehen auf die Dichtigkeitsverhältnisse des Lungengewebes, und wird aus ungewöhnlicher Helle auf Geblähtsein derselben schliessen, aus gleichmässig dunklerer Schattierung auf die entsprechenden abnormen Zustände, wie wir noch sehen werden.

Durch Grunmach ist die Lungenschwellung und Lungenstarrheit v. Baschs verbunden mit Arteriosklerose zuerst beschrieben worden, wobei man das Zwerchfell tief stehen und nur ganz geringe Exkursionen auch bei tiefster Inspiration machen sieht.

Dass man auch bei Pneumonie die betreffenden Lungenpartien mehr schattenwerfend sich abheben sieht, hat weniger Bedeutung. Mehrere sehr instruktive Beobachtungen hat Rosenfeld noch mitgeteilt. In einem Falle konnte er einen klinisch nicht nachweisbaren gangränösen Herd im rechten unteren Lungenlappen nachweisen und genau lokalisieren. Während die linke Lunge normal durchsichtig war, erschien rechts von der 5. bis zur 9. Rippe, 9 cm lang und 5 cm breit, ein dunkler Schatten, der auch auf dem beigegebenen Röntgogramm deutlich zu sehen ist. Ferner entdeckte er luetische Herde

in der Lunge und wie Leclère in Paris einen Echinococcussack in der rechten Lunge, der sich beim Durchleuchten von hinten als ein kreisrunder, ziemlich lichter Schatten markierte. Solchen instruktiven Befunden gegenüber darf man sich nicht abweisend verhalten.

Die Mitteilungen und Beobachtungen über Lungentuberkulose verdienen gleichfalls eine genaue Erwähnung. Eine ganze Reihe von Forschern haben übereinstimmend hervorgehoben, wir selbst haben das auch gesehen, dass sich Infiltrationen der Lungen als dunklere Stellen im Lungengewebe unterscheiden lassen. Aber mit Recht mahnt Rumpf-Hamburg bei eventuell tiefer liegenden Geweben zur Vorsicht, da wir wissen, dass Bronchialknorpel, Bronchiektasien gleichfalls als Schatten sich darstellen, da ferner auch das gesunde Lungengewebe durch den Thorax hindurch nicht in immer ganz gleichmässiger Helle, sondern oft fleckig erscheint. Bouchard konnte an all den Patienten, welche durch die klinischen Untersuchungsmethoden als krank erkannt waren, dunkle Stellen auf Schirm und Platte nachweisen, und zwar war der Schatten um so intensiver, je weiter fortgeschritten die Erkrankung war. Lufthaltige Cavernen geben hellere Flecken auf dem sonst gleichmässigen Grunde. Wassermanns Mitteilung war jedenfalls sehr beachtenswert; in einer pneumonisch infiltrirten Lunge war klinisch eine Caverne diagnostiziert worden. Auf dem Schirm zeigte sich dieselbe deutlich als helle Stelle von 3 cm Durchmesser; sie war vorn und hinten sichtbar. Er hob das als bedeutsam dafür hervor, dass man demnach Cavernen in der Mitte der Lunge, die sich der klinischen Beobachtung eventuell entziehen, durch die X-Strahlen nachweisen kann. Aehnliches ist auch andrerseits konstatiert worden. Sehr bemerkenswert ist noch ein Fall von Bouchard: es war bei einem verdächtigen Patienten die Untersuchung auf Tuberkulose negativ aufgehoben, auch die physikalischen Symptome liessen keinen sicheren Schluss zu, dagegen zeigte sich die eine Lunge etwas weniger durchsichtig. Dieser Röntgenbefund erwies sich einige Zeit später durch die wiederholte klinische Untersuchung als positiv. Rosenfeld betont indes mit Recht, dass wir trotzdem nicht immer imstande sind, phthisische Herde zu erkennen, die klinisch genau lokalisierbar sind. Wir dürfen also noch nicht zu viel verlangen. Dass auch Verkalkungen, alte ausgeheilte Herde Schatten werfen, haben wir und andere des öfteren beobachtet.

Immelmann hat die Bedeutung der Röntgenstrahlen für die Pneumatotherapie herangezogen und kommt auf Grund seiner Beobachtungen zu dem Schluss, dass erst jetzt, nach Zuhilfenahme der Röntgendurchleuchtung, die Pneumatotherapie in die Reihe der exakten therapeutischen Massnahmen getreten ist. Er hat besonders auf das Zwerchfell sein Augenmerk gerichtet und konnte die Wirkungen der

Einatmung verdichteter Luft und Ausatmung in verdünnte Luft auf dem Schirm an den Zwerchfellexkursionen ablesen, so bei jugendlichen Individuen mit schlecht entwickeltem Brustkorb, bei Residuen abgelaufener Pleuritis, bei Asthmatikern und Emphysem. Immer liess sich die Heilwirkung kontrollieren.

Oesophagus, Magen und Darm.

Wenden wir uns nunmehr dem Digestionstraktus zu. Vom Oesophagus sehen wir, wie sich bei seiner Lage und dem Mangel eines offenstehenden Lumens von selbst ergiebt, nichts, ausser seinem Ursprung aus dem Pharynx. Wir können uns jedoch seinen Verlauf zur bildlichen Darstellung bringen, wenn wir in denselben einen für X-Strahlen weniger durchlässigen Körper einführen. Die verschiedensten Vorschläge sind gemacht und wohl gleichzeitig von den einzelnen Forschern angewandt worden. Bei Verwendung des Magenschlauches kann man in denselben metallischen Draht, Quecksilber, Schrot oder dergleichen einführen. Wir selbst haben recht gute und brauchbare Bilder erhalten, wenn wir Sonden mit Schrot gefüllt einführten. Den Vorschlag von Rosenfeld, die Sonde, um sie leicht auf dem Schirm zu finden, erst in der Halsgegend aufzusuchen und dann bei hochstehender Lampe nach unten weiter zu verfolgen, können wir auch als praktisch empfehlen. Ist die mit Metall armierte Sonde eingeführt, lässt man zunächst dem Patienten und dem Oesophagus etwas Ruhe. Man sieht bei der Durchleuchtung von hinten nach vorn und noch besser von vorn nach hinten die metallische Füllung der Sonde ganz deutlich. Erhebt der Patient noch die Arme und wird das Licht von der rechten Seite geschickt, so ist von der linken Seite her der Verlauf der Sonde ebenfalls ganz gut zu sehen. Rosenfeld konnte in zwei Fällen Tumoren des Oesophagus auf dem Schirm erkennen, unter Zuhilfenahme der Sondeninspektion wird die Lokalisation und Bestimmung des Tumors sehr erleichtert. Interessant war besonders der zweite Fall, wo er die Diagnose einer vorher angenommenen ringförmigen narbigen Striktur in die eines Tumor umwandeln musste. Für die klinische Diagnose der spindelförmigen Speiseröhrenerweiterung hat Rumpel-Hamburg das Röntgenverfahren herangezogen. Patient führte sich zunächst eine mit Schrot gefüllte Sonde in den Magen, hierauf wurde eine zweite Sonde eingeführt, so tief sich dieselbe schieben liess. Wir konnten dann nach dem Röntgenbild konstatieren, dass die erste, tiefer sitzende Sonde sich im Magen befand und sich der grossen Kurvatur angelegt hatte. Die zweite Sonde war im Oesophagus stecken geblieben und schmiegte sich dem Verlauf der Hauptsonde an. Um die Form der er-

weiterten Speiseröhre sichtbar zu machen, wurden in dieselbe mit der Schlundsonde 300 ccm einer 5%igen Schüttelmixtur von Bismutum subnitr. eingegossen. Nunmehr sah man haarscharf die Ausdehnung der Speiseröhre; sie liess sich ziemlich weit nach oben verfolgen mit einem tiefdunklen Schatten durch Herz, Sternum und Wirbelsäule hindurch. Nach unten zu erweiterte sie sich zunächst halb im Herzschatten, halb darunter liegend, um dann leicht nach links unten abzubiegen und fast spitz auszulaufen. Hier war der Beginn des Magens.

Um den Magen sichtbar zu machen, sind alle möglichen Versuche angestellt worden. Becher hatte zunächst vorgeschlagen, denselben mit schwer durchlässigen Flüssigkeiten anzufüllen oder ihn mit Luft aufzublasen und ihn dadurch das erste Mal als dunkleren, das zweite Mal als helleren Körper zur Anschauung zu bringen. Wegele war der erste, der angab, einen weichen Magenschlauch, der mit einem Metallmandrin versehen war, in den Magen einzuführen und dadurch die untere Grenze des Magens bildlich darzustellen. Die ersten wirklich ausgezeichneten Bilder dieser Art hat Lindemann-Hamburg demonstriert. Der mit Kupferdrahtgeflecht versehene Schlauch lag der Rundung der grossen Kurvatur angepasst und wurde bei den Aufnahmen in Bauchlage bei einem Patienten einen Finger oberhalb des durch eine Metallmarke markierten Nabels gefunden, das andere Mal zwei Finger unterhalb des Nabels. Rosenfeld hat in diesen Fällen mit Vorteil Sonden mit Drahtspiraleinlage benutzt, wie sie in der Veterinärmedizin zum Katheterisieren der Hengste benutzt werden. Er konnte in dieser Weise einen Magenfundus beobachten, der sich bis an den Eingang des kleinen Beckens erstreckte.

Strauss hat auf eine andere Weise versucht, die untere Magengrenze sichtbar zu machen. Er liess seine Patienten Gelatinekapseln, die mit einem für Röntgenstrahlen schwer durchlässigen Körper — Ferrum hydrogenio reductum, Bismutum subnitricum — gefüllt waren, verschlucken und suchte nun ihre Lage auf dem Schirm zu bestimmen. Er kam wohl aus Mangelhaftigkeit der damaligen Röntgenapparate nicht zu besonderen Aufschlüssen.

In derselben Weise sind neuerdings mit einigen Modifikationen Boas und Levy-Dorn vorgegangen und zu recht guten Resultaten gelangt, so dass man nunmehr einer wohlausgebildeten Methode gegenübersteht. Sie wollen „die Lage des Magenfundus, Verengerungen am Magenpförtner und voraussichtlich auch Verengerungen am Darmlumen, sowie den Tonus der Magen- und Darmmuskulatur zur Anschauung bringen“.

Die Patienten verschlucken zu diesem Zwecke Kapseln, die mit arsenfreiem, metallischem Wismut gefüllt sind und einen Ueberzug von Celluloid tragen, um im Verdauungskanal unlöslich zu sein. Ver-

fasser konnten diese Kapseln bei nicht zu dicken Personen auf dem Wege durch den Magen und Darm verfolgen und sahen sie bei Stenosen am Pylorus tagelang im Magenfundus liegen. Es muss anerkannt werden, dass diese interessanten Untersuchungen viele Perspektiven eröffnen für die Physiologie und die pathologischen Verhältnisse des Verdauungstraktus.

Doch müssen wir gleichzeitig warnen, allzuviel von den Oesophagus- und Magenuntersuchungen zu verlangen und zu erwarten. Dass die Lage einer Sonde im Magen eine verschiedene und auf kurz hintereinander unter sonst gleichen Lagebedingungen aufgenommenen Bildern eine ganz andere sein kann, ist durch einen diesbezüglichen sehr lehrreichen Fall von Dumstrey genügend betont worden. Will man die Magengrenze gegebenen Falles durch die Röntgenstrahlen feststellen, so soll man sich deshalb ja nicht auf eine einzige Aufnahme verlassen, sondern stets mehrere Bilder anfertigen. Wir raten übrigens, diese Aufnahmen nicht in Bauchlage, sondern im Sitzen zu machen, während der Patient mit seiner Bauchseite der photographischen Platte anlehnt.

Ich will noch mit einigen Worten auf die Bauchorgane eingehen und verweise hierbei auf das Kapitel der normalen Verhältnisse und der Fremdkörper. Wullstein hat mitgeteilt, dass er Carcinome des Pankreas zur Darstellung bringen konnte, desgleichen Carcinome des Pylorus, wir selbst haben keine derartigen Aufnahmen zu verzeichnen, jedenfalls sind das auch Ausnahmen. Frühdiagnosen auf diese Weise stellen zu wollen, ist vollkommen ausgeschlossen, und wenn ich den Tumor erst palpieren kann, dann kann ich meist das Röntgogramm vollkommen entbehren. Also auch in dieser Hinsicht wollen wir uns keinen Illusionen hingeben.

Besondere Erwähnung finden noch einige Krankheiten der Nieren. Vergrösserungen oder Verlagerungen derselben sind eventuell bildlich darzustellen. Auch kann man in Fällen, wo ein Tumor in abdomine von entsprechender Form eine Wanderniere klinisch vortäuschen sollte, daraus, ob man den Nierenschatten an normaler Stelle findet oder nicht, zur Sicherung seiner Diagnose beitragen. Einen solchen Fall hat Rosenfeld beschrieben. Bei einem anderen Patienten fand er die linke Niere an ihrer normalen Stelle, die rechte dagegen im kleinen Becken. Grunmach hat ein Bild gebracht von Hydronephrose; die Aufnahme zeigte einen kindskopfgrossen, in der linken Seite des Abdomens gelegenen matthellen Schatten, der rings von einem tiefdunklen Wulst umgeben war.

Es steht nach alledem fest, dass man die Röntgenbefunde bei den Bauchorganen mit äusserster Vorsicht aufnehmen soll. Die Resultate werden wohl auch in Zukunft nicht viel bessere werden.

Schluss.

Dass den Röntgenstrahlen in einem eventuellen Kriege eine grosse Rolle zukommen würde, hatten bereits im April 1896 Dr. Schjerning und Kranzfelder in ihrer damaligen zusammenfassenden Arbeit gesagt. Ferner hat sich Oberstabsarzt Stechow-Berlin besonders mit der Verwendung der Röntgenstrahlen bei der Armee im Frieden und im Kriege beschäftigt. Für alle Phasen des militärischen Lebens bezeichnet der letztere die neue Untersuchungsmethode mit Recht als hervorragend wichtig. Er beginnt mit der Untersuchung der Wehrpflichtigen, wie schon hier zweifelhafte Fälle durchleuchtet werden sollen, er kommt dann zu den eben eingestellten Rekruten, die auf Grund früher erlittener Unfälle, Knochenbrüche etc. den Anforderungen des Dienstes nicht recht wollen entsprechen können. Hier ist es von grosser Bedeutung, ein schnelles Entscheiden über den Verbleib eines Mannes im Dienst vermittelst der Röntgenstrahlen treffen zu können. Die Anwendung während der Dienstzeit ist naturgemäss die häufigste, und kommen hier alle ausführlichst besprochenen Erkrankungen in Betracht. Recht typisch sich wiederholende Erkrankungen bei der aktiven Armee sind die Knochenverletzungen am unteren Ende des Oberarmbeins mit ihren üblen, die Beweglichkeit beschränkenden Folgen für das Ellenbogengelenk, dann die sogenannte Fussgeschwulst, der Schwellfuss, wo nach unbedeutenden Verletzungen, oder ohne dieselben, z. B. beim Laufschritt, Schmerzen und Schwellung im Mittelfusse auftreten. Das Röntgogramm ergab jedesmal einen wohl charakterisierten Bruch des zweiten, dritten oder vierten Mittelfussknochens. Auch wir haben Gelegenheit gehabt, in einer Reihe von Fällen diese früher teilweise missdeuteten Metatarsalfrakturen zu beobachten. Ferner sind die Röntgenstrahlen wichtig für die Beurteilung der Unfälle bei dem Betrieb der Heeresverwaltung und für die Untersuchung invalider Mannschaften.

Zum Schluss kommt Stechow auf die Verwendung im Kriege zu sprechen, über die uns Küttner-Tübingen in seiner ausführlichen und interessanten Arbeit so Wertvolles berichtet hat nach seinen Erfahrungen im griechisch-türkischen Kriege 1897. Man ersieht aus der Zusammenstellung der einzelnen Fälle, von welch enormer Wichtigkeit das Röntgenverfahren gewesen ist für die Stellung der Diagnosen und für die darauf fussenden planvollen therapeutischen Eingriffe. Die Technik der Geschossextraktionen wurde sehr erleichtert, für Verletzungen des Nervensystems konnte unter Berücksichtigung des klinischen Bildes festgestellt werden, ob von einer Operation an den nervösen Centralorganen Erfolg zu er-

warten war, für die richtige Beurteilung der Schussfraktur und ihre Behandlung der gleich gute Dienst. Nach seinen Erfahrungen tritt Küttner mit Recht dafür ein, dass auch in zukünftigen Feldzügen das Röntgenverfahren als chirurgisches Hilfsmittel notwendig fungieren muss, und zwar verlegt er die Verwendung desselben nur auf die Reserve- und Festungslazarete, nicht aber auf die Feld- und Kriegslazarete. Diesen Ausführungen muss man unbedingt zustimmen und auch den Satz von Küttner unterschreiben, „dass die Verwundeten ein unbedingtes Recht auf die Verwendung des neuen Hilfsmittels haben".

Wir haben aus alledem ersehen, von welch hervorragender Bedeutung die Röntgenstrahlen in der Hand des einsichtsvollen Arztes sind. Wir wünschen, dass so rüstig wie bisher auf dem neuen Weg weiter gearbeitet werde zum Nutzen und Frommen unserer Kranken und der Wissenschaft.

Litteratur.

A

Achard, Application des rayons de Roentgen à l'étude d'un cas de rhumatisme déformant d'origine blennorrhagique. Société des hôpitaux de Paris, 10. VII. 96.

Albers-Schönberg-Hamburg, Beitrag zur therapeutischen Verwendung der Röntgenstrahlen in der Behandlung des Lupus. Fortschritte auf dem Gebiete der Röntgenstrahlen, Heft 2 u. 3, S. 72.

— Lupus des Handrückens durch Röntgenstrahlen geheilt. Aerztlicher Verein Hamburg, 29. März 1898.

Angerer-München, Ueber die Verwertung der Röntgen'schen Strahlen in der Chirurgie. Aerztlicher Verein München, 1. April 1896.

— Die Lagebestimmung von Fremdkörpern mittels Röntgen-Durchleuchtung. Centralblatt für Chirurgie 1898, Nr. 18, S. 473.

Apostoli und Plauet, Röntgen-Dermatitis. Presse méd. 1897, Nr. 64, und Comptes rendus 1897, p. 1395.

Appunn, Ueber die Methodik der Photographie mit X-Strahlen zu medizinisch-diagnostischen Zwecken. Fortschritte auf dem Gebiete der Röntgenstrahlen, Heft 2 u. 3, S. 41.

Aron, Zur frühzeitigen Diagnose des Aortenaneurysma mittels X-Strahlen. Deutsche med. Wochenschr. 1897, Nr. 22.

Arsonval, Lumière noire. Ac. des sciences, 17. Febr. 1896.

Ausset-Lille, Erbrechen nach Bestrahlung mit Röntgenstrahlen. Hôpital Saint Sauveur 1897.

Axenfeld-Perugia, Die Röntgen'schen Strahlen dem Insektenauge sichtbar. Centr.-Bl. f. Physiologie 1896, X. 15, p. 436.

B

Ball, Akromegalie und Röntgenstrahlen. West-London med. Journ. Okt. 1897.

Balthazard, Röntgen-Dermatitis. Presse méd. 1897, Nr. 59.

Bamberger-Wien, Demonstration der Röntgenbilder eines Daumens mit drei Phalangen. Wiener med. Wochenschr. 1896, Nr. 46.

Barabo, Luxationen. Münch. med. Wochenschr. 1897, S. 84.

Bardet, De la photographie à travers les corps opaques et de ses applications à la médecine. Bull. gén. de Thér. CXXXI. 4. p. 156. Août 30. 1896.

Barjou-Paris, La radiographie appliquée à l'étude des arthropathies déformantes. Paris 1897, Baillière et fils.

Barwell, Klumpfuss in Röntgenbildern. Lancet 1897, p. 306 und 1401.

Basch-Wien, Der Nachweis der Lungenschwellung und Lungenstarrheit durch Röntgenstrahlen. Wiener med. Wochenschr. 1897, Nr. 5, S. 165.

Battelli, F., Sur le passage et l'action des rayons de Roentgen dans l'oeil. Sur la transparence des tissus de l'organisme par rapport aux rayons de Roentgen. Arch. ital. de Biol. 1896, XXV. 2, p. 202.

Bäumler-Freiburg, Demonstration eines Radiogramms von Arthropathie bei Tabes. Congress f. innere Medicin. Berlin 1897. S. 478.
Becher-Berlin, Zur Anwendung des Röntgen'schen Verfahrens in der Medicin. Deutsche med. Wochenschr. 1896, Nr. 13, S. 202.
— Zur Anwendung des Röntgen'schen Verfahrens in der Medicin. Deutsche med. Wochenschr. 1896, Nr. 27, S. 432.
— Blutleere. XV. Congress für innere Medicin.
Beck-New York, The Roentgen-Rays in Surgery. Internat. Med. Magazine, Juni 1897.
— Reproduktion einiger Ellenbogengelenksverletzungen. Fortschritte auf dem Gebiete der Röntgenstr. Heft 4. S. 140.
— Colles Fracture and the Roentgen-Rays. The medical News, Feb. 19. 1898.
— Ueber den diagnostischen Wert der Röntgenstrahlen bei der Arteriosclerose. Deutsche med. Wochenschr. 1898, Nr. 7, S. 106.
Beck und Schultz, Ueber die Einwirkung sogenannten monochromatischen Lichtes auf die Bakterienentwicklung. Zeitschrift für Hygiene und Infectionskrankheiten 1896, Bd. 23, S. 420.
Béclère, Oudin et Barthélemy, Application de la méthode de Roentgen au diagnostic des affections thoraciques et en particulier au diagnostic des lésions de l'aorte. Société des hôpitaux, 14. V. 1897.
— Applications de la méthode de Roentgen au diagnostic des affections thoraciques et en particulier au diagnostic des lésions de l'appareil respiratoire. Société des hôpitaux. 25. VI. 1897.
Behrend, Ueber die unter dem Einfluss der Röntgenstrahlen entstehenden Hautveränderungen. Berliner medicinische Gesellschaft, 8. Dezember 1897.
Behrendsen-Berlin, Studien über die Ossification der menschlichen Hand vermittels des Röntgen'schen Verfahrens. Deutsche medicinische Wochenschrift 1897, S. 433.
Benedikt-Wien, Die Herzthätigkeit in Röntgenbeleuchtung. Vereinsbeil. zur deutschen med. Wochenschr. 1896, Nr. 28, S. 188.
— Das Röntgenlicht im Dienste der inneren Medicin. Congress f. innere Medicin. Berlin 1897. S. 307.
— Beobachtungen und Betrachtungen aus dem Röntgenkabinette. Wiener med. Wochenschr. 1897, Nr. 9, S. 369; Nr. 10, S. 423 und Nr. 11, S. 473.
Beneke-Braunschweig, Zur Lehre von der Spondylitis deformans. Braunschweig, Bruhn.
Benson, Münze im Schlund. Lancet 1897. S. 1742.
Berdach, Vitium cordis. Wiener klin. Wochenschr. 1897, S. 179.
Berger, Fremdkörper. Brit. med. Journ. 1897, I. S. 1183.
Bergmann, v., Berlin, Durch Röntgen-Strahlen im Hirn nachgewiesene Kugeln. Berl. klin. Wochenschrift 1898, Nr. 18, S. 389.
Bergonié, Nouveaux faits de radioscopie de lésions intra-thoraciques. Comptes rendus, 21. XII. 1896 und Gaz. des Hôp. LXX. 2. 1897.
Bergonié et Mongour, Einfluss der Röntgenstrahlen auf die Lungentuberkulose. Académ. de Méd. 13. Juli 1897.
Bertolini und Aroledo, Röntgen-Photographie eines Projektils im Schädel. Gaz. degl. osped., 13. Juni 1897.
Berton, Action des radiations de Roentgen sur le bacille diphthéritique. La semaine médicale 1896, p. 266 und 283.
Bianchi-Parma, Ueber die engen Beziehungen zwischen der Projection der Organe mittelst Röntgenstrahlen und mittelst des Phonendoskops, sowie über die Gesetze dieser beiden Methoden. Congress f. innere Medicin. 1897. S. 563.
Biesalski-Berlin, Eine praktische Verwendung der Röntgen'schen Photographie. Deutsche med. Wochenschr. 1896, Nr. 13, S. 203.
— Ueber skiagraphische Photometrie. Deutsche med. Wochenschr. 1898, Nr. 4.
Blaikie, Einfluss der Röntgenstrahlen auf Tuberkelbacillen und mit Diphtherietoxin vergiftete Tiere. Lancet 1897, II. p. 1425.
Blasius-Berlin, Zur Frage der photographischen Bilder für Gutachten und der Röntgen'schen X-Strahlen. Monatsschrift für Unfallheilkunde 1896, S. 47.
— Röntgen'sche Strahlen. Monatsschrift f. Unfallheilkunde 1896, S. 143.
Bliss, Fremdkörper. Lancet 1897, p. 1035.
Blöchel-Wien, Eine Tapeziernadel aspiriert. Wiener med. Wochenschr. 1896, Nr. 46.
Boas, Zeitschrift für Instrumentenkunde, April 1896.

Boas und Levy-Dorn-Berlin, Zur Diagnostik von Magen- und Darmkrankheiten mittels Röntgenstrahlen. Deutsche med. Wochenschr. 1898, Nr. 2, S. 18.
Bock-Laibach, Vorschlag zur Verwendung von X-Strahlen bei einigen Formen von Blindheit. Memorabilien XL. 7. p. 397. 1897.
Bois-Reymond, Du, Röntgen's X-Strahlen. Photograph. Rundschau 1896, 2.
— Physiolog. Gesellschaft z. Berlin, Sitzung 12. Juni 1896.
Bolton und Causland, Fremdkörper. Dubl. Journ. of med. Sc. CCXCIII. May 1896.
Bonomo und Gros, Wirkung der Röntgenstrahlen auf Mikroorganismen. Giornale medico del R. Esercito Ital. Juni 1897.
Borchardt, Die Röntgen'sche Entdeckung. Berlin 1896.
Bordas, Photographies médico-legales obtenues à l'aide des rayons de Roentgeu. Académie de médecine, 2. VI. 1896.
— Photographie du bassin d'une femme vivante. Académie de médecine, 11. V. 1897.
Bordet, Wirkung der Röntgenstrahlen auf die Retina. Académie des Sciences. 14. Juni 1897.
Bouchard, Les rayons de Roentgen appliqués au diagnostic de la tuberculose pulmonaire. Comptes rendus 14. VII. 1896 und Gaz. des Hôp. LXIX. p. 144 und 147, 1896.
— Sur l'application de la radioscopie au diagnostic des maladies du thorax. Comptes rendus 21. XII. 1896 und 17. V. 1897.
— La pleurésie de l'homme étudiée à l'aide des rayons de Roentgen. Comptes rendus 7. VII. 1897 und La semaine médicale 1897, p. 494, 513 und 522.
Braatz-Königsberg, Beitrag zur Hirnchirurgie; Kugelextraktion aus dem Gehirn mit Hilfe des Röntgenverfahrens. Centralblatt für Chirurgie, 8. Januar 1898.
Brandes und Dorn, Ueber die Sichtbarkeit der Röntgen-Strahlen. Wiedemann's Annalen, 1897. Bd. 60. S. 478.
Brausewetter, Ueber einen Fall von operativer Entfernung eines Glassplitters nach Photographie mit Röntgenstrahlen. Deutsche militärärztliche Zeitschrift, 1897, XXVI. 1.
Breitung-Hannover, Quieta non movere! Deutsche med. Wochenschr. 1896, Nr. 10, S. 159.
Breton, Rayons cathodiques et rayons X. Paris 1897.
Brissaud et Londe, Photographie par les rayons de Roentgen d'une balle de 7 mm dans le cerveau. Comptes rendus. 8. VI. 1896 und Gaz. des Hôp. LXIX. 70. 1896.
Broba, Röntgen-Dermatitis. Soc. franç. de Phys. 1896, 18. Dec.
Bronson, Dermatitis. Journ. of cut. and genito-ur. 1897, p. 478.
Brubacher, Unterkieferbruch. Münchener med. Wochenschr., 29. Juni 1897.
Bruck-Berlin, Ueber eine seltene Form von Erkrankung der Knochen und Gelenke. Deutsche med. Wochenschr. 1897, Nr. 10, S. 152.
Brunel, Manuel de radioscopie et de radiographie. Paris 1896.
Bryce, Physiologie der Handgelenksbewegungen. Journal of anatom. and physiolog. XXXI. p. 59.
Buchheim, Die verschiedenen Methoden der Darstellung der X-Strahlen und deren photographische Verwendung für die Medicin. Berichte der med. Gesellschaft z. Leipzig, d. 12. Mai 1896.
Büttner und Müller-Erfurt, Technik und Verwertung der Röntgen'schen Strahlen im Dienste der ärztlichen Praxis und Wissenschaft. Verlag von Knapp, Halle a. S. 1897.
Buguet, Technique médicale des rayons X. Société d'Editions scientifiques 1896.
Buguet et Gascard, Détermination à l'aide des rayons X de la profondeur où siège un corps étranger dans les tissus. Comptes rendus, 30. III. 1896.
— Application des rayons de Roentgen à l'analyse des calculs. Académie de médecine, 9. III. 1897 und Presse méd. 1897, Nr. 41.
Buka-Charlottenburg, Zur direkten Beobachtung innerer Körperteile mittels Röntgenstrahlen. Deutsche med. Wochenschr. 1896, Nr. 19, S. 304.
— Röntgenstrahlen von hoher Intensität. Deutsche med. Wochenschr. 1896, Nr. 45, S. 733.
Bunts, Who shall apply the Y-rays in medicine and surgery? Clevel. med. Gaz. XII. 2, 1896.
Burckhardt, v., Stuttgart, Ein Beispiel für die Verwendbarkeit der Röntgenschen Entdeckung in der Chirurgie. Württemb. Corr.-Bl. XLVI., 1896, Nr. 7.

Burghart, Ein Fall von Situs viscerum transversus diagnostiziert und durch Skiagramm erwiesen. Deutsche med. Wochenschr. 1897, Nr. 38.
Buxbaum, Frühdiagnose der Nephro- und Cholelithiasis mittelst Röntgenstrahlen. Münchener med. Wochenschr. 1897, S. 1368.

C

Camp, de la, Ein Fall von Myositis ossificans. Fortschritte auf dem Gebiete der Röntgenstrahlen. Heft 5, S. 179.
Cassell, Henry, Röntgen's discovery, its application in medicine. Med. News LXVIII. 7. 1896.
Chalupecky, Ueber die Wirkung der Röntgenstrahlen auf das Auge und die Haut. Centralblatt für prakt. Augenheilkunde, Sept. 1897.
Chappuis et Chauvel, Est-il possible de photographier, par les rayons X, des calculs logés dans les parties du rein ou de la vésicule biliaire non-masquées par les côtes? Académie de médecine, 21. IV. 1896.
Chipault et Londe, Applications de la radiographie à la chirurgie du système nerveux. Gazette des hôpitaux, 16. II. 1897.
Collins, J., Fremdkörper. Lancet 1897, p. 977.
Cornu, Discours de clôture de 1896 à l'académie des Sciences. Comptes rendus 21. XII. 1896.
Courmelles, de, Paris, Unfälle und Gerichtsmedizin. Comptes rendus 124, S. 1179, 1897.
— Röntgen-Dermatitis. Presse méd. 1897, Nr. 59.
— Appréciation médico-légale des lésions traumatiques et détermination de l'identité individuelle par les rayons X. Comptes rendus 24. V. 1897.
— Traité de radiographie médicale et scientifique. Paris 1897.
Cowl-Berlin, Zur Herstellung Röntgen'scher Dichtigkeitsbilder. Physiologische Gesellschaft in Berlin, Sitzung am 24. IV. 1896.
— Ueber den gegenwärtigen Stand des Röntgen'schen Verfahrens. Berl. klin. Wochenschr. 1896, Nr. 30.
— Ueber grössere Deutlichkeit in Röntgenbildern. Deutsche med. Wochenschr. 1896, Nr. 48, S. 780.
— Ein Sagittal- nebst Frontalbild eines anormalen coxalen Femurendes. Fortschr. auf d. Gebiete der Röntgenstrahlen, Heft 4, S. 136.
Cowl und Levy-Dorn-Berlin, Ueber die Sichtbarkeit der Röntgenstrahlen. Verhandlungen der Physiologischen Gesellschaft in Berlin. 7. Mai 1897, 25. Juni 1897.
— Ueber die functionelle Einwirkung der Röntgenstrahlen auf die Netzhaut des Auges. Verhandlungen der Physiologischen Gesellschaft zu Berlin. 9. Juli 1897.
Cracau, Beitrag zur Lichttheorie. Zittau 1896.
Crocker, A case of dermatitis from Roentgen-Rays. Brit. med. Journal. Jan. 2. 1897.
Cuff, Fremdkörper. Lancet 1897, p. 316.

D

Dahlfeldt u. Pohrt-Riga, Der Nachweis von Fremdkörpern im Auge mit Hülfe der X-Strahlen. Deutsche medic. Wochenschrift 1897, Nr. 18, S. 282.
Dale, Ursache der Schädigungen durch Röntgenstrahlen. Med. News. 1897, S. 111.
Dalgarno und Galloway, Linksseitige Ausbuchtung der Aorta. Lancet 1897, p. 1268.
Daniel, Ausfall der Haare nach Einwirkung der Röntgenstrahlen. Med. record. 1896, Nr. 23, und l'éclairage életr. 1896, p. 238.
Darier, Undurchdringlichkeit der Augenschichten für die Röntgen-Strahlen. Pariser ophthalmologische Gesellschaft, 3. März 1896.
Davis, The study of the infants body and of the pregnant womb by the Roentgen-Rays. Amer. Journ. of med. sciences CXI. 3. 1896.
Dayton C. Miller, Röntgen X rays and their application in medicine and surgery. Cleveland med. Gaz. XI. 6. 1896.
Deaver-Philadelphia, Three cases of swallowed foreign bodies located by the Roentgen-Rays. Annales of Surgery, Januar 1898, S. 64.

Delbet, Quelques applications chirurgicales des photographies de Roentgen. Nouvelle Iconographie de la Salpêtrière, 1896, fasc. 2.
— Découverte et extraction, grâce à une photographie de Roentgen, d'une aiguille implantée dans la main. Comptes rendus 2. III. 1896.
— Trois cas d'application chirurgicale des rayons de Roentgen. Comptes rendus 23. III. 1896.
Delépien, Wiener med. Wochenschrift 1896, Nr. 18.
Despeignes, Observation concernant un cas de cancer de l'estomac traité par les rayons de Roentgen. Lyon méd. LXXXII. p. 428 und 503. Juillet, Août 1896.
Destot, Ursache der Schädigungen durch Röntgenstrahlen. Compt. rend. 1894. 124, S. 1114.
Destot u. Bérard, Injectionspräparate. Académie de Médecine. Paris, 29. Dec. 1896.
Deycke u. Albers-Schönberg-Hamburg, Fortschritte auf dem Gebiete der Röntgenstrahlen. Hamburg, Lucas Gräfe und Sillem.
Dohrn-Königsberg, Zur Casuistik der mit Hilfe von Röntgenstrahlen gefundenen Fremdkörper. Deutsche med. Wochenschrift 1897, Nr. 46.
Don, Fract. coll. fem. Brit. med. Journ. 1897, I. S. 797.
Dorn-Halle, Ueber die Schwingungsrichtung der Röntgenstrahlen. — Mitteilungen über Röntgenstrahlen. Abhandlungen der Naturforscher-Gesellschaft zu Halle 1896.
— Zur Frage der Sichtbarkeit der Röntgen-Strahlen. Verhandlungen der Physiologischen Gesellschaft in Berlin. 9. Juli 1897.
Downie, Fremdkörper. The Edinbourg medic. Journ. 1897, I. p. 61.
— Dermatitis. Journ. of cut. and genito-ur. 1897, p. 798.
Drury, Dermatitis caused by Roentgen X rays. Brit. med. Journal. Nov. 7. 1896.
Doyen-Paris, Mit Quecksilber gefüllte Gummisonden im Oesophagus. Académie de Médecine, Paris 5. Oct. 1897.
Dumstrey-Leipzig, Ueber die Bedeutung der Röntgen-Untersuchung für die Unfallheilkunde. Monatsschrift für Unfallkeilkunde 1896, Nr. 11, S. 353.
— Beitrag zu der Frage der Untersuchung mit Röntgenstrahlen. Monatsschrift für Unfallheilkunde. Leipzig 1897, 15. Mai, Nr. 5.
— Ueber Veränderungen am Herzen durch Bad und Gymnastik, nachgewiesen durch Röntgenstrahlen. Deutsche med. Wochenschr. 1897, Nr. 18.
— Die Röntgenstrahlen in der Unfallheilkunde. Versammlung deutscher Naturforscher u. Aerzte zu Braunschweig, 1897.
— Die Röntgenstrahlen in der Unfallheilkunde. Fortschr. auf dem Geb. der Röntgenstrahlen 1898, Heft 2 u. 3, S. 51.
Dumstrey u. Metzner, Die Untersuchung mit Röntgenstrahlen. Fortschritte auf dem Gebiete der Röntgenstrahlen 1898, Heft 4, S. 115.
Dupraz, Les chances d'erreur dans la recherche des corps étrangers par les rayons Roentgen à propos d'une plaie par arme à feu de la main. Revue méd. de la Suisse rom. XVI. 8. 1896.
Durr, Spitzeninduration. Compt. rend. 1897, 124, Nr. 13.
Dutto, Photographies du système artériel obtenues avec les rayons de Roentgen. Arch. ital. de. Biol. 1896, XXV. 2. p. 320.

E

Edel-Dalldorf, Röntgenbilder bei Akromegalie. Berliner klinische Wochenschrift 1897, Nr. 32, S. 689.
Eder, Versuche über Photographie mittels der Röntgen'schen Strahlen. Halle 1896.
Edler u. Valenta, Versuche über Photographie mittels der Röntgen'schen Strahlen. Wiener klin. Wochenschr. 1896, Nr. 18.
Edwards, Sw., Frakturen. Lancet 1897, p. 446.
Eicrmann-Frankfurt a. M., Ueber die Verwertbarkeit der Röntgenstrahlen in der praktischen Medicin. Deutsche med. Wochenschr. 1897, Nr. 11, S. 196.
Elliot, Dermatitis. Journ. of cut. and genito-ur. 1897, p. 89.
Erdheim-Wien, Luxation der Scapula. Wiener klin. Wochenschr. 1896, Nr. 50.
Espin, Die Transparenz der Knochen gegenüber den Röntgenstrahlen bei tuberkulösen Erkrankungen. Brit. med. Journal 1897, I. p. 799.
Eulenburg-Berlin, Kugeln im Gehirn, ihre Auffindung und Ortsbestimmung

mittels Röntgenstrahlen-Aufnahmen. Deutsche med. Wochenschr. 1896, Nr. 33, S. 523 und Nr. 34, S. 551.
Ewald, Aneurysma arcus aortae. Berliner medicinische Gesellschaft. 10. Nov. 1897.
Exner-Wien, Röntgen'sche Photographien. Münchner med. Wochenschr. 1896, Nr. 3, S. 67.
— Ein Beitrag zur praktischen Verwertung der Photographie nach Röntgen. Wiener klinische Wochenschr. 1896, Nr. 4.
— Eine Vorrichtung zur Bestimmung von Lage und Grösse eines Fremdkörpers mittels der Röntgenstrahlen. Internationale Photographische Monatsschrift für Medizin. Siebentes Heft. Juli 1897.

F

Faivre, Malapert et Latrille, Application des rayons Roentgen pour retrouver une épingle avalée depuis cinq semaines. Académie de médecine, 27. III. 1897.
Fawcett, Ueber Sesambeine. Journ. of anatom. and physiol. XXXI, p. 343.
Feilchenfeld-Berlin, Röntgenaufnahme von Spina ventosa an den Phalangen. Berliner med. Gesellsch. Sitzung am 22. IV. 1896.
— Dermatitis nach 1½stündiger Röntgenbestrahlung. Chirurgen-Congress 1896.
Fenwick, Die Röntgenstrahlen und das Fluoroskop zur Entdeckung von Nierensteinen. Brit. med. Journal 16. Oct. 1897, p. 1075.
Fernet, Photographies et images radiographiques obtenues chez deux malades. Société des hôpitaux. 18. XII. 1896.
Fessler, Radiusfractur, nach Prof. Röntgen photographiert. Münch. med. Wochenschrift 1896, Nr. 9, S. 201.
Finsen-Kopenhagen, Om anvendelse i medicinen af koncentrerede kemiske lysstraaler. Kopenhagen Gyldendelske Boghandel 1896.
Fiorentini u. Linaschi, Experimentelle Tuberculose. Citirt nach Brit. med. Journ. 1897, I. 1486.
Forgue, Application des rayons Roentgen à la détermination de la résection cunéiforme dans l'ankylose osseuse du genou. Revue de chirurg. 1896, Nr. 9.
— Application des rayons Roentgen dans le but de déterminer les dimensions d'une résection cunéiforme pour une ankylose du genou. Académie de médecine 28. VII. 1896.
Forster-Bern, Einwirkung der Röntgen'schen Strahlen auf die normale Haut und den Haarboden. Deutsche medic. Wochenschrift 1897, Nr. 7, S. 105.
— Ueber die kleinsten Massen metallischer Fremdkörper, welche durch Skiagraphie im menschlichen Körper nachweisbar sind, und die hierzu nötige Expositionsdauer. Fortschritte auf dem Gebiete der Röntgenstrahlen. Heft 1, S. 12.
Forster u. Hugi-Bern, Ueber die kleinsten Massen metallischer Fremdkörper, welche durch Skiagraphie im menschlichen Körper nachweisbar sind. Fortschritte auf dem Gebiete der Röntgenstrahlen 1898, Heft 5, S. 170.
Fournier, Röntgen'sche Entdeckung. Académie de Médecine, 21. Januar 1896.
Frank-Charlottenburg, Ueber neue Beobachtungen mit Röntgen-Strahlen. Allg. med. Centr.-Zeitung 1896, LXV. 43.
Frantzius, Einige Beobachtungen über die Wirkung der Röntgen'schen Strahlen auf das Gift der Tollwut. Centralblatt für Bakteriologie, Parasitenkunde und Infektionskrankheiten 1897, XXI. Bd.
Freund-Wien, Ein mit Röntgen-Strahlen behandelter Fall von Naevus pigmentosus piliferus. Wiener medic. Wochenschrift 1897, Nr. 10, S. 428.
— Nachtrag zu dem Artikel „Ein mit Röntgen-Strahlen behandelter Fall von Naevus pigmentosus piliferus". Wiener medic. Wochenschrift Nr. 19, S. 856.
Fridenberg-New York, The localization of foreign bodies in the eye by means of the X-ray. New York med. Record LI, 20, p. 694. May 1897.
Friedmann, Ueber die Anwendung der Röntgenstrahlen zur Feststellung von Fremdkörpern im Auge. Klin. Monatsblätter für Augenheilkunde Bd. XXXV.
v. Frisch, Steine als Präparat. Wiener klin. Wochenschrift 1897, Nr. 18.
Fuchs-Charlottenburg, Ueber den Einfluss von Kathodenstrahlen auf die Haut. Deutsche med. Wochenschr. 1896, Nr. 35, S. 569.
— Lupus. Versammlung deutscher Naturforscher und Aerzte zu Braunschweig 1897.

G

Gaertner-Wien, Ueber die Röntgen'sche Photographie als Hülfsmittel zum Studium normaler und pathologischer Ossifikationsvorgänge. Wiener klin. Rundschau 10. X. 1896.
Galitzin u. Karnojitzky, Ueber die Ausgangspunkte und Polarisation der X-Strahlen. (Mémoires de l'acad. imp. de St. Pétersbourg.) Leipzig 1896.
Galloway, Aorta. Lancet 1897, I. S. 58.
Garrigou, Diagnostics radioscopiques et radiographiques de diverses affections médicales. Académie de médecine 3. III. 1897.
Gasne u. Londe-Paris, Röntgenphotographie von Knochenveränderungen. Académie des Sciences. Paris, März 1898.
Geissler-Berlin, Die Diagnose der Knochenherde durch Röntgen'sche Strahlen. Chirurgen-Congress 1896, S. 28.
Gilchrist, A case of dermatitis due to the X-rays. Bull. of the John Hopkins Hosp. VIII. 71. Febr. 1897.
Girard et Bordas, Applications de la méthode de M. Roentgen. Comptes rendus 2. III. u. 9. III. 1896.
Göbel-Auerbach i. V., Osteomalacie mittels Röntgenstrahlen zu diagnosticiren. Deutsche med. Wochenschrift 1897, Nr. 17, S. 267.
Gocht-Hamburg, Sekundenaufnahmen mit Röntgen'schen Strahlen. Deutsche med. Wochenschr. 1896, Nr. 20, S. 323.
— Demonstration von Beckenbildern Erwachsener bei Hüftgelenks-Tuberculose. Deutsche med. Wochenschr. 1897, Vereinsbeilage Nr. 2.
— Demonstration von Platten mit Knochenstrukturbildern. Aerztl. Verein Hamburg. Deutsche med. Wochenschr. 1897, Vereinsbeilage Nr. 7.
— Seltenere Fracturen in Röntgen'scher Durchleuchtung. Mitteilungen aus den Hamburg. Staatskrankenanstalten 1897, Bd. I, Heft 2, S. 241.
— Therapeutische Verwendung der Röntgenstrahlen. Fortschritte auf dem Gebiete der Röntgenstrahlen Heft 1, S. 14.
— Die Herstellung von Knochenstrukturbildern mittelst Röntgenstrahlen. Fortschritte auf d. Gebiete der Röntgenstrahlen Heft 2, S. 57.
— -Würzburg, Resultat einer Klumpfussredression in Röntgen'scher Durchleuchtung. Sitzungsberichte der physikal.-medicin. Gesellschaft z. Würzburg v. 24. Febr. 1898.
Görl-Nürnberg, Ein Fall von Nierenstein mit Demonstration einer Röntgenphotographie. Nürnberger med. Gesellschaft und Poliklinik, 2. Dec. 1897.
Goldstein-Berlin, Röntgen's Entdeckung. Berliner klin. Wochenschr. 1896, Nr. 5.
Golebiewski-Berlin, Ueber einen seltenen Fall v. Fractur und Luxation des Os naviculare, Fractur des Collum tali etc. Archiv f. Unfallheilkunde 1897, II. Bd. S. 69.
— Ein kasuistischer Beitrag zur Pathogenese der Unfälle nach Umknicken. Archiv f. Unfallheilkunde 1897, II. Bd. S. 274.
Goodspeed, Roentgen's discovery. Med. News LXVIII. 7, 1896.
Grabowed, Carcinom der Speiseröhre. Verhandlungen der laryngologischen Gesellschaft zu Berlin, Juni 1897.
Graetz-München, Die Elektricität und ihre Anwendung. Engelhorn'scher Verlag. 1897, S. 257.
— Ueber die Fortschritte in der Erkenntnis und Anwendung der Röntgen-Strahlen. Münchener med. Wochenschrift 1896, Nr. 21, S. 499; 1897, Nr. 16 u. 17.
Graff-Hamburg-Eppendorf, Osteomyelitis. Aerztlicher Verein in Hamburg. 1897, 29. Juni.
Grunmach-Berlin, Die Röntgen-Strahlen im Dienste der inneren Medicin. Berl. klin. Wochenschr. 1896, Nr. 25.
— Bedeutung der Röntgenstrahlen für die innere Medizin. Berliner physiolog. Gesellschaft. 12. Juni 1896.
— Ueber die Bedeutung der Röntgenstrahlen für die innere Medicin. Therapeut. Monatshefte 1897, H. I.
— Ueber die Diagnostik innerer Erkrankungen mit Hilfe der Röntgen-Strahlen. Wiener med. Wochenschrift 1897, Nr. 36, S. 1650.
Guenisset und Seguy, Lannelongue und Crookes, Ueber die Gefahren der Röntgenstrahlen. Académie des Sciences. 5. u. 12. April 1897.
Guillaume, Les radiations nouvelles. Les rayons X et la photographie à travers les corps opaques. Paris 1897.

H

Habart-Wien, Der Wert der Röntgendurchleuchtung für die Kriegschirurgie und für die Armeechirurgie. Wiener klin. Wochenschr. 1897, Nr. 13.
Habert, Unfälle und Gerichtsmedicin. Wiener klin. Rundschau 1897, S. 208.
Hach, v., Innsbruck, Demonstration mehrerer Röntgenbilder, die sich auf Frakturen der oberen Extremität und auf eine Spina ventosa beziehen. Wissenschaftl. Aerztegesellschaft in Innsbruck. 26. März 1897. Wiener klin. Wochenschrift 1897.
Hahn, Ueber eine seltene Lokalisation einer Athropathie bei Syringomyelie. Wiener klin. Wochenschrift 1897, Nr. 19.
Hammer, Auffindung eines metall. Fremdkörpers im Daumenballen mit Hilfe der Röntgenstrahlen. Deutsche med. Wochenschr. 1896, Nr. 8, S. 114.
Hardt-Hamburg, Kugel im Kopf. Münchener med. Wochenschrift 1897, Nr. 4 u. 5.
Harrison, Die Wirkung der Röntgen'schen Strahlen auf die Retina. Brit. Journ. of Phot. 1897, S. 468.
Hasebrock-Hamburg, Interessante Schulterverletzung. Aerztlicher Verein zu Hamburg, 5. Oktober 1897.
Hébert, A., La technique des rayons X. Paris 1897.
Hedley, Röntgenstrahlen. Archives of the Roentgen-Ray. Vol. II. 1897.
— Form der Platten. Lancet 1897, S. 953.
— Lokalisation von Fremdkörpern. Lancet 1897, II. p. 1414.
Heinrichs, Demonstration eines Fötus mit Hydrocephalus, Skoliose, Spina bifida und Klumpfüssen. Centralblatt für Gynäkologie 1896, Nr. 19.
Heller-Charlottenburg, Bilder eines Kaninchenknies bei Polyneuritis mercurialis. Gesellschaft der Charité-Aerzte. 12. März. Berl. klin. Wochenschr. 1896, Nr. 32.
— Röntgenbild einer Periostitis gummosa. Berliner klinische Wochenschrift 20. Dezember 1897, S. 1125.
— Weitere Mittheilungen über einen Fall von chronischem Hydrocephalus bei hereditärer Syphilis. Deutsche med. Wochenschr. 1898, Nr. 5, S. 74.
Hemmeter, John, Photography of the human stomach by the Roentgen method, a suggestion. Boston med. and surg. Journ. CXXXIV. 25. 1896.
Henry, Ch., Les rayons Roentgen. Paris, 15. Septembre 1896.
Heubach-Berlin, Ueber Hallux valgus und seine operative Behandlung. Deutsche Zeitschrift für Chirurgie, 46. Bd.
Hochenegg, Chirurgisch-kasuistische Mitteilungen aus der Praxis und dem Spitale. Wiener klin. Wochenschr. 1896, Nr. 51.
Hoeftmann-Königsberg Pr., Typ. Humerusfractur am unteren Ende. Chirurgenkongress 1897, S. 39.
Hoffa-Würzburg, Ueber die Verwendbarkeit der Röntgenstrahlen in der Medizin. Physikalisch-medizinische Gesellschaft in Würzburg, 12. Nov. 1896.
— Die Endresultate meiner letzten blutigen Operationen der angeborenen Hüftgelenksluxation. Deutsche med. Wochenschr. 1897, Nr. 20 u. 21.
— Ueber den Stand des Schenkelkopfes bei der angeborenen Hüftluxation. Fortschritte auf dem Gebiete der Röntgenstrahlen, Heft 1, S. 2.
— Die Redression des Buckels nach der Methode Calot. Deutsche med. Wochenschrift 1898, Nr. 3.
Hoffmann-Düsseldorf, Beiträge zur Verwendung der Röntgen-Strahlen in der inneren Medicin. Versammlung deutscher Naturforscher und Aerzte zu Braunschweig. 1897.
— Skiametrische Untersuchungen. Wiesbaden, Kongress für innere Medicin. April 1898.
— Zur praktischen Verwertung möglichst abgekürzter Expositionszeiten bei der Röntgenstrahlen-Photographie. Fortschritte auf dem Gebiete der Röntgenstrahlen, 1898, Heft 5, S. 180.
Hofmeister-Tübingen, Ueber Coxa vara nach Röntgen-Aufnahmen. Chirurgen-Congress 1897, I. S. 56.
— Ueber einen neuen Quecksilberunterbrecher. Wiedemann's Annalen 1897, Bd. 62.
— Ueber Störungen des Knochenwachstums bei Cretinismus. Fortschritte auf dem Gebiete der Röntgenstrahlen, 1897, Heft 1, S. 4.
— Ueber Wachstumsstörungen des Beckens bei frühzeitig erworbener Hüftgelenkskontraktur. Beiträge zur klinischen Chirurgie. Band XIX. Heft 2, S. 261.

Hoppe-Seyler-Kiel, Röntgen-Photogramme. Physiologischer Verein in Kiel. 17. Februar 1896.
— Ueber die Verwendung der Röntgen-Strahlen zur Diagnose der Arteriosklerose. Münch. med. Wochenschr. 1896, Nr. 14, S. 316.
Howard F. Hansell, The Roentgen-Rays in ophthalmic surgery. American Journal of the medical Sciences, Nov. 1897.
Huber-Berlin, Röntgen'sche Photogramme von acutem und chronischem Gelenkrheumatismus und Gicht. Verein für innere Medicin in Berlin. 17. Februar 1896.
— Zur Verwertung der Röntgen-Strahlen im Gebiete der inneren Medicin. Deutsche med. Wochenschr. 1896, Nr. 12, S. 182.

I

Imbert et Bertin-Sans, Photographies obtenues avec les rayons de Roentgen. Comptes rendus 17. II. 1896.
— Photographies stéréoscopiques obtenues avev les rayons X. Comptes rendus 30. III. 1896.
— Radiographies. Applications à la physiologie du mouvement. Comptes rendus 4. V. 1896.
— La radiographie par les rayons X en médecine. Presse méd. 55. 1896.
Imbert, Bertin-Sans et Gagnière, Radiographie du cadavre d'un nouveau-né, obtenue en une seule séance sur deux plaques juxtaposées. Bulletin de l'Académie de médecine 2. VI. 1896.
Immelmann-Berlin, Controlle der Pneumatotherapie. Deutsche med. Wochenschr. 1897. Therapeutische Beilage S. 61.
Ireland u. Howlett, Britisch. med. Journal 1897, I. p. 1156.

J

Jaffé, Demonstration von Röntgenphotographieen. Wissenschaftliche Vereinigung Posener Aerzte. December 1895 und Januar 1896. Vereinsbeilage der Deutschen med. Wochenschr. 1896, Nr. 6, S. 44.
— Aneurysma aortae thoracicae. Hamburg, Aerztlicher Verein, 30. Nov. 1897.
Jankau, Ludwig-München, Fortlaufende Berichte über die Verwertung der Röntgenstrahlen in der Medicin etc. Internationale photographische Monatsschrift für Medicin 1896, 1897 und 1898.
Janz-Hamburg, Ein Fall von congenitalem Defect des Fusses. Mitteilungen aus den Hamb. Staatskrankenanstalten 1897, Bd. I, H. 2, S. 133.
Jastrowitz-Berlin, Vortrag über Röntgen'sche Strahlung. Verein für innere Medicin in Berlin. Sitzung am 6. I. und 13. I. 1896. Vereinsbeilage zur Deutschen med. Wochenschr. 1896, Nr. 9, S. 53.
— Die Röntgen'schen Experimente mit Kathodenstrahlen und ihre diagnost. Verwertung. Deutsche med. Wochenschr. 1896, Nr. 5, S. 65.
Jaworski-Krakau, Beitrag zur diagnostischen X-Durchstrahlung der Respirationsorgane. Wiener klin. Wochenschr. 1897, Nr. 30.
Joachimsthal-Berlin, Ueber einen Fall von angeborenem Defekt an der rechten Thoraxhälfte und der entspr. Hand. Berl. klin. Wochenschr. 1896, Nr. 36.
— Ueber Hyperphalangie und Brachydactylie. Versammlung deutscher Naturforscher und Aerzte in Frankfurt a. M., Sept. 1896.
— Zur Atrophie der Wade nach redressiertem Klumpfuss. Versammlung deutscher Naturforscher und Aerzte zu Frankfurt a. M. 1896.
— Ueber den Wert der Röntgenbilder für die Chirurgie. Therapeutische Monatshefte 1897, Februar, S. 65.
— Eine ungewöhnliche Form von Syndactylie. Archiv für klin. Chirurgie, Bd. 56, Heft 2.
— Zur Bedeutung der Röntgenbilder für Chirurgie und Orthopädie. Chirurgenkongress 1897, S. 36.
— Ein neues Messverfahren für seitliche Rückgratsverkrümmungen. Zeitschrift für orthopädisch. Chirurgie 1897, V. Bd.
Johannessen, Axel, Knochenerkrankungen. Med. Gesellschaft in Christiania. Schmidt's Jahrb. 255, S. 62.

Jolly, Splitterfraktur des Schläfenbeins. Berl. klin. Wochenschr. 1897, S. 215.
Jones u. Lodge, The discovery of a bullet lost in the wrist by means of Roentgenrays. Lancet 1896, I. p. 476.
Julliard et Soret-Genève, Une application à la chirurgie des rayons Roentgen. Revue méd. de la Suisse rom. XVI. 4. 1896.

K

Kahleyss-Halle, Beitrag zur Kenntnis der Frakturen am unteren Ende des Radius. Deutsche Zeitschrift für Chirurgie XLV. p. 53.
Kaufmann-Zürich, Zur Verwendbarkeit der Roentgen'schen Skiagraphie bei der Begutachtung von Verletzungen. Monatsschrift für Unfallheilkunde 1896, S. 258.
Keen, In surgical diagnosis. Amer. Journ. of med. Sc. CXI. 3. 1896.
Keen, Davis, Magie, Die klinische Verwertbarkeit der Roentgen'schen Methode. Deutsche med. Wochenschr. 1896, Nr. 14, S. 224.
Kelsch-Paris, Zur frühzeitigen Diagnose der tuberculösen Brustaffectionen mittels Radiographie. Académie de Médecine, 21. Dec. 1897.
Keppel-Compton, Nadel in der Hand. British medical Journal 1897, S. 432.
Kérmarszky, Demonstration eines engen Beckens seltenster Art. Verhandlungen der deutschen Gesellschaft für Gynäkologie 1897.
Kienböck-Wien, Auf dem Röntgenschirm beobachtete Bewegungen in einem Pyopneumothorax. Wiener klin. Wochenschr. 1898, Nr. 22, S. 538.
Kirchner-Düsseldorf, Ueber das Wesen der sogen. Fussgeschwulst. Wiesbaden, 1898, Bergmann.
Knauer-Wien, demonstriert das Bild eines neugeborenen Kindes mit angeborener Luxation beider Tibien. Gesellschaft der Aerzte in Wien, 30. Okt. 1896. Wiener med. Wochenschr. 1896, Nr. 46.
Koenig-Berlin, Die Bedeutung der Röntgen-Durchleuchtung für die Diagnose der Knochenkrankheiten. Deutsche med. Wochenschr. 1896, Nr. 8, S. 113.
— Zur Begründung der operativen Therapie bei Coxitis tuberculosa. Berliner medicinische Gesellschaft 1897, 15. December.
— Die Bedeutung des Röntgenbildes für die operative Behandlung der tub. Coxitis. Deutsche Zeitschrift f. Chirurgie 1898, Heft 4, Bd. 47, S. 281.
Kohlhardt-Halle, Seltene Verletzungen der Fusswurzel. Fortschritte auf dem Gebiete der Röntgenstrahlen. Heft 5, S. 183.
Kölliker-Leipzig, Eine Schussverletzung der Hand. Fortschr. auf d. Geb. der Röntgenstrahlen. Heft 2 u. 3, S. 71.
Krause-Altona, Bedeutung der Röntgen'schen Photogramme für die Chirurgie. Aerztlicher Verein zu Hamburg, 10. März 1896.
Kreidl-Wien, Die Röntgenstrahlen im Dienste der Medicin. Münchener med. Wochenschr. Nr. 5, S. 112.
Kronacher, Casuistisches zur Heteroplastik. Einheilung eines Kalbsknochenstückes in einen Defekt der I. Phalanx des rechten Zeigefingers. Münchener med. Wochenschr. 1897, Nr. 16.
Krüche-München, Eine verbesserte Wiedergabe der Röntgenbilder. Aerztliche Rundschau 1897, Nr. 43.
Kümmell-Hamburg, Die Diagnose der Knochenherde durch Röntgen'sche Strahlen. Chirurgen-Congress 1896, S. 25.
— Die Bedeutung der Röntgen'schen Strahlen für die Chirurgie. Chirurgen-Congress 1897, S. 100.
— Behandlung des Lupus mit Röntgenstrahlen. Hamburg, Aerztlicher Verein, 14. Dezember 1897.
— Die Behandlung des Lupus mit Röntgenstrahlen und mit konzentriertem Licht. Berliner Chirurgen-Congress, April 1898.
Küttner-Tübingen, Ueber die Bedeutung der Röntgen-Strahlen für die Kriegschirurgie. Tübingen 1897.

L

Laese-Charlottenburg, Ein Beitrag zur Aetiologie und Symptomatologie der Syringomyelie. Deutsche med. Wochenschrift 1898, Nr. 18, S. 279.

Landau, Röntgen-Strahlen. Eulenburg's Real-Encyclopädie. 29. Bd. S. 506.
Lannelongue, Ueber den Nutzen der Photographie mit den Röntgen-Strahlen zur Krankheitsdiagnose. Académie des Sciences, 27. Januar 1896.
— Application des rayons X au diagnostic des maladies chirurgicales. Comptes rendus 23. IV. 1896.
— Dermatitis nach Röntgenbestrahlung. Académie des Sciences, 5. u. 12. April 1897.
Lannelongue et Oudin, Sur l'application des rayons de Roentgen au diagnostic chirurgical. Comptes rendus 10. II. 1896.
Lannelongue u. Delbet, Die X-Strahlen im Dienste der Chirurgie. Académie des Sciences, 23. März 1896.
Lardy, Photographie radiographique de la main d'un sujet atteint de lèpre aïnoïde. Académie de médecine, 18. VIII. 1896.
Lauenstein-Hamburg, Actinogramm einer Handwurzelfractur. Aerztlicher Verein zu Hamburg, 10. März 1896.
— Demonstration einer Schultergelenksluxation. Aerztlicher Verein zu Hamburg, 5. Oktober 1897.
Launois, Application des rayons de Roentgen à l'étude des lésions du squelette dans le rhumatisme chronique progressif. Bulletin et mémoires de la Société médicale des Hôpitaux de Paris. 12. VI. 1896.
— Société méd. des Hôpitaux, 15. Jan. 1897.
Laurie und Leon, Diagnose von Blasensteinen mit Hilfe der Röntgen-Photographie. Wiener medicinische Wochenschrift 1897, Nr. 23, S. 1064 und Lancet 1897, S. 169.
Lavaux, Photographie à l'aide des rayons de Roentgen de calculs vésicaux et rénaux. Académie de médecine. 2. VI. 1896.
Law, The application of the X-rays to surgery. Northwestern Lancet 1897, 1. Oktober.
Lebedef, Photographien mit Röntgen-Strahlen. Petersburger medic.-chirurg. Gesellschaft 1896.
Lecercle, Schädigungen durch Röntgenstrahlen. Compt. rend. 1897, 125, S. 234.
Leo-Bonn, Ueber die voraussichtliche Bedeutung der Kathodenstrahlen für die innere Medicin. Berl. klin. Wochenschr. 1896, Nr. 8.
Leon, Blasen- und Nierenstein. Lancet 1897, S. 169.
Leppin, Dermatitis nach Röntgenbestrahlung. Deutsche med. Wochenschr. 1896, Nr. 28, S. 454.
Levy-Berlin, Die Durchleuchtung des menschlichen Körpers mittels Röntgen-Strahlen zu medicinisch-diagnostischen Zwecken. Physiologische Gesellschaft zu Berlin, 12. Juni 1896.
— Ueber Abkürzung der Expositionszeit bei Aufnahmen mit Röntgenstrahlen. Fortschritte auf dem Gebiete der Röntgenstrahlen, Heft 2 u. 3, S. 75.
Levy u. Thumim-Berlin, Beitrag zur Verwerthung der Röntgenstrahlen in der Geburtshülfe. Deutsche medicinische Wochenschrift Nr. 32, S. 507.
Levy-Dorn-Berlin, Demonstration von Röntgenbildern. Vereinsbeilage zur Deutschen medic. Wochenschr. 1896, Nr. 31, S. 210.
— Asthmat. Anfall. Berl. klin. Wochenschrift 1896, Nr. 47.
— Beitrag zur Methodik der Untersuchung mit Röntgenstrahlen. Berl. med. Gesellschaft, 9. Dec. 1896.
— Ueber Herstellung von Bildern innerer Organe mittels X-Strahlen. Deutsche med. Wochenschr. 1897. Vereinsbeilage Nr. 1.
— Verwertbarkeit der Röntgenstrahlen in der praktischen Medicin. Deutsche med. Wochenschr. 1897, Nr. 8, S. 119.
— Ueber Röntgenstrahlen. Deutsche med. Wochenschr. 1897. Vereinsbeilage Nr. 14.
— Die Lage innerer Theile mittelst Röntgenstrahlen zu bestimmen. Verhandlungen der Physiologischen Gesellschaft zu Berlin, 26. März 1897.
— Ueber Methoden die Lage innerer Teile mittelst Röntgenstrahlen zu bestimmen. Chirurgen-Congress 1897, S. 50.
— Zur Diagnostik der Aorten-Aneurysmen mittelst Röntgenstrahlen. Congress f. innere Medicin. Berlin 1897, S. 316.
— Erwiderung auf die Arbeit der Herren Levy und Thumim in Nr. 32 dieser Wochenschrift. Deutsche med. Wochenschr. 1897, Nr. 35.
— Demonstration zum Röntgen-Verfahren. Berl. med. Gesellsch. 20. Okt. 1897. Berliner klinische Wochenschrift 1897, Nr. 44, S. 972.
— Zur Kritik und Ausgestaltung des Röntgenverfahrens. Deutsche med. Wochenschrift 1897, Nr. 50, S. 800.

Levy-Dorn-Berlin, Die Röntgenstrahlen vor der Staatsanwaltschaft. Aerztl. Sachverständigen-Zeitung 1898, Nr. 2.
— Eine Vorrichtung zum Schutz des Untersuchers gegen X-Strahlen und zur Erzielung scharfer Bilder. Zeitschrift f. Krankenpflege, April 1898, S. 95.
Lewkowitsch, Roentgen-rays in ophthalmic surgery. A new method for the application of Roentgen-rays in opthalmic surgery with the view of detecting the presence of foreign bodies in the eye and determining their position. Lancet 15. Aug. 1896.
Lexer-Berlin, Entfernung einer im Querfortsatz des ersten Brustwirbels eingeheilten Kugel. Archiv f. klin. Chirurgie 1897, Bd. 54, Heft 4.
Lindemann-Hamburg, Röntgenbilder zur Veranschaulichung der gesunden und fehlerhaften Lage des Magens. Deutsche medicinische Wochenschrift 1897, Nr. 17, S. 266.
Lindsay Steven, Ein Fall von sog. Hypertrophic Pulmonary Osteo-Artropathy von Marie ohne Lungenerkrankung. Glasgow Medic. Journ.
Litten, Trommelschlägelfinger. Berl. klin. Wochenschr. 1897, S. 235.
Löbker-Bochum, Ueber Brustverletzungen. Chirurgen-Congress 1897, S. 48.
Lockwood, Fremdkörper. Lancet 1897, p. 316.
Lockwood and Jones, Deformitäten. Lancet 1897, p. 883.
Lohnstein-Berlin, Die Röntgen'schen Strahlen. Therapeut. Monatshefte, Jahrgang 1896.
Loi, Contributo alle applicazioni dei raggie Roentgen in chirurgia. Rif. med. XII. 184, 1896.
Londe, Présentation d'épreuves obtenues par la méthode de M. Roentgen. Comptes rendus 2. III. 1896.
— Photographie einer Revolverkugel im Gehirn mittels Röntgen-Strahlen. Académie des Sciences, 15. Juni 1896.
Londe u. Chipault, Wirbelfrakturen. Gazette des Hôpit. 1897, LXX. 19.
Londe et Meige, Radiographie des extrémités d'un sexdigitaire. Nouvelle Iconographie de la Salpêtrière 1897, fasc. I.
London, Ueber die Anwendung der Röntgen'schen Strahlen zur Untersuchung tierischer Gewebe. Centralblatt f. allg. Pathologie, 3. IV. 1897.
— Ueber einige neue Anwendungen der Radiographie. Intern. phot. Monatsschrift f. Medizin, Okt. 1897.
Lorel-Havre, Bulletin de la Société française de Photographie, 2. Reihe, Bd. 13.
Lortet et Genoud, Tuberculose expérimentale attenuée par les radiations de Roentgen. La semaine médicale 1896, S. 266 und Gaz. des Hôp. 1896, Nr. 78.
Lustgarten, Röntgendermatitis. Journ. of cut. and genito-ur. dis. p. 525, 1897.

M

Macintyre, Roentgen-rays in laryngeal surgery. Journal of laryngology 1896, Nr. 5.
— X-rays. Lancet 1896, Nov. 7.
— Roentgen-rays. Photographie of renal calculus, description of an adjustable modification in the focus tube. Lancet 1896, July 11.
— Fremdkörper. Practitioner 1897, p. 42.
— Bewegungen des Kniegelenks. Lancet 1897, p. 920.
Mackenzie und Hedley, Lokalisation von Fremdkörpern. Lancet 1897, II. p. 1001.
Mackenzie u. Davidson, Röntgenstrahlen und Lokalisation. Brit. med. Journ. 1898, 1. Jan.
Magie, The apparatus and its use. Amer. Journ. of med. Sc. CXI. 3. 1896.
Maier, Mitteilungen über die Röntgenstrahlen. Natur u. Offenbarung, 44. Bd., 1898, p. 29 u. 223.
Mannaberg-Wien, Demonstration der Erzeugung von Röntgenstrahlen mittels der Influenzmaschine. Gesellschaft der Aerzte in Wien. Sitzung am 19. Febr. 1897.
Marcuse-Berlin, Dermatitis und Alopecie nach Durchleuchtungsversuchen mit Röntgenstrahlen. Deutsche med. Wochenschr. 1896, Nr. 30, S. 481.
— Nachtrag zu dem Fall von Dermatitis und Alopecie nach Durchleuchtungsversuchen mit Röntgenstrahlen. Deutsche med. Wochenschr. 1896, Nr. 42, S. 681.

Marey, Académie des Sciences 1. Febr. 1897 und Presse méd. 10. 1897.
Marfun, Application des rayons X à l'étude d'une monoarthrite déformante coxofémorale. Société des hôpitaux de Paris, 24. VII. 1896.
Marie u. Ribaut, Stereoskopie. Compt. rend. 124, S. 613, 1897.
Marinesco, Compt. rend. 1896, S. 615.
Marple, Roentgen rays. Amer. Pract. and News XXI. 5. 1896.
Marsh, A case of Roentgen photography. Brit. med. Journ. May 30. 1896.
— Fremdkörper. Lancet 1897, p. 313.
Mayer, Zur Kasuistik der Spalthand und des Spaltfusses. Beitr. z. pathol. Anatomie und allgem. Pathologie Bd. XXIII.
Mendrix, La clinique, Jan. 1896.
Meslin, Photometer für Röntgenstrahlen. Journ. de Phys. 1896, p. 202.
Mewes, Licht-, Elektricitäts- und X-Strahlen. Berlin 1896.
Michael, Röntgen'sche Photographien. Aerztlicher Verein in Hamburg, 28. Januar 1896.
Mies, Einwirkung der von einem Homöopathen bei Facialislähmung angewandten Röntgenstrahlen auf Haut und Haar. Deutsche med. Wochenschr. 1897, Nr. 26.
Minck-München, Zur Frage über die Einwirkung der Röntgen'schen Strahlen auf Bakterien und ihre eventuelle therapeutische Verwendbarkeit. Münch. med. Wochenschr. 1896, Nr. 5, S. 101 und Nr. 9, S. 202.
Morriky, I raggi di Roentgen in chirurgia. Bull. della Soc. lancis XVI. 1. p. 5. 1896.
Morris, Fremdkörper. Lancet 1897, I. p. 622.
— The effect of the Roentgen-rays on urinary and biliary calculi. Lancet 1896, Nr. 14.
Morrison, Frakturen. Lancet 1897, p. 887.
Morton, A needle in the foot demonstrated by Roentgen-rays. New York med. Record. XLIX. 11. 1896.
v. Mosetig-Moorhof, Röntgenstrahlen im Dienste der Chirurgie. Münchener med. Wochenschr. 1896, Nr. 4, S. 90.
Moyer, Professor Roentgen's discovery. Medicine II. 4. 1896.
Mühsam-Berlin, Versuche mit Röntgenstrahlen bei experimenteller Tuberculose. Deutsche Zeitschrift für Chirurgie 1898, Bd. 47, S. 365.
Muirhead, Angeborene Patellardefecte. Lancet 1897, p. 781.
Müller-Kanneberg, Gesellschaft der Charité-Aerzte. Sitzung am 23. Juli 1896.
— H., Röntgen's X-Strahlen. Berlin 1896.
— -Hagen (Westfalen), Missbildung eines Händchens in Röntgen'scher Beleuchtung. Deutsche med. Wochenschr. 1896, Nr. 12, S. 184.
Murray, Acromegaly with goitre and exophtalmic goitre. Edinb. med. Journal, Februar 1897, S. 170.
Mützel, Ueber Röntgen-Strahlen. Breslau 1897.
Mygge-Kopenhagen, Röntgenbilder v. Rheumatismus nodosus u. andere. Schmidt's Jahrb. 255, S. 62.

N

Naumann, Fractur des Astragalus. Schmidt's Jahrb. 255, S. 62.
Neuhaus, Demonstration von Röntgenphotographieen. Vereinsbeilage der deutschen medic. Wochenschr. 1896, Nr. 4, S. 23.
Neusser, Die Röntgenstrahlen im Dienste der inneren Medicin. Wiener Briefe, 24. Okt. 1896.
de Nobele-Gand, La photographie à travers les corps opaques au moyen des nouveaux rayons de Roentgen. Belgique méd. III. 8. 1896.
— Un cas de pérochirie observé au moyen des rayons de Roentgen. Internationale photogr. Monatsschrift für Medicin. April 1897.

O

Oberst-Halle a./S., Ein Beitrag zur Frage der Verwendung der Röntgen'schen Strahlen in der Chirurgie. Münchener med. Wochenschr. 1896, Nr. 41, S. 973.
— Ueber die Grenzen der Leistungsfähigkeit des Röntgenverfahrens in der Chirurgie. Fortschritte auf d. Gebiete der Röntgenstrahlen, Heft 2 u. 3, S. 65.
Obici und Bollici, Untersuchungen über intercranielle Durchleuchtung durch

Röntgenstrahlen. Medicin.-chirurg. und naturwissenschaftliche Academie zu Ferrara. Nov. 1897.
Ollier-Lyon, Démonstration par les rayons de Roentgen de la régénération osseuse chez l'homme à la suite des opérations chirurgicales. Comptes rendus 17. V. 1897.
Opitz-Hamburg, Drei Aktinogramme von einem Arteriosklerotiker und einem mit grauer Salbe injizierten Präparate. Fortschritte auf d. Gebiete d. Röntgenstrahlen, Heft 2 u. 3, S. 70.
Oudin et Barthélemy, Photographies à travers les corps opaques d'après la méthode du Professeur Roentgen. Bulletin de l'Académie de médecine, Séance du 28. I. 1896.
— Applications de la méthode de Roentgen aux sciences médicales. La France médicale 11. XII. und 18. XII. 1896.
— Application de la méthode de Roentgen au diagnostic différentiel de la goutte et du rhumatisme chronique. Société des hôpitaux 28. V. 1897.
Oudin, Barthélemy u. Darier-Paris, Ueber Veränderungen an der Haut und den Eingeweiden nach Durchleuchtung mit X-Strahlen. Internat. medicinischer Kongress zu Moskau. Monatsschrift für prakt. Dermatologie Nr. 9, 1897, 1. Nov.

P

Panesch, Röntgen-Strahlen. Neuwied 1897.
Panse-Halle, Laterale Luxation im Lisfranc'schen Gelenke. Münchener med. Wochenschrift Nr. 21, S. 551.
Parker, Med. News 1896, Nr. 525.
Parzer-Mühlbacher, Photographische Aufnahme und Projektion mit Röntgen-Strahlen. Berlin 1897.
Payne, Lokalisation von Fremdkörpern. Arch. of the Roentgen-Rays 1897, p. 31.
Péan, La semaine médicale 1896, S. 494.
— Kugel im Schädel. Bull. de l'Académ de méd. 1897, S. 286.
Péan et Mergier, Radiographies de divers malades. Académie de médecine, 23. VI. 1896 und 9. III. 1897.
Péraire, Trois cas de corps étrangers de la main, décelés par la photographie au moyen des rayons de Roentgen. Bulletin de la Société anatomique de Paris, Juillet 1896.
Perée-Paris, Étude des rayons de Roentgen appliqués aux expertises médico-légales. Thèse de Paris, G. Steinheil, 1898.
Petersen-Heidelberg, Chirurgisch-photographische Versuche mit den Röntgenschen Strahlen. Münch. med. Wochenschr. 1896, Nr. 6, S. 121.
Pfaundler-Graz, Bestimmung eines Fremdkörpers mittels Röntgen'scher Strahlen. Intern. photogr. Monatsschr. f. Med. u. Naturwissensch. III. 1896.
— Beitrag zur Kenntnis und Anwendung der Roentgen'schen Strahlen. (Sitzungsbericht der K. Akademie der Wissenschaften zu Wien.) 1896.
Pinard u. Varnier-Paris, Beckenphotographie und Beckenmessung mittels X-Strahlen. Centralblatt für Gynäkologie Nr. 38, 1897.
Pöch-Wien, Fremdkörper in der Lunge. Wiener klin. Wochenschr. 1896, Nr. 45 u. 46. — Fremdkörper (sog. Brodmarke) im Darm. Münch. med. Wochenschr. 1897, S. 79.
— Bericht über Röntgenstrahlen. Wiener klin. Wochenschr. 1896, Nr. 46.
Pollak, Durchleuchtung einer graviden Maus. Centralblatt für Gynäkologie 1896, Nr. 35.
Poncet, Des circulations artérielles et veineuses du rein, étudiées au moyen des rayons de Roentgen et du stéréoscope. Bull. de l'Acad. de Méd. LX. 51, p. 899, Dec. 29. 1896.
Popper, Aortenaneurysmen. Medical News, 5. December 1897.
Potain et Serbanesco, Radiographies des extrémités recueillies chez des sujets affectés de goutte ou de rhumatisme chronique. Comptes rendus 18. I. 1897.
Pott, Franc, Einfluss der Roentgenstrahlen auf Tuberkelbacillen. The Lancet 1897, II. p. 1314.
Precht-Heidelberg, Untersuchungen über Kathoden- und Roentgenstrahlen. Wiedemann's Annalen 1897, Nr. 6, 330.
Puluj, Ueber die Entstehung der Röntgen'schen Strahlen und ihre photographische Wirkung. (Sitzungsbericht der K. Akademie der Wissenschaften zu Wien.) 1896.

R

Raid, The value of X-rays in medicine and surgery. Lancet 1896, Nov. 21.
Ranke, v., München, Ossificationsvorgänge in der Handwurzel. Aerztlicher Verein München, April 1896.
Ranwez, Application par la photographie des rayons X aux recherches analytiques des matières végétales. Comptes rendus 13. IV. 1896.
Raw, British med. Journ. 1896, S. 1678.
Reichard-Posen, Ueber eine mit Hülfe Röntgen'scher Strahlen ausgeführte Fremdkörperentfernung. Berl. klin. Wochenschr. Nr. 26, 1896.
Reid, Dermatitis. Scott. med. and surg. Journ., Februar 1897.
Remy et Contremoulins, Endographie crânienne au moyen des rayons Roentgen. Comptes rendus 27. VII. 1896.
— Emploi des rayons X pour les recherches anatomiques. Académie de médecine, 2. XI. 1896.
— De la radiographie des parties molles de l'homme et des animaux. Comptes rendus 1. II. 1897.
— Nouveaux perfectionnements des applications chirurgicales des rayons X. Académie de médecine 6. IV. 1897.
Rendu, Photographies obtenues au moyen des rayons X. Société des hôpitaux 20. XI. 1896.
Rendu et du Castel, Sur un cas d'application des rayons Roentgen au traitement des phlegmaties aigues de l'appareil thoracique. Société des hôpitaux 15. I. 1897.
Renzi, de, Sull' azione microbicida dei raggi Roentgen. Gaz. degli ospedali e delle clin. 1896, Nr. 164.
Richardson, The practical value of the Roentgen-Rays in the routine work of surgical office practice. Med. News 1896, LXIX. S. 25 ff.
Richer u. Londe, Erythème radiographique des mains. Sem. médic. XVII. 28. 1897.
Rickmann J. Godlee, On bone and joint changes in connection with thoracic disease. Brit. med. Journ. July 11. 18. 1896.
Ridlon-Chicago, Adolescent Rickets. Transactions of the American orthopedic Association, XI. Session, 4.—6. May 1897, S. 200.
Riedel-Jena, Genu valgum. Chirurgen-Congress 1897.
Rieder-München, Wirkung der Röntgenstrahlen auf Bakterien. Münch. med. Wochenschr. 1898, Nr. 4, S. 101.
— Weitere Mitteilung über die Wirkung der Röntgenstrahlen auf Bakterien, sowie auf die menschliche Haut. Münch. med. Wochenschr. 1898, Nr. 25, S. 773.
Rietz-Berlin, Drei seltene Fälle von Schenkelhalsbrüchen entstanden unter dem Einfluss schwerer Körperbelastung. Archiv für Unfallheilkunde II. Bd. 2./3. Heft, 1898.
Riis, Chr., Röntgen's X-Straaler. Schmidt's Jahrb. 255, S. 62.
Roberts, Roentgen-rays in surgery. Amer. pract. and News 1896, XXI.
Robinson, Dermatitis. Journ. of cut. and genito-ur. dis. 1897.
Röntgen-Würzburg, Eine neue Art von Strahlen. I. Mitteilung. Sitzungsberichte der phys.-med. Ges. zu Würzburg, Ende 1895.
— Eine neue Art von Strahlen. II. Mitteilung. Sitzungsberichte der phys.-med. Ges. zu Würzburg, April 1896.
— Ueber eine neue Art von Strahlen. Physikalisch-medicinische Gesellschaft zu Würzburg, 23. Januar 1896.
— Weitere Beobachtungen über die Eigenschaften der X-Strahlen. Akademie der Wissenschaften Berlin 1897, 13. Mai, S. 576.
Rosenfeld-Breslau, Die Diagnostik innerer Krankheiten mittels Röntgenstrahlen. Wiesbaden 1897.
— Die Verwendung der Röntgenstrahlen in der inneren Medizin. Allg. med. Zentral-Zeitung 1896, Nr. 98 u. 99.
Rosenthal-Erlangen, Ueber Röntgenstrahlen. Sitzungsberichte der physikal.-med. Societät zu Erlangen 1896, 14. Dec.
Rosenthal-München, Einiges aus der Technik der Röntgenstrahlen. Versammlung deutscher Naturforscher und Aerzte in Braunschweig, September 1897.
— Ueber die Erzeugung intensiver Röntgen-Strahlen. Beiblätter zu Wiedemann's Annalen 1897, Bd. 21.

Rougthon, Deformitäten. Lancet 1897, II. p. 19.
Roux und Balthazard, Presse méd. 58, 17. Juli 1897.
Rowland, Nierenstein. British med. Journal 1897, S. 202.
— Report on the application of the new photography to medecine and surgery. British medical Journal 1897, S. 1486.
Rumpel-Hamburg, Die klinische Diagnose der spindelförmigen Speiseröhrenerweiterung. Münchener med. Wochenschr. 1897, Nr. 16, S. 420.
Rumpf-Hamburg, Demonstration von Röntgenbildern. Congress für innere Medicin 1897, S. 534.
— Ueber die Bedeutung der Röntgen-Bilder für die innere Medicin. Versammlung deutscher Naturforscher und Aerzte zu Braunschweig 1897, d. 21. September.
Ryan, Dermatitis. Brit. med. Journ. 1897, I. S. 84.

S

Sabrazès et Rivière, Recherches sur l'action biologique des rayons X. Comptes-rendus 1897, 3. Mai, S. 979.
Sänger, Die Röntgenstrahlen in der Gynäkologie. Monatschrift für Geburtshülfe und Gynäkologie 1896, Bd. III., Heft 5.
Sagan, Röhren mit automatisch regulierbarem Vakuum. Beiblatt f. Annal. d. Phys. 1897, S. 786.
Santini, La photographie à travers les corps opaques. Paris 1897.
Schäfer-Charlottenburg, Zur direkten Betrachtung innerer Körperteile mittels Röntgen'scher Strahlen. Deutsche med. Wochenschr. 1896, Nr. 15, S. 240.
Scheier-Berlin, Zur Anwendung des Röntgen'schen Verfahrens bei Schussverletzungen des Kopfes. Deutsche med. Wochenschr. 1896, Nr. 40, S. 648.
— Die Anwendung der X-Strahlen für die Physiologie der Stimme und Sprache. Congress für innere Medicin 1897, S. 531.
— Die Anwendung der Röntgenstrahlen für die Physiologie der Stimme und Sprache. Deutsche med. Wochenschrift 1897, Nr. 25, S. 403.
— Ueber die Verwertung der Röntgenstrahlen in der Rhino- und Laryngologie. Archiv für Laryngologie 1897.
— Weitere Mitteilungen über die Anwendung der Röntgenstrahlen in der Rhino- und Laryngologie. Fortschr. auf d. Gebiete der Röntgenstrahlen, Heft 2 u. 3, S. 59.
Schiff-Wien, Ueber die Einwirkung der X-Strahlen auf tiefere Organe. Wiener med. Wochenschr. 1897, Nr. 4.
— Ueber die Einführung und Verwendung der Röntgenstrahlen in der Dermatotherapie. Verh. d. Gesellsch. Deutscher Naturf. u. Aerzte, Braunschweig 1897, Heft II., S. 209.
— Ueber die Einführung der Röntgenstrahlen in der Dermatotherapie. Archiv für Dermatologie und Syphilis 1898, Heft 1.
Schjerning-Kranzfelder-Berlin, Ueber die von der Medicinalabtheilung des Kriegsministeriums angestellten Versuche zur Feststellung der Verwertbarkeit Röntgen'scher Strahlen für medicin.-chirurg. Zwecke. Deutsche med. Wochenschr. 1896, Nr. 14, S. 211.
— Zum jetzigen Stand der Frage nach der Verwertbarkeit der Röntgen'schen Strahlen für medic. Zwecke. Deutsche med. Wochenschr. 1896, Nr. 34, S. 541.
Schlesinger, Zur Kenntnis der Akromegalie und der akromegalieähnlichen Zustände. Wiener klinische Wochenschrift 1897, Nr. 19.
Schmidt, O. L., Roentgen-ray diagnosis. Medicine 1896, II. 6.
Schmidt, Die Röntgenstrahlen. Zeitschrift f. Naturwissenschaften. Leipzig 1896.
— Dermatitis nach Röntgendurchleuchtung. Deutsche med. Wochenschr. 1897, Vereinsbeilage Nr. 25.
Schott-Bad Nauheim, Ueber Veränderungen am Herzen durch Bad und Gymnastik, nachgewiesen durch Röntgen-Strahlen. Deutsche med. Wochenschr. 1897, Nr. 14.
— Experimente mit Röntgenstrahlen über acute Herzüberanstrengung. Deutsche med. Wochenschr. 1897, Nr. 31, S. 495.
Schücking-Pyrmont, Röntgen-Strahlen in der Gynäkologie. Centralblatt für Gynäkologie 1896, Nr. 20.
Schüller, Extraktion eines 3,2 : 0,7 cm grossen Stücks eines Gänseröhrenknochens. Berliner klinische Wochenschrift 1897, Nr. 13.

Schulte-Schweidnitz, Die sogenannte Fussgeschwulst. Archiv f. klin. Chirurgie, 55. Bd., S. 872.
Schultze-Bonn, Die Hand der Akromegalischen in der Beleuchtung durch die Röntgen'schen Strahlen. Vereinsbeil. zur Deutschen med. Wochenschr. 1896, Nr. 22, S. 151.
Schurmayer, Die elektrischen Lichterscheinungen. Allgem. med. Centralzeitung, Berlin 1896.
Schwertzel-Altona, Ueber den Wert der Röntgenstrahlen für die Chirurgie. Berliner klinische Wochenschrift 1897, Nr. 29 u. 30.
Sclater, Ein in der Cardia eines Kindes sitzender Shilling. Lancet 1897, p. 1594.
Seguy u. Quénisset, Einfluss der Röntgenstrahlen auf die Körpertemperatur. Comptes rendus 1897, 124, S. 790.
Sehrwald-Freiburg i. B., Das Verhalten der Halogene gegen Röntgenstrahlen. Deutsche med. Wochenschr. 1896, Nr. 30, S. 477.
— Dermatitis nach Durchleuchtung mit Röntgenstrahlen. Deutsche med. Wochenschrift 1896, Nr. 41, S. 665.
— Die Lagebestimmung von Fremdkörpern in der Tiefe bei der Durchleuchtung mit Röntgenstrahlen. Deutsche med. Wochenschr. 1898, Nr. 19, S. 301.
Seiffart-Nordhausen, Nachweis einer Haarnadel in der weiblichen Blase durch X-Strahlen. Centralblatt für Gynäkologie 1897, Nr. 1.
Severeano-Bucarest, Utilité des Rayons X en Chirurgie. Bucarest 1897.
Sherman-San Francisco, Erosion of the knee in children, with conservation of the Epiphyseal Cartilages. Transactions of the American orthopedic Association 1897, p. 8.
Sick-Hamburg, Osteoplastische Operation. Aerztlicher Verein in Hamburg, 29. Juni 1897.
Siedentopf u. Geroulanos, Bewegung von Fremdteilen im Körper während der Durchleuchtung mit Röntgenstrahlen. Fortschritte auf dem Gebiete der Röntgenstrahlen, Heft 4, S. 141.
Sinapius-Nörenberg, Die Heilung der Tuberculose durch Röntgenbestrahlung. Leipzig 1897.
Smith, Noble, The detection of spinal caries by the Roentgen process. Brit. med. Journ. 1896, June 6.
— Two cases of deformity of the hand relieved by operation. Lancet 1897, 13. Febr.
Sorel, Röntgen-Dermatitis. Ther. Wochenschr. 1897, 420.
Sokolow, Ueber Heilung des Gelenkrheumatismus durch Röntgenstrahlen bei Kindern. Wratsch 1897, Nr. 46.
Sormani, Haben die Röntgenstrahlen irgend einen Einfluss auf die Bakterien? Giorn. della v. soc. it. dig. Mai/Juni 1896.
Spies, Ueber Röntgenstrahlen. Berlin 1896.
Spiess-Frankfurt a. M., Die Röntgenstrahlen im Dienste der Rhino-Chirurgie. Fortschritte auf dem Gebiete der Röntgenstrahlen, Heft 5, S. 165.
— Auffindung eines Fremdkörpers in der Nase mit Hilfe der Röntgenstrahlen. Fortschritte auf dem Gebiete der Röntgenstrahlen, Heft 5, S. 169.
Spitzer-Breslau, Demonstration von Röntgenphotographien von Gelenkgicht. Deutsche med. Wochenschr. 1897, Vereinsbeilage Nr. 7.
Springer et Serbanesco-Paris, Recherches sur les causes de troubles de la croissance à l'aide des rayons de Roentgen. Comptes-rendus 17. V. 1897.
Stechow-Berlin, Ueber die Verwendung der Röntgenstrahlen bei der Armee. Chirurgen-Congress 1897.
— Ueber Technik und Resultate der Röntgen-Photographie mit Demonstrationen. Stockholm, d. 5. August 1897.
— Ueber die Verwendung der Röntgenstrahlen bei der Armee im Frieden und im Kriege. Sektion für Militärmedicin des XII. internationalen medicinischen Kongresses zu Moskau 1897.
— Fussödem und Röntgenstrahlen. Deutsche Militärärztliche Zeitschrift 1897.
Steenbeck-Stockholm, Röntgenstrahlen im Dienste der Medicin (Einwirkung auf Bakterien). 1. nord. Congr. f. inn. Med. in Göteburg 1896, Schmidt's Jahrb. 255, S. 61.
Steinthal, Die isolierte Fraktur der Eminentia capitata im Ellenbogengelenk. Centralblatt für Chirurgie 1898, Nr. 10.
Sternfeld-München, Ein geheilter Fall von acuter Osteomyelitis der linken Hand. Münchener med. Wochenschrift 1896, S. 199.

Steudel, Luxation des Sesambeines des Zeigefingers. Centralblatt für Chirurgie 1898, Nr. 10.
Stevenson und Whitehead, Frakturen. Lancet 1897, p. 804.
— Fremdkörper. Lancet 1897, I. p. 1203.
Stöckl-Wien, Fremdkörper im Bulbus. Lokalisation mit Röntgen'schen Strahlen. Wiener klin. Wochenschr. 1898, Nr. 7, S. 147.
Strauss-Berlin, Beitrag zur Würdigung der diagnostischen Bedeutung der Röntgendurchleuchtung. Verein für innere Medicin in Berlin, Sitzung am 29. VI. 1896. Vereinsbeil. zur Deutschen med. Wochenschr. 1896, Nr. 24, S. 161.
— Zur Diagnostik von Magen- und Darmkrankheiten mittels Röntgenstrahlen. Deutsche med. Wochenschrift 1898, Nr. 5, S. 77.
Stubenrauch-München, Congenitaler Defect des rechten Radius. Aerztlicher Verein München. 17. März 1897.
Swain, Nierensteine. Lancet, December 1897.
Swinton, Regulierbare Röhren. Lancet 1897, I. p. 1295.

T

Tarkhanoff, Einfluss der Röntgen-Strahlen auf das Centralnervensystem. Gaz. degli osped. 4. März 1897.
Tausch-München, Die moderne Behandlung der congenitalen Hüftluxationen. Münchener med. Wochenschrift 1897, Nr. 28, S. 765.
Taylor-New York, Congenital absence of the radius. Transactions of the American orthopedic Association 1897, p. 170.
Thiele-Kappel-Chemnitz, Beitrag zur Beurteilung des Wertes der X-Strahlen für die Unfall-Heilkunde. Aerztliche Rundschau 1896, Nr. 29.
Thiem-Cottbus, Beitrag zur Darlegung des Nutzens der Röntgographie bei der Beurteilung von Verletzungen. Monatsschrift für Unfallheilkunde 1896, S. 260.
— Ueber Coxa valga traumatica. Chirurgen-Congress 1897, S. 65.
Thomas-Köln, Röntgen-Strahlen. Kölner Bezirksverein Deutscher Ingenieure 1897, 8. Febr.
Thomas, Lynn, -Wales, Some practical remarks upon the use of X-rays in surgery, with skiagraph of a Dislocation of the Astragalus Backward. Annales of Surgery Dec. 1897, p. 703.
Thomas, Dermatitis. Journ. of cut. and genito-ur. 1897, p. 798.
Thompson, The uses of the Roentgen-rays in surgery. Amer. pract. and News XXI. 5. 1896.
— Dermatitis. Lancet I. p. 195 und Electrotechn. Zeitschr. 1897, S. 287.
— Aneurysmen des Brustraumes. Lancet 1897, p. 710 u. p. 1676.
— Ueber die Natur der Röntgenstrahlen. Arch. of the Roentgen-Ray. Lond. Vol. II.
Thomson, The estimation of the size and shape of the heart by the Roentgen-rays. Lancet 1896, Oct. 10.
— The practical applications of the Roentgen-rays in diseases of the heart and great vessels. Lancet 1896, Dec. 12.
Teleky, Beiträge zur Lehre von der Ostéoarthropathie hypertrophiante pneumique. Wiener klin. Wochenschrift 1897, X. 6.
Tesla, Les rayons e. d. c. par Ch. Ed. Guillaume, II. édit. p. 125.
Torup, Sophus, De Röntgen'ske Straaler og Fotografi af usynlige Gjenstände. Schmidt's Jahrb. 255, S. 62.
Tracewski, O. Lenz u. G. Lenz-Bern, Einige Versuche mit der Röntgen'schen Photographie. Corr.-Bl. f. Schweiz. Aerzte 1896, XXVI, 7.
Treitel-Berlin, Beitrag z. Röntgenuntersuchung. Deutsche med. Wochenschrift 1898, Nr. 1, Vereinsbeilage S. 2 und Verein f. innere Medicin 6. Dec. 1897.
Turner, The practical application of X-rays to surgery and surgical teaching. Lancet 1896, I. p. 1716.

U

Ullmann-Wien, Luetische Knochenveränderungen. Münch. med. Wochenschr. 1897, S. 129.
Unna, Knochenerkrankungen. Münch. med. Wochenschr. 1897, S. 431.
— -Hamburg, Zur Kenntnis der Hautveränderungen nach Durchleuchtung mit Röntgenstrahlen. Deutsche Medicinal-Zeitung 1898, Nr. 20, S. 197.

V

Varnier, James Chappuis, Chauvel et Funck-Brentano, Un premier résultat encourageant de photographie intra-utérine par les rayons X. Ann. de Gynécol. et d'Obstetr. XLV. p. 185. Mars 1896.
— Nouvelle note sur la photographie intra-utérine par les rayons X. Ann. de Gynécol. XLV. p. 281. Avril 1896.
Vehsemeyer, Ein Fall von kongenitaler Dexiokardie, zugleich ein Beitrag zur Verwertung der Röntgenstrahlen im Gebiete der inneren Medicin mit Reproduktion. Deutsche med. Wochenschr. 1897, Nr. 12.
Veilchenfeld-Berlin, Dermatitis nach Röntgen-Bestrahlung. Chirurgen-Congress 1896.
Voigt-Hamburg, Behandlung eines inoperablen Pharynxcarcinoms mit Röntgenstrahlen. Aerztlicher Verein Hamburg 3. November 1896.
Voller-Hamburg, Mitteilungen über einige im physikalischen Staats-Laboratorium ausgeführte Versuche mit Röntgen'schen Strahlen. (Jahrbuch der Hamb. wissenschaftl. Anstalten.) Hamburg 1896.
— u. Walter-Hamburg, Mitteilungen über einige Versuche mit Röntgenstrahlen. Wiedemann's Annalen 1897, Nr. 5, S. 88.
Vulpius-Heidelberg, Zur Casuistik der Röntgen'schen Schattenbilder. Münch. med. Wochenschr. 1896, Nr. 26, S. 609.
— Zur Verwertung der Röntgenstrahlen. Deutsche med. Wochenschr. 1896, Nr. 30, S. 480.
— Demonstration von Aktinogrammen von Klumpfüssen. Versammlung deutscher Naturforscher und Aerzte in Braunschweig. September 1897.

W

Walsh, Lokalisation von Fremdkörpern. Brit. med. Journ. 1897, p. 797.
— Deep Tissue Traumatism from Roentgen-Ray Exposure. Münchener med. Wochenschrift 1897, Nr. 39, S. 1080.
— Dem Sonnenstich ähnelnde Wirkung, Magenaffektion durch Röntgenstrahlen. Brit. med. Journ. 1897, I. p. 1905.
Walter-Hamburg, Ueber die Vorgänge im Inductionsapparat. Wiedemann's Annalen 1897, Nr. 10, S. 300.
— Physikalisch-technische Mitteilungen. Fortschritte auf dem Gebiete der Röntgenstrahlen Heft 1, 2, 3, 4 u. 5. 1897 u. 1898.
Wassermann-Wien, Zur Diagnose innerer Krankheiten mittelst Röntgenstrahlen. Wiener klin. Wochenschr. 1897, Nr. 4.
— Enchondrom. Wiener med. Wochenschr. 1897, Nr. 11.
Wegele-Bad Königsborn, Ein Vorschlag zur Anwendung des Röntgen'schen Verfahrens in der Medicin. Deutsche med. Wochenschr. 1896, Nr. 18, S. 287.
Wendel-Tübingen, Verwendung der Röntgen'schen Strahlen zur Entfernung einer Pistolenkugel aus der Hand. Beitr. z. klin. Chir. 1896, XV. 3, S. 849.
White, Goodspeed, Leonhard, Cases illustrative of the practical application of the Roentgen-rays in surgery. Amer. Journ. of med. Sc. CXII. 2. p. 125. Aug. 1896.
— A foreign body in the oesophagus detected and located by the Roentgen-rays. Univers. med. mag. VIII. 9. 1896.
— Dermatitis nach Röntgenbestrahlung. Lancet 1897, S. 195.
Whitmann, Royal, New York, Further observations on fracture of the neck femur in childhood, with special reference to its diagnosis and to its more remote results. Transactions of the American orthopedic Association, May 1897.
Wiesinger-Hamburg, Osteosarkom des Radius. Aerztlicher Verein z. Hamburg d. 24. März 1896.
Willard-Philadelphia, Roentgen-Ray Skiagraphs. Transactions of the American Surgical Association 1896.
Williams-Boston, Brusterkrankungen in Röntgen'scher Durchleuchtung. 65. Jahresversammlung der British Medical Association. Montreal, 31. Aug. bis 4. Sept. 1897.
— Die Röntgenstrahlen in ihrer Anwendung auf Thoraxaffectionen. The American Journal of the medical Sciences. Dec. 1897.

Winkelmann u. Straubel-Jena, Ueber einige Eigenschaften der Röntgen'schen X-Strahlen. Jena, Verlag von G. Fischer.
— Methode für schnellere Aufnahmen. Wiener med. Wochenschr. 1896, Nr. 18.
Wolff, J., Berlin, Zur weiteren Verwertung der Röntgenbilder in der Chirurgie. Deutsche med. Wochenschr. 1896, Nr. 40, S. 645.
— Zur weiteren Verwertung der Röntgenbilder in der Chirurgie. Frankfurter Naturforscher- u. Aerzteversammlung, Sept. 1896.
— Die Bedeutung der Röntgenbilder für die Lehre von der angeborenen Hüftverrenkung. Fortschritte auf dem Gebiete der Röntgenstrahlen Heft 1, S. 22 u. Heft 4, S. 130.
Wullstein-Halle, Ueber Aufnahmen des Rumpfes durch Röntgenstrahlen. Berliner klin. Wochenschrift 1897, Nr. 16, S. 334.
— Chirurgen-Congress 1897, S. 46.
— Demonstration der Röntgenaufnahmen einer in eine Tibiapseudarthrose eines 7jährigen Mädchens eingeheilten cartilaginären Exostose vom Oberschenkel eines 18jährigen jungen Mannes. Verh. d. Gesellsch. Deutsch. Naturf. u. Aerzte. Braunschweig 1897.
Wunschmann, Die Röntgen'schen X-Strahlen. Berlin 1896.

Z

Zangemeister-Heidelberg, Die Photographie und Durchleuchtung mit Röntgenstrahlen. Beiträge zur klin. Chirurgie von Bruns, 1897, Bd. 18, Heft 2.
Zenker-Hamburg, Demonstration von Röntgenaufnahmen kindlicher Becken bei kongenitaler Hüftluxation. Deutsche med. Wochenschr. 1897, Vereinsbeilage Nr. 2.
— Beitrag zur Lorenz'schen unblutigen Einrenkung der angeborenen Hüftluxation. Münchener med. Wochenschrift 1897, Nr. 4, S. 84.
Ziemssen-München, Aktinoskopische Mitteilungen. Wiesbadener Kongress für innere Medicin. April 1898.
Zuntz und Schumburg-Berlin, Wirken die Röntgen-Strahlen erregend auf nervöse Centren? Internationale photographische Monatsschrift für Medicin. April 1897.

Im Interesse der Vollständigkeit des Litteraturverzeichnisses wird um Einsendung noch fehlender Arbeiten gebeten.

Sachregister.

A

Abkürzung der Expositionszeit 55.
Abstand zwischen Objekt und Platte 52.
Aetzkali 39. 40.
Akkumulatoren 18.
— Anzahl der 19.
— Ladung der 20. 21.
Akromegalie 124.
Anleitung f. Röntgenaufnahmen 46—58.
Anode 28.
Antikathode 31.
Anwärmen d. Röhre 75.
Aortenaneurysma 199.
Arm, normaler 91—92.
Arteriosklerose 200—201.
Arthritis 139—140.
— deformans coxae 170.
Arzt als Röntgograph 68.
Atemmuskeln 102.
Aufnahmestuhl 74.
Aufnahmetisch 72—74.

B

Bariumplatincyanürschirm 61.
Bauch, Becken und Hüftgelenk 87—91.
Bauchorgane 207.
Becken, Bauch und Hüftgelenk 87—91.
Beckenmessung 179.
Bein 92—94.
Beleuchtung des Röntgenzimmers 75.
Beleuchtungscentrale 21—22.
Blasensteine 121.
Bleiblenden 53—54.
Brennpunkt des Platinspiegels 34.
— Feststehen des 43.
Brust und Schultergelenk 85—87.
Brustschüsse 116—118.

C

Calcaneusfrakturen 154.
Chromsäureelemente 23.
Coxa vara 166—167.
Coxitis 168—169.

D

Deformitäten 170—173.
Deprez-Unterbrecher 9—10.
Durchlässigkeit d. Körpers 46.
Durchleuchtungsröhren 64—65.
Durchleuchtungsschirm 61—62.
Durchschlagen 7.

E

Einschaltung der Röhre 32—33.
Einstellen der Röhre 49—52.
Elektrolyse 18.
Ellenbogengelenk, normales 92.
Ellenbogengelenksverletzungen 145—147.
Entkleidung 65.
Entwicklungsprozess 77—78.
Expositionszeit 54—55.
Extremität obere 91—92.
— untere 92—94.

F

Fluoroskop 63.
Focusröhren 31.
Fötus 89.
— in utero 178.
Frakturen u. Luxationen 140.
Fremdkörper 104.
— Grösse und Art der 105.
— Lagebestimmung der 106—110.
— des Auges 113. 115.
— des Bauches 118—120.
— der Blase 180.
— des Kopfes 110. 113.
— der Nase 113.
— des Schlundes 115—116.
Funkenlänge des Induktors 6.

Fussdeformitäten 172.
Fussgelenk und Fuss 94.
Fussgelenksverletzungen 150—156.
Fusswurzelverletzungen 154—156.

G

Gallensteine 120.
Geburtshilfe und Gynäkologie 177—180.
Geisslersche Röhren 28.
Gelenkbewegungen 95.
Gelenkbrüche 144.
Gelenkmäuse 140.
Gelenkrheumatismus 137.
Gicht 140.
Glasarten der Röhren 45.
Gleichstromlichtanlage 21—22.

H

Hallux valgus 173.
Hals und Kopf 83—85.
Handgelenk und Hand 92.
Handgelenksverletzungen 147—148.
Handwurzelverletzungen 148.
Harte und weiche Röhren 36.
Hartwerden der Röhren 37.
Heer 208.
Herz, Physiologie des 101—102.
Herzkrankheiten 194—198.
Hintereinanderschaltung der Zellen 19.
Hüftgelenk, Becken und Bauch 87—91.
Hüftgelenkserkrankungen 157.
Hüftgelenksluxationen 162—166.
Hüftgelenksverletzungen 159—165.
Hüftpfannenbrüche 161.

I

Induktionsapparat 5—8.
Induktors, Bau des 8.
Induktionsapparate, Firmen für 8.
Influenzelektrisiermaschine 27.
Injektionspräparate 99—100.

J

Jodoformglycerin 124.

K

Kassetten 60—61.
Kathode 28.
Kathodenstrahlen 29.
Kehlkopf 104.
Kniegelenk 92. 93.
Kniegelenksverletzungen 150.
Knochentumoren 137.
Knochenstrukturbilder 95. 96.
Kopf und Hals 83—85.
Kopfschüsse 110—113.
Kopierprozess 79.
Kretinismus 130.
Krieg 208. 209.
Kryptoskop 63.
Künstliche Blutleere 59.
Kurbelrheostat 24—26.

L

Lagerung des Objektes 50—52.
Lagerungstisch 72—74.
Lichtachse 50.
Lichtmesser 47. 48.
Lues 126.
Luftröhre 104.
Lungenkrankheiten 203—205.

M

Magen 206. 207.
Mediastinum 198.
Meidinger-Callaud-Elemente 21.
Messrahmen 67.
Metatarsalfrakturen 156—157.
Motorunterbrecher 11. 15—17.
Myxödem 130.

N

Nachprüfen von Aufnahmen 81.
Name 79. 80.
Neefscher Hammer 9.
Negativtaschen 76.
Nieren 207.
Nierensteine 122.
Normen 80. 81.

O

Oberschenkelbrüche 149—150.
Oesophagus 205—206.
Ossifikationsverhältnisse 97—99.
Osteomalacie 125.
Osteomyelitis 134—136.
Osteoplastische Operationen 173.

P

Pankreas 207.
Parallelschaltung d. Zellen 19.
Pathologische Concremente 120—122.
Phosphorescenz d. Röhre 33.
Photographierröhre 34.
Photographische Notizen 77.
Physiologische Wirkungen 182—183.
Platinspiegel, Glühen des 44.
Platten, Aufbewahren der 59. 60.

Plattengrösse 60.
Plattenschrank 60. 75. 76.
Plattentaschen 76.
Platten, Umhüllung der 60.
Plattenverbesserung 56. 57.
Pleuraerkrankungen 200—203.
Pneumatotherapie 204—205.
Präzisionsplatinunterbrecher von Dr. Levy-Berlin 10. 13.

Q

Quecksilberunterbrecher 10. 11.

R

Rachitis 130.
Reflexion der Röntgenstrahlen 52.
Retina 180—182.
Rheostat 23—26.
Rhino- und Laryngologie 103.
Rippen 102.
Röhre, Güte einer 35.
— -abstand 51.
— Behandlung der 42.
— Beschädigungen der 45.
— Schlagweite der 45.
— Selbstevakuierung der 37.
— Selbstregulierung der 40. 41.
— -stativ 71.
— -verbesserung 30.
— Volumen der 43.
Röntgens Entdeckung 1—3.
Röntgenfilms 57.
Röntgenlichtmesser 47. 48.
Röntgenplatten 57.
Röntgenröhre 27.
Röntgenzimmer 69—77.
Röntgoskopie oder Röntgographie 66.
Ruhmkorff 5.

S

Sandsäcke 74.
Schaltbrett 75.
Schenkelhalsfrakturen 160.
Schichtweise Röntgographie 58.
Schieberrheostat 24.
Schirmstativ 67.
Schulter und Brust 85—87.
Schussverletzungen der Hüfte 168.
Schutzstativ bei Durchleuchtungen 64.
Sekundärelemente 18.
Sichtbarkeit der Röntgenstrahlen 180 bis 182.
Skiameter 47. 48.
Skoliosen 171.
Sprache und Stimme 100—101.
Stereoskopbilder 109.
Stimme und Sprache 100—101.
Stromverbrauch im Induktor 7.
Sucher 4.
Syphilis 126.
Syringomyelie 130.

T

Tabes 140.
Tachometer 14.
Talusfrakturen 154.
Tesla-Anordnung 26.
Theorien über die Röntgenschädigungen 187—189.
Therapeutische Verwendungen der Röntgenstrahlen 189—193.
Thermosäule 20.
Trommelschlägelfinger 124.
Tuberkulose der Knochen und Gelenke 130—134.
Typhusherd 136.

U

Ueberexposition 79.
Ueble Folgen von Durchleuchtungen 183.
Unfallheilkunde 174—177.
Unterbrechers, Oxydationsprodukte des 16. 17.
— Reinigung des 17.
Unterbrecherwahl 12—18.
Unterschenkelbrüche 150.

V

Vakuumregulator 39.
Vakuumröhre 27.
Veränderungen der Haut 183—187.
Verdunkelung des Zimmers und der Röhre 70.
Verjüngungsmittel der Röhre 38. 39.
Verschieblichkeit der Kathode 43.
Verstärken der Platten 78.
Verstärkungsschirme 55. 56.
Voltabschalter 24—26.

W

Wandarm 71.
Wechselstromanlage 23.
Wechselstrommotor mit Gleichstrommaschine 23.
Weiche und harte Röhren 36.
Weiche Schirme 68.
Wimshurstmaschine 27.

Z

Zwerchfell 102.
Zwerchfellanomalien 202.